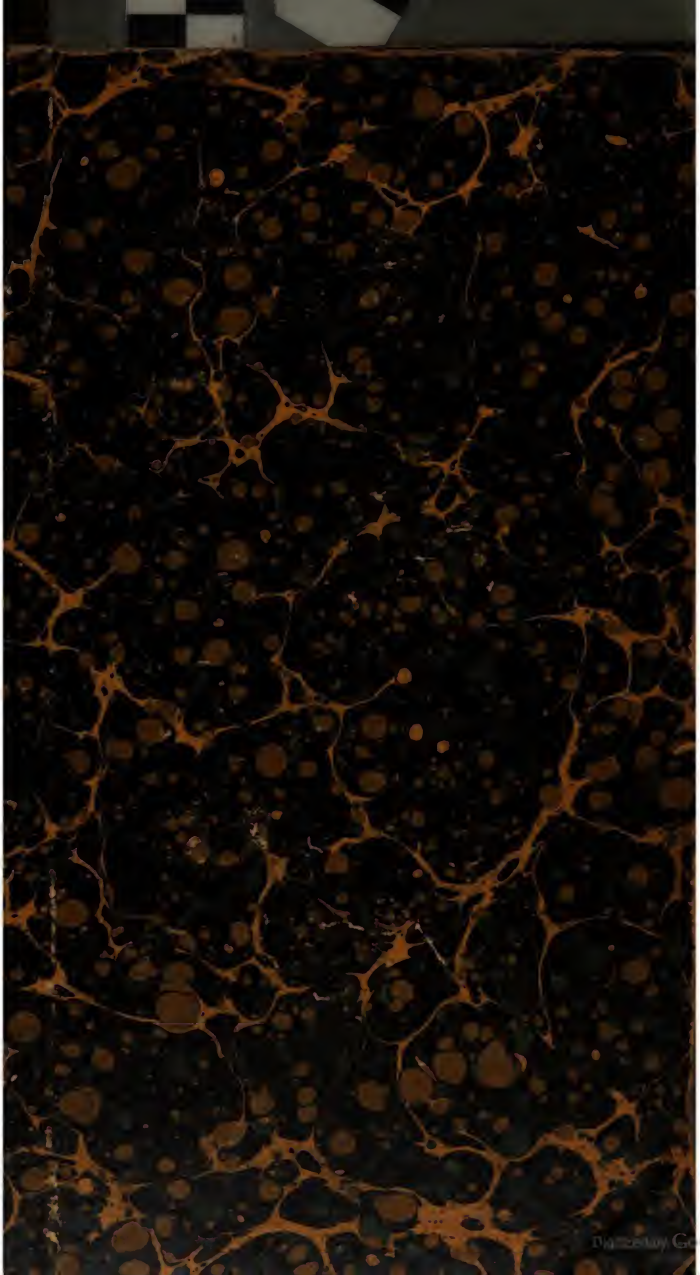
Digitized by Google



Digitized by Google



Digitized by Google

Digitized by Google

NORTHWESTERN UNIVERSITY,
MEDICAL SCHOOL LIBRARY.

1149
19

Archiv

für

pathologische Anatomie und Physiologie

und für

klinische Medicin.

Herausgegeben

von

Rudolf Virchow.

Band 169.

Folge XVI. Band IX.

Mit 10 Tafeln, 21 Textfiguren und 4 Tabellen.

Berlin.
Druck und Verlag von Georg Reimer.
1902.

Digitized by Google

NORTHWESTERN
UNIVERSITY
MED. LIBRARY

Digitized by Google

Inhalt des 169. Bandes.

Erstes Heft (15. Juli).

Seite

I. Ueber Plasmosomen und Granula der Nieren-Epithelien. Von Prof. Dr. Julius Arnold in Heidelberg. (Hierzu Taf. I.) . 1

II. Ueber die Emigrations-Fähigkeit der Lymphocyten. (Aus dem Laboratorium des städtischen Gesundheitsamts in Stockholm.) Von Dr. Johann Almkvist in Stockholm. (Hierzu Taf. II.) 17

III. Zwei seltene Fälle von Hemicephalia nebst Prosoposchisis, complicirt mit Hernia nasofrontalis. Klinische Beobachtungen und anatomische Untersuchungen. (Aus der Kinderabtheilung der Gebäranstalt zu Petersburg.) Von Privatdozent Dr. W. P. Joukovski. (Hierzu Taf. III.) 29

IV. Ueber die Herkunft der Cysten der weiblichen Adnexe, ihrer Anhangsgebilde und der Adenomyome des lateralen Tuben-Abschnittes. (Aus dem Pathologischen Institut der Universität Strassburg i. E.) Von Dr. Gustav Schickele, früherem Assistenten des Instituts, jetzigem Assistenten der Universitäts-Frauenklinik. (Hierzu 13 Textfiguren und Taf. IV.) . . 44

V. Beitrag zur Pathologie des primären und secundären Gallengangs-Carcinoms. (Aus dem Pathologischen Institut der Kgl. Universität Breslau.) Von Dr. Felix Miodowski, Assistenten des Instituts. (Mit 1 Textfigur und 4 Tabellen.) 117

VI. Kleinere Mittheilungen:

1. Die Funktions-Prüfung der Mitralklappe bei der Herz-Sektion. Von Dr. Bleichröder, Volontär-Assistenten am Pathologischen Institut zu Berlin 159

2. Das Conserviren und Färben von mikroskopischen Präparaten der Harnsedimente. (Aus dem Sophien-Hospital der Grafen Bobrinskoi in Smela.) Von B. Kozlowski. 161

Zweites Heft (4. August).

VII. Ein Beitrag zur Casuistik der Pneumonomykosis aspergillina. (Aus dem Pathologischen Institut der Universität Göttingen.) Von Dr. med. K. Hochheim, früherem Volontär-Assistenten des Instituts 163

VIII. Ueber die Herkunft der Cysten der weiblichen Adnexe, ihrer Anhangsgebilde und der Adenomyome des lateralen Tuben-Abschnittes. (Aus dem Pathologischen Institut der Universität Strassburg i. E.) Von Dr. Gustav Schickele, früherem Assistenten des Instituts, jetzigem Assistenten der Universitäts-Frauenklinik. (Hierzu Textfiguren und Tafel s. Heft I.) (Schluss.) 183

IX. Ueber die Patho- und Histogenese des sogenannten „Sarcome angioplastique". (Aus dem Pathologisch-anatomischen Institut der Kaiserlichen Universität zu Moskau.) Von K. Wlassow.) (Hierzu Taf. V.) 220

X. Ueber das elastische Gewebe des Uterus während der Gravidität. (Untersuchung aus dem histologischen Laboratorium der Kaiserl. Universität Moskau.) Von Dr. med. N. Iwanoff, Assistenzarzt an der Moskauer geburtshilflichen Anstalt, Privatdocenten an der Kaiserl. Moskauer Universität. (Hierzu Tafel VI.) . . 240

XI. Ueber Zerstörung und Neubildung des elastischen Gewebes in der Lunge bei verschiedenen Erkrankungen. (Aus dem Pathologischen Institut zu Berlin.) Von Dr. med. Keigi Sawada aus Japan. (Hierzu Taf. VII.) 263

30 23

Digitized by Google

Seite

XII. Ueber das Verhalten des elastischen Gewebes bei Magen-Carcinom. (Aus dem Pathologischen Institut zu Berlin.) Von Dr. Tsutomu Inouye, Japan. (Hierzu Taf. VIII.) 278

XIII. Heterotopie grauer Hirnsubstanz bei einer epileptischen Idiotin. Von Prof. Alessandro Tedeschi, Director des anatomisch-pathologischen Laboratoriums am National-Hospital für Irre (Buenos-Aires). (Uebersetzt von Dr. Carl Davidsohn, Berlin.) (Hierzu Taf. IX.) 284

XIV. Die physiologische Grundlage der Lehre von den Degenerations-Zeichen. Von Dr. Gustav Wolff, Privatdocenten in Basel. (Hierzu 4 Text-Figuren.) 308

XV. Kleine Mittheilung:
Notiz über eine chemische Methode, Hypernephrome (Nebennieren-Tumoren) der Niere von anderen Nieren-Geschwülsten zu unterscheiden. Von Dr. med. Alfred C. Croftan, Philadelphia U. S. A. 332

Drittes Heft (1. September).

XVI. Ueber idiopathische Stauungsleber. (Verschluss der Venae hepaticae.) (Aus dem Pathologischen Institut der Universität Greifswald, Director Prof. Dr. P. Grawitz.) Von Dr. M. Penkert, Assistenten am Institut 337

XVII. Ueber einen Fall von Doppel-Carcinom der Gallenblase, zugleich ein Beitrag zur Metaplasie-Frage. (Aus dem Patholog.-anatomischen Institut des Allgem. Krankenhauses Hamburg-Eppendorf, Prosector Dr. Eug. Fränkel.) Von Dr. J. G. Mönckeberg. (Hierzu Tafel X.) 359

XVIII. Weitere kritische Ausführungen zum gegenwärtigen Stand der Plasmazellen-Frage. Dazu ein Anhang: Die Histogenese des Tuberkels betreffend. Von Dr. A. Pappenheim, Hamburg 372

XIX. Ueber Plasmazellen und Lymphocyten. (Aus dem Patholog. Institut des städtischen Krankenhauses am Urban, Prosector Prof. Dr. Benda. Von Dr. Arthur Schlesinger 428

XX. Die Chemie und Physiologie des Kropfes. (Aus dem chem. Laboratorium der medicinischen Klinik in Zürich.) Von Dr. med. et phil. A. Oswald, Privatdocenten und Assistenten der medicinischen Klinik in Zürich. (Mit 3 Textfiguren.) . . 444

XXI. Ueber Adrenalin-Glykosurie und verwandte, durch die Wirkung reducirender Substanzen und anderer Gifte auf die Pankreaszellen hervorgerufene experimentelle Glykosurien. Von Dr. med. C. A. Herter, Professor der pathologischen Chemie am University and Bellevue Hospital Medical College, New-York, ordinirendem Arzt am Stadtkrankenhause, und Dr. phil. Alfred J. Wakeman, Fellow of the Rockefeller Institute for Medical Research. (Mit Unterstützung des Rockefeller Instituts for Medical Research.) 479

XXII. Ueber den Ort der Wärmebildung in dem durch Gehirnstich erzeugten Fieber. (Aus der speciell-physiologischen Abtheilung des physiologischen Instituts zu Berlin.) Von Dr. Eduard Aronsohn in Ems-Nizza 501

XXIII. Kleine Mittheilung:
Ueber die Benda'sche Reaction auf Fett-Nekrosen. (Aus der Patholog.-anatom. Anstalt des Städt. Krankenhauses am Urban. Prosector: Prof. Dr. Benda.) Von Dr. W. Liepmann, Volontär-Arzt an der Königl. Universitäts-Frauenklinik zu Halle a. S. 532

Digitized by Google

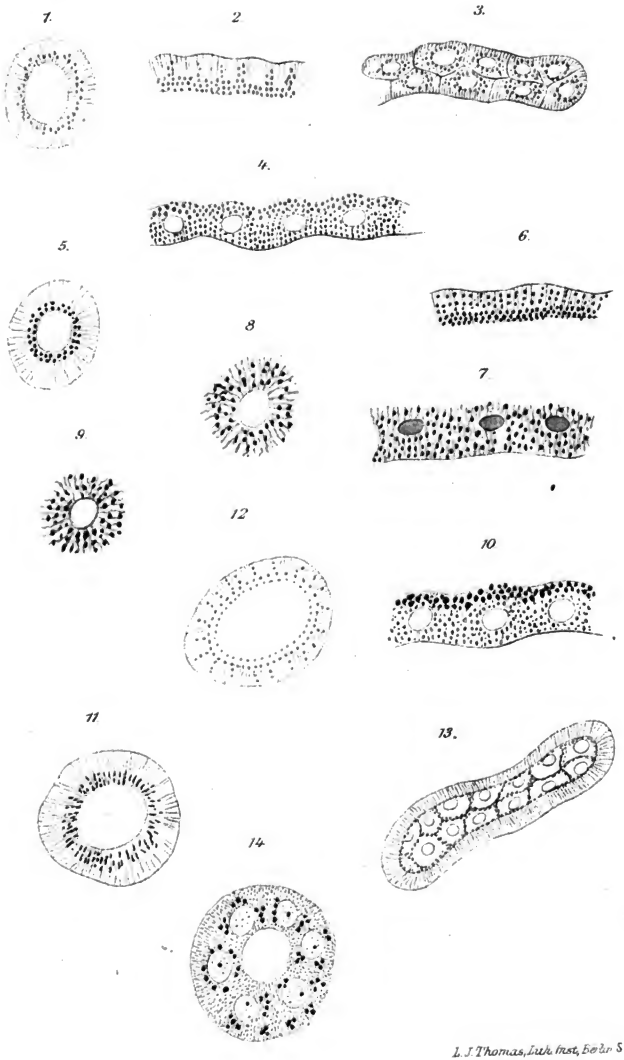

L. J. Thomas, Lith. Inst. Berlin S. 53

Digitized by Google

Digitized by Google

Archiv

für

pathologische Anatomie und Physiologie

und für

klinische Medicin.

Bd. 169. (Sechzehnte Folge Bd. IX.) Hft. 1.

I.

Ueber Plasmosomen und Granula der Nieren-Epithelien.

Von

Prof. Dr. Julius Arnold in Heidelberg.

(Hierzu Taf. I.)

Mit der Entdeckung der Stäbchen durch R. Heidenhain beginnt für die Lehre von der Structur der Epithelien der Niere, der gewundenen Canälchen insbesondere, eine neue Epoche. Während man früher als Constituentien des Epithels eine formlose Grundmasse mit eingebetteten Kernen ansah, hat er zuerst diesen Zellen eine complicirte Organisation zuerkannt und die sogenannte Stäbchen-Structur derselben nachgewiesen. Er beschreibt die Stäbchen als cylindrische, scharf begrenzte Gebilde, deren Substanz bald heller, bald mehr körnig erscheinen und in ihrem äusseren Ende eine stark granulirte und bestimmt configurirte kernähnliche Masse enthalten soll. Allerdings vertreten Boehm, Davidoff und Landauer neuestens die Ansicht, dass die Stäbchen Längsfalten der Zelloberfläche entsprechen, und Disse betrachtet sie als passagere, von den Secretions-Vorgängen abhängige, Gebilde. Während bezüglich der Existenz dieser Stäbchen die meisten Nachuntersuchungen eine Bestätigung der Heidenhain'schen Mittheilungen ergeben haben, ist betreffs ihrer Zusammensetzung seit Altmann ein bemerkenswerther

Digitized by Google

Wandel der Anschauungen in der Richtung erfolgt, dass ihnen ein granulöser Bau zugeschrieben wird. Ein eingehendes Studium der Literatur lehrt, dass zahlreiche Beobachter über das Vorkommen von Granula berichten: Israel, Zoja, Cesaris-Demel, Schilling, Dannehl, Galeotti, Schmidt, Ribbert, Rothstein, Sauer, Henrik und Nils Sjoebring, Ebner, Trambusti, Théohari, Tribondeau, Rigaud et Policard u. s. w. Die meisten der genannten Autoren verlegen die Granula in die Stäbchen, nur wenige, z. B. Galeotti, zwischen dieselben.

Es kann nicht meine Absicht sein, die Geschichte dieser Frage erschöpfend zu behandeln. Ich muss mich vielmehr damit begnügen, um die obigen Ausführungen zu belegen, auf einige der genannten Arbeiten hinzuweisen. Wie bemerkt, sind namentlich die Mittheilungen Altmann's[1]) über die reihenförmige Aufstellung der Granula der Anlass zu einer Revision der Heidenhain'schen Anschauungen über die Zusammensetzung der Stäbchen geworden. So erklärt Rothstein[2]) diese nur für scheinbare Stäbchen; sie sollen aus Reihen von Körnchen, welche durch Protoplasma-Fäden verbunden seien, bestehen. Dieser Auffassung tritt Sauer[3]), — ein Schüler R. Heidenhain's —, in vollem Umfange bei. Insbesondere hat er sich auch mittelst Isolirung der Zellbestandtheile von der Richtigkeit der Rothstein'schen Darstellung überzeugt. Bei der Tinction solcher Präparate mit Dahlia färben sich die Granula intensiv blau, während die Fäden heller bleiben. von Ebner[4]) bezeichnet die Structur der Epithelien als eine granuläre. In den Stäbchen liegen Reihen von Körnchen, eingebettet in eine cylindrische Masse, welche die eigentliche Substanz der Stäbchen darstellt. Nach Trambusti[5]) besteht das Protoplasma der Nieren-Epithelien aus einem Netz von Filamenten, welche zum grossen Theil vertical gestellt sind, daher das gestreifte Aussehen namentlich am ba-

[1]) Altmann, Elementar-Organismen. 2. Aufl. Leipzig 1896.

[2]) Rothstein, Zur Kenntniss des Nierenepithels. Biologiska Foerningens Foerhandlingar. Stockholm 1891.

[3]) Sauer, Neue Untersuchungen über das Nierenepithel. Arch. f. mikroskopische Anatom. Bd. 46. 1895.

[4]) Ebner, Koelliker's Handb. d. Gewebelehre. 1899.

[5]) Trambusti, Untersuchungen über den Mechanismus der Secretion u. s. w. Centralblatt für allgem. Patholog. Bd. X, 1900.

Digitized by Google

salen Theil; im übrigen Theil der Zelle sei die Streifung eine weniger deutliche, weil sie durch Körnchen verdeckt werde. Henrik Sjoebring[1]) bezeichnet die Stäbchen als Kornfasern und schreibt ihnen eine ovale Anschwellung sowie eine Zusammensetzung aus Reihen feiner, runder Körner und Grundsubstanz zu, eine Anschauung, der Nils Sjoebring[2]) im Allgemeinen beipflichtet. Théohari[3]) spricht von einem länglichen Maschen-Netz mit granulärer Structur; in den Knoten des Netzes liegen Granula eingebettet. Rigaud und Policard[4]) heben hervor, dass die Granula in Form von Linien parallel zueinander angeordnet seien. Endlich will ich noch der Darstellung Albrechts[5]) gedenken, welcher bei der Untersuchung des frischen Objectes an der Basis Stäbchen-Structur beobachtete. Er betrachtet den Zell-Inhalt als ein lebendes Flüssigkeits-Gemenge und führt als Beweis eines solchen Aufbaues die Erscheinungen der „tropfigen Entmischung" an.

Darf somit das Vorkommen von Granula in den Nieren-Epithelien, denjenigen der gewundenen Harncanälchen insbesondere als gesichert angesehen werden, so erübrigt doch die Lösung einer ganzen Anzahl von Fragen. Welchen Antheil haben die Granula an dem Aufbau dieser Zellen, in welcher Beziehung stehen sie zu den Plasmosomen und insbesondere zu den Stäbchen? Welche functionelle Bedeutung kommt ihnen zu? In den nachfolgenden Zeilen sollen zunächst die structurellen Verhältnisse eine Erörterung erfahren.

Getreu den früher vertretenen Grundsätzen wurden auch bei diesen Untersuchungen die verschiedensten Methoden in Anwendung gebracht. Ausser der Beobachtung des überlebenden Objects wurden vitale und supravitale Granula-Färbungen, Isolirungen der einzelnen Zellbestandtheile und die Untersuchung

[1]) Henrik Ijoebring, Schwalbe's Jahresbericht f. 1900.

[2]) Nils Sjoebring, Ueber das Formol als Fixirungsflüssigkeit. Anatom. Mittheilungen. 1900.

[3]) Théohari, Note sur la structure fine etc.; compt. rend. soc. biol. Paris 1900.

[4]) Rigaud et Policard, Not. histolog. sur la sécrétion rénal. Daselbst 1901.

[5]) Albrecht Eugen, Zur physiologischen und pathologischen Morphologie der Nieren. Verhandl. d. deutsch. patholog. Gesellschaft. 1899.

3023

Digitized by Google

nach verschiedenen Methoden fixirter und gefärbter Präparate vorgenommen. Je länger ich mit solchen Studien über Zell-Structuren mich befasse, um so mehr befestigt sich in mir die Ueberzeugung, dass nur auf diesem mühevollen Wege des Vergleichs von Ergebnissen, welche nach verschiedenen Methoden gewonnen sind, eine Förderung der oben berührten Fragen zu erhoffen ist.

Vitale und supravitale Granula-Färbung. Neutralroth.

Supravitale Färbung. Von den Nieren frisch getödteter Thiere (Maus, Ratte, Meerschweinchen, Kaninchen, Katze, Hund und Ziege) wurden mit dem Doppelmesser feine Schnitte angefertigt und möglichst rasch in eine dünne Neutralroth-Lösung[1]) übertragen; auch an feinen Schabseln von Nieren eben getödteter Thiere tritt die Granula-Färbung ein.

Nach 10—15 Minuten kommen in dem gegen das Lumen gelegenen Abschnitt der Zellen roth gefärbte Granula zum Vorschein. Die zuerst schwache Färbung nimmt rasch an Intensität zu. Auf diese Weise entsteht eine sehr zierliche Zeichnung, indem in mehr oder weniger grosser Ausdehnung der gewundenen Harncanälchen rothe Innensäume auftreten (Taf. I, Figg. 1 u. 2). Später dehnt sich die Granula-Färbung nach aussen hin aus. Von der Fläche gesehen erscheinen dann die Kerne nach allen Richtungen hin von rothen Granula eingesäumt, während in den peripherischen Abschnitten eine Färbung gewöhnlich nicht oder erst später eintritt; die Zellen werden durch helle Linien von einander getrennt (Taf. I, Fig. 3). Waren die Lösungen genügend verdünnt, so bleibt eine Färbung der Kerne längere Zeit (24 Stunden und mehr) aus. Die Granula-Färbung zeigt betreffs ihres Auftretens bemerkenswerthe Verschiedenheiten; so erfolgt sie z. B. keineswegs in allen Canälchen der gleichen Bezirke in gleicher Weise; sehr häufig findet man spärliche gewundene Harncanälchen mit gefärbten Granula; andere Male ist die Zahl dieser grösser; bei den einen tritt eine Färbung früher, bei den anderen später ein. Was die anderen Abschnitte der

[1]) 1 bis 2 Tropfen einer bei 36 ° C. gesättigten Lösung zu 10 ccm 1 procentigem Chlornatrium.

Digitized by Google

Harncanälchen anbelangt, so habe ich Granula-Färbung auch an den geraden Harncanälchen beobachtet. Auch hier scheint sie in den inneren Abschnitten der Zellen zu beginnen, aber ziemlich rasch nach aussen sich auszudehnen. An feinen Schabseln gelingt bei einiger Ausdauer eine Isolirung der Bestandtheile gefärbter Zellen, namentlich auch von Stäbchen mit gefärbten Granula.

Die Neutralroth-Färbung nimmt innerhalb der ersten 24 Stunden an Intensität und Ausdehnung zu. Sie gelingt auch noch an Objecten, welche den Thieren 2 bis 3mal 24 Stunden nach dem Tode entnommen wurden. Doch ergeben sich in dieser Hinsicht unter anscheinend gleichen Verhältnissen merkwürdige Verschiedenheiten, für die ich eine Erklärung nicht zu liefern vermag.

Die gleiche Granula-Färbung ist mir auch beim Menschen gelungen, allerdings nur bei Entnahme der Nieren wenige Stunden nach dem Tode (Taf. I, Fig. 4). Das Verhalten war auch hier insofern ein verschiedenes, als in manchen Fällen die Reaction noch 6 Stunden nach dem Tode erfolgte, in anderen schon nach 2 Stunden ausblieb. Auch in den menschlichen Nieren tritt zuerst eine Färbung der zwischen Kern und Innensaum gelegenen Granula ein. Bei längerer Einwirkung der Farbflüssigkeit kommt es zu einer Quellung der Granula, wie mir scheint, bei menschlichen Nieren früher, als bei Thieren.

Vitale Injection. Warm gesättigte (bei 36° Cels.) Lösungen wurden Mäusen in das Unterhautzellgewebe injicirt; alle 20 Minuten 1 ccm bis zum eintretenden Exitus; durchschnittlich wurden 4—5 Injectionen gemacht. Es fanden sich bald spärlichere, bald zahlreichere Granula, namentlich in den Zellen der gewundenen Canälchen; doch waren die gefärbten Granula viel spärlicher, als bei der supravitalen Methode; ich kann deshalb über ihre Anordnung keine so bestimmten Angaben machen; sie schien mir im Wesentlichen in beiden Fällen die gleiche zu sein.

Methylenblau.

Supravitale Färbung. Feine Doppelmesserschnitte oder Schabsel werden in ganz schwache Lösungen von Methylenblau

Digitized by Google

(1 : 20 000—40 000) in 1 pCt. Chlornatrium eingelegt. Bei Methylenblau tritt eine Färbung der Granula viel später ein. Zunächst färben sich nur einzelne Granula; doch kommt auch Granula-Färbung nächst dem Innensaum vor, aber nicht in der regelmässigen Anordnung, wie bei Neutralroth. Dagegen erstreckt sich die Färbung weiter nach aussen gegen den basalen Abschnitt der Zelle, so dass sich Reihen gefärbter Granula finden, die beinahe bis zur Tunica propria sich erstrecken; in den äussersten Abschnitten werden gefärbte Granula gewöhnlich vermisst. Nach einiger Zeit kommt es zu einer mehr diffusen, aber lichteren Färbung des Zellleibes, insbesondere der Stäbchen, mit und ohne gleichzeitige intensive Tinction der Kerne. An solchen Objecten lässt sich sehr leicht der Nachweis führen, dass die Granula wirklich in den Stäbchen gelegen sind. Nicht selten gelingt es, diese nebst den in ihnen eingebetteten, gefärbten Körnern zu isoliren. Von der Fläche gesehen, bieten solche ein höchst eigenthümliches Bild; parallel oder mehr radial verlaufende, stellenweise verzweigte oder mehr netzförmig angeordnete lichtblaue Fäden, in welchen dunkelblaue Granula eingebettet liegen, durchsetzen die Zelle, einen wesentlichen Bestandtheil derselben ausmachend. (Taf. I, Fig. 8 und 9.) Die Oberfläche und Abgrenzung solcher Zellen erscheint als eine sehr unregelmässige. Auch an Harncanälchen, an deren Epithelien eine Stäbchen-Structur nicht nachzuweisen ist, zeigen diese oft eine sehr unregelmässige Beschaffenheit der Oberfläche, Erhebungen und Einsenkungen, bezw. Fortsätze.

Bei der supravitalen Färbung menschlicher Nieren mit Methylenblau habe ich nur vereinzelte Granula beobachtet. (Taf. I, Fig. 10.)

Vitale Injection. Ich spritzte Mäusen 2—3mal alle 15 Minuten gesättigte Lösungen von Methylenblau in das Unterhautzellgewebe. 10 Minuten nach der letzten Injection wurden die Thiere getödtet, wenn sie nicht vorher schon eingegangen waren. Wie Schultze und Kühn fand auch ich ziemlich zahlreiche Granula in grosser Zahl in den gewundenen Harncanälchen, namentlich nächst dem Innensaum, später aber mehr nach aussen hin. Nach einiger Zeit kommen dieselben diffusen Färbungen des Zellleibes, wie bei der supravitalen Färbung zu Stande.

Digitized by Google

(Taf. I, Fig. 5—7.) Auch in den geraden Harncanälchen kommen vereinzelte oder zahlreiche blaue Granula vor.

Vitale Injection von Indigcarmin.

R. Heidenhain hat den Nachweis geführt, dass die Ausscheidung dieses Farbstoffs durch das Epithel der gewundenen Canälchen erfolgt. Die Art und Weise, wie die Färbung in diesen auftritt, ist nach R. Heidenhain[1]) verschieden. In allen Fällen sei die Epithelschicht ihrer ganzen Dicke nach gefärbt. Bei geringerem Grade könne man eine ungleichmässige Vertheilung auf die einzelnen Zelltheile nicht wahrnehmen; die Färbung sei eine diffuse. Bei höheren Graden werden die Kerne tiefer gefärbt; nächst den Kernen seien namentlich die Stäbchen die Träger des Farbstoffs; die Substanz zwischen ihnen bleibe farblos; später werde Farbstoff auch in das Lumen abgeschieden.

Da Heidenhain gebläute Canälchen neben farblosen fand, so schloss er auf eine von einander unabhängige Function der Canälchen. Die Kapseln seien an der Ausscheidung nicht betheiligt. Heidenhain hebt hervor, dass die Färbung des Epithels von der Menge des injicirten Farbstoffs und der Dauer der Secretion abhängt. Bei kleinen Mengen und kurzer Dauer trete nur Färbung des Epithels ohne Tinction der Kerne und ohne Lumen-Abscheidung, bei längerer Secretion nur die letztere ein. Zunächst nehmen die Epithel-Elemente den Farbstoff auf, geben ihn später aber wieder ab. Die Kernfärbung wird auf eine Ueberladung der Elemente mit Farbstoff bezogen. Bei Injection wasserreicher Lösungen war das Epithel nur stellenweise gefärbt, Kernfärbung und Ausscheidung im Lumen fehlten. Ribbert[2]) beobachtete bei seinen Versuchen (Injection von 15 ccm Indigcarmin, Tödtung nach 10 Minuten) Abscheidung im Lumen und im Bürstensaum, aber nicht im Protoplasma. Von einer Färbung der Stäbchen und Kerne wird nichts berichtet.

[1]) R. Heidenhain, Mikrosk. Beiträge zur Anatomie und Physiologie der Nieren. Archiv f. mikrosp. Anatomie, Bd. X, 1879 und derselbe, Versuche über den Vorgang der Harn-Absonderung. Pflüger's Archiv, Bd. IX, 1879.

[2]) Ribbert, Die normale u. pathol. Physiol. u. Anatom. d. Nieren. Biblioth. medica Breslau. 1896.

Digitized by Google

Ich verfuhr bei meinen Versuchen so, dass ich Mäusen alle 10 Minuten 1 ccm gesättigter Lösung von indigschwefelsaurem Natron (Maschke in Breslau) in das Unterhautzellgewebe spritzte und nach der 5. Injection die Thiere tödtete, wenn sie nicht zuvor schon eingegangen waren. Die Nieren wurden theils frisch, theils nach Härtung in absolutem Alcohol untersucht.

Im Lumen der gewundenen Harncanälchen fanden sich massenhafte Abscheidungen, ferner gebläute Körner nicht nur im Bürstensaum, sondern auch in den angrenzenden Abschnitten des Protoplasmas und zwar auch in solchen Canälen, deren Lumen Farbstoff-Abscheidungen nicht enthielten (Taf. I, Fig. 11). Die übrigen Theile der Zelle und die Kerne waren niemals und in keinem Abschnitt der Harncanälchen gefärbt. Selbstverständlich bin ich weit davon entfernt, aus diesen Befunden, welche mit denjenigen Ribberts, nicht aber mit den Ergebnissen Heidenhains übereinstimmen, irgend welche Schlüsse auf die Secretions-Vorgänge zu ziehen. Ich halte mich dazu um so weniger berechtigt, als die Anordnung bei meinen Versuchen eine wesentlich andere war. Dasselbe gilt betreffs des Befundes von Farbstoff innerhalb einzelner Kapseln, deren Epithel stellenweise mit Farbstoff-Abscheidungen belegt waren. Rückstauungen von den gewundenen Harncanälchen aus oder Veränderungen der Glomerulus-Schlingen mögen dabei eine Rolle spielen.

Vitale Injection von Lithioncarmin.

Versuche mit Carminlösungen wurden von Chrzonsczewsky, Wittich, Nussbaum, Schmidt und Ribbert ausgeführt. Sehr eingehend berichten insbesondere die beiden zuletzt genannten Autoren. Schmidt[1]) betont, dass bei der Injection klarer Lösungen in das Blut der Farbstoff im Harn gelöst ausgeschieden und nach den gewöhnlichen Fixationsmitteln nirgends ausgefallener Farbstoff gefunden werde. Da man aber körniges Carmin in den Nieren immer antreffe, so setze das eine besondere Lebensthätigkeit der Nieren-Epithelien voraus. Die Abscheidung des Farbstoffs ist niemals eine gleichmässige, vielmehr auf einzelne Canälchen beschränkt. In den gewundenen Canälen

[1]) Schmidt, Zur Physiologie der Niere. Pflüger's Archiv. Bd. 48. 1891.

Digitized by Google

liegen die Carminkörner am inneren Rand des Bürstensaumes. Bei stärkerer Ausscheidung findet sich eine zweite Körnchenleiste, aus viel feineren Körnern bestehend und parallel der ersteren verlaufend. Sie entspräche der Grenze zwischen Bürstensaum und Zellleib. Zuweilen kommen auch im inneren Dritttheil der Zelle zwischen Grenzsaum und Kern feinste Farbstoff-Körperchen vor. Der Bürstenbesatz sei gewöhnlich schwach geröthet und enthalte zuweilen gleichfalls Körnchen. — In den Henle'schen Schleifen, geraden Harncanälchen und Ausführungsgängen liege der Farbstoff im Lumen, die innere Grenze der Zellen markirend. Die Körner werden nicht als Niederschläge, sondern als Granula gedeutet. Schmidt gelangt zu der Anschauung, dass in den secretorischen Zellen einzelne Granula sich mit Farbstoff imbibiren, diese durch die Säume durchtreten und in die tieferen Abschnitte des Harncanälchens hinunter gelangen. Um den Unterschied im Verhalten des Carmins und Indigcarmins zu erklären, wird auf die Verschiedenheiten, Reduction des Farbstoffs und Secretion betreffend, Bezug genommen.

Nach Ribbert[1]) (Injection klarer Lösungen von Lithioncarmin) wird das Carmin mehr in den Schaltstücken, Schleifen und geraden Canälchen, als in den gewundenen abgeschieden. Sonst stimmen die Befunde Ribbert's im Wesentlichen mit denjenigen Schmidt's überein. Auch er beobachtete Röthung des Bürstensaumes und das Auftreten von 1 bezw. 2 Reihen von Körnern in diesen, sowie von solchen im Protoplasma. Die Körner waren im Epithel der gewundenen Abschnitte theils gleichmässig zerstreut, teils in Reihen angeordnet. Bei längerer Dauer der Versuche werde die Anordnung der Körner eine mehr unregelmässige. Auch Ribbert deutet die Bilder im Sinne gefärbter Zellgranula. — Bei gleichzeitiger Injection von Indigcarmin und Lithioncarmin fand er in den einen Canälchen Indigcarmin, in den anderen Lithioncarmin abgeschieden, und schliesst daraus, dass diese Substanzen an verschiedenen Stellen zur Secretion gelangen, Indigcarmin in den oberen, Lithioncarmin in den unteren Abschnitten. Die ausschliessliche Secretion verlegt er in die Tubuli contorti erster Ordnung, während in den

[1]) Vergl. Ribbert a. a. O.

Digitized by Google

Schaltstücken, Schleifen u. s. w. ausschliesslich oder vorwiegend Resorption vorkommen soll.

Ich verwendete bei meinen Versuchen eine klare, aber gesättigte Lösung von Lithioncarmin, von der ich Mäusen alle 20 Minuten 1 ccm in das Unterhautzellgewebe injicirte; nach der 3. Injection wurden die Thiere getödtet. Meine Befunde stimmen in der Hauptsache mit denjenigen Schmidt's und Ribbert's überein: mehr oder weniger deutliche Färbung des Bürstensaumes, Körnchen im äusseren oder inneren Abschnitt desselben, bald an beiden Stellen, sowie Farbstoffkörnchen im Protoplasma, namentlich zwischen Innensaum und Kern (Taf. I, Fig. 12). In vielen Canälchen war eine eigenthümliche Felderung vorhanden. Helle Felder mit central gelegenen Kernen wurden von theils schmäleren, theils breiteren rothen Säumen eingefasst, welche aus rothen Körnchen bestanden (Taf. I, Fig. 13). Wie schon Schmidt erwähnt, ist es an solchen Stellen oft sehr schwer zu entscheiden, ob die Körnchen zwischen den Zellen oder in den peripherischen Abschnitten gelegen sind. Manchmal bleibt nur die Kernstelle frei; ob die Körnchen nur an der Oberfläche haften oder auch dem Protoplasma angehören, ist bei Flächen-Ansicht nicht zu enträthseln. Dagegen habe ich mich an Durchschnitten davon überzeugt, dass die Körnchen sehr oft den inneren Abschnitt der Zellen einnehmen, seltener werden sie nach aussen vom Kern getroffen. Täuschungen durch Schiefschnitte und arteficiell verschleppte Körner müssen vermieden werden.

Sehr auffallend war mir der Befund an der Glomerulus-Kapsel. Bekanntlich hat Wittich[1]) angegeben, dass Farbstoffkörnchen zwischen den Schlingen des Glomerulus sich fänden. Schmidt verlegt dieselben in die Gefässlumina und bezieht dieses Vorkommen auf die Injection körnigen Farbstoffs. Bei Verwendung klarer Lösungen haben weder Schmidt noch Ribbert körnige Abscheidungen an dieser Stelle wahrgenommen. Ich habe gleichfalls klare Lösungen von Lithioncarmin in das Unterhautzellgewebe injicirt, da sie aber gesättigt waren, so ist eine nachträgliche Abscheidung nicht auszuschliessen. Thatsächlich waren an vielen Kapseln Abscheidungen von körnigem

[1]) Wittich, Arch. f. mikroskop. Anat., Bd. XI.

Digitized by Google

Carmin auf dem Kapsel-Epithel nachzuweisen. — In der Verwerthung dieser Thatsache wird man gleichfalls sehr vorsichtig sein und an die Möglichkeit einer Rückstauung von den Harncanälchen aus, Alteration der Glomerulusschlingen u. s. w. denken müssen. Sehr lehrreich sind in dieser Hinsicht die Experimente Nussbaum's[1]) einerseits, Schmidt's andererseits. Der erstere hat nach Ausschaltung der Glomeruli (beim Frosch) niemals das injicirte Carmin, dagegen das Indigcarmin regelmässig in den Harncanälchen abgeschieden gefunden, — ein Ergebniss, das dafür zu sprechen schien, dass das Carmin durch die Glomeruli zur Ausscheidung gelangt. Bei Zusatz von Harnstoff traf aber Schmidt bei sonst gleicher Versuchs-Anordnung Carmin in den Harncanälchen. Die Erklärung Schmidt's lautet dahin, dass die Epithelien, durch die Absperrung des arteriellen Zuflusses geschädigt, der stimulirenden Wirkung des Harnstoffes bedurften.

Isolirung der einzelnen Zellbestandtheile.

Derartige Versuche sind schon von Heidenhain, Sauer u. A. vorgenommen worden, allerdings mittelst Reagentien, welche zugleich eine Fällung bedingen.

Bei der supravitalen Färbung (Farbstoff-Lösungen in 1 pCt. Chlornatrium) konnte ich mich schon davon überzeugen, dass bei dem Zerfall der Zellen zahlreiche ungefärbte und gefärbte Körner frei werden, welche mit der Zeit zwar quellen, aber bei dieser Concentration der Chlornatrium-Lösung doch längere Zeit sich erhalten.

Sehr gute Dienste leistete die früher zu diesem Zwecke angegebene Jod-Jodkali-Eosin-Mischung[2]). Dieselbe löst die Zwischensubstanzen und ermöglicht so eine isolirte Darstellung der einzelnen Zellbestandtheile. Durch Zusatz von Jod kann die quellende Einwirkung beschränkt werden. Sehr vortheilhaft ist es, dass die mit den gewöhnlichen Fixationsmitteln verbundenen Fällungen bei der Anwendung dieser Mischung vermieden werden. Die Anwendung dieser Methode ist unentbehrlich,

[1]) Pflüger's Archiv, Bd. 16 u. 17; Arch. f. mikroskop. Anatom., Bd. 24.
[2]) Man setzt 10 ccm einer 10 pCt. Jodkalilösung 1—2 Tropfen Lugol'sche Flüssigkeit und Eosin in Substanz zu.

Digitized by Google

wenn man sich über die Existenz von Granula, deren gegenseitige Lagerung und ihre Beziehung zu anderen Zellbestandtheilen unterrichten will. Dass die auf diesem Wege isolirten Plasmosomen und Granula nicht Producte einer Macerations-Quellung von Fäden sind, das lehrt ein Vergleich mit den oben geschilderten, mit Chlornatrium-Lösungen behandelten Objecten, sowie mit Osmium-Präparaten, in denen man denselben Bildern begegnet.

In den ersten Phasen der Isolierung trifft man in ihrer Form und Structur gut erhaltene Zellen. Stammen dieselben aus den gewundenen Harncanälchen, so ist ihre Oberfläche mit Stäbchen besetzt, die über den Rand bald mehr bald weniger vortreten und dadurch der Zelle ein zackiges Aussehen verleihen. Später lösen sich die Stäbchen ab und lassen dann ganz deutlich eine Zusammensetzung aus Körnern, welche durch Bindeglieder vereinigt sind, erkennen. Diese Bilder stimmen vollständig mit denjenigen bei der supravitalen Färbung durch Neutralroth und Methylenblau überein. Auch an Osmium-Präparaten ergeben sich die gleichen Verhältnisse. Im Allgemeinen sind die Stäbchen mehr vertical zur Basis der Zellen gestellt, manchmal bieten sie aber auch eine verzweigte oder netzförmige Anordnung mit längs gerichteten Maschen dar. Das Verhältniss der Granula zu den Stäbchen ist insofern ein wechselndes, als man, wie oben erwähnt, manchmal den Eindruck hat, als ob die Stäbchen der Hauptsache nach aus aneinander gereihten Körnern oder aus Körnerreihen mit Zwischengliedern beständen, während andermal das Stäbchen als ein mehr gleichartiges Gebilde, in welches Granula eingebettet sind, sich darstellt. An manchen Stäbchen schien das basal gelegene Korn grösser, als die übrigen Granula.

Diese Ergebnisse sind zunächst bezüglich der Frage der Stäbchenstructur bemerkenswerth. Dass diese nicht als Falten der Zelloberfläche (Davidoff, Böhm, Landauer) gedeutet werden können, geht aus den obigen Mittheilungen zweifellos hervor. Ich kann in dieser Hinsicht Heidenhain, Sauer, Ebner u. A. nur beipflichten. Ob aber die Begrenzung der Zellen wirklich immer eine geradlinige ist, und ob ein Ineinandergreifen durch Fortsätze nicht vorkommt, bedarf noch der weiteren Feststellung.

Digitized by Google

Eine zweite bedeutungsvolle Thatsache ist die, dass die Granula in den Stäbchen liegen und an dem Aufbau dieser betheiligt sind. Ich habe für verschiedene Zellformen den Nachweis geführt, dass manche Plasmosomen und Granula in Fäden eingebettet liegen, und dass sie als wichtige Structur-Bestandtheile der Zelle aufzufassen sind. Am leichtesten gelingt dieser bei eosinophilen Granula, an denen mittelst des Jod-Jodkali-Eosingemisches deutliche, von Granula durchsetzte Fäden isolirt werden können. Da bei diesen Zellformen die Granula auch vor Einwirkung des Gemisches kenntlich sind, konnten sie als Producte einer Macerations-Quellung der Fäden nicht gedeutet werden. Aber auch an anderen Leukocyten und zahlreichen anderen Zellformen hat sich eine solche Beziehung der Plasmosomen und Granula zu Fäden feststellen lassen. Von manchen Autoren ist dagegen geltend gemacht worden, dass die Granula bei der vitalen Färbung immer als scharf begrenzte Gebilde sich darstellen und eine Beziehung zu Fäden nicht zu erkennen sei. Sehr instructiv sind in dieser Hinsicht die Befunde bei der supravitalen Neutralroth- und Mythelenblau-Färbung. In beiden Fällen kommen zunächst distinct gefärbte und scharf begrenzte Granula zum Vorschein; bei der letzteren Färbung tingirt sich aber später die Substanz der Stäbchen, und man sieht dann die intensiv gefärbten Granula eingebettet in die hellblaue Substanz der ersteren (Taf. I, Fig. 7—9). Aehnliche Wahrnehmungen hatte ich übrigens bei der vitalen und supravitalen Färbung der Leukocyten, Epithelien und anderer Zellen gemacht, ebenso bei der Aufnahme von Fett, Eisen und Gallenfarbstoff durch die Zellgranula. Solchen Thatsachen gegenüber sollte man sich doch nicht mit dem Standpunkt des Negirens begnügen, sondern zu demjenigen der Nachuntersuchung sich aufschwingen. Besonders empfehlenswerth ist in dieser Hinsicht die Wiederholung der Versuche an der Froschzunge, bei welchen man über die Lage der Granula und deren Beziehung zu einander, namentlich an isolirten Zellen, sich mühelos unterrichten kann. Auch Angesichts der Befunde an den sog. Mitochondrien und Chondromiten wird man nicht mehr leugnen wollen, dass Fäden Granula enthalten oder aus Reihen solcher sich aufbauen können. Das oben geschilderte Verhalten der

Digitized by Google

Stäbchen lehrt, dass je nach Untersuchungsmethode, Functionszustand u. s. w. die granuläre Zusammensetzung verschwindet und sie als gleichartige Gebilde sich darstellen.

Beobachtungen am fixirten Object.

Von den zahlreichen Fixirungsmethoden, die ich versuchte, kann ich noch am meisten empfehlen die Härtung in Formol-Chromsäure, Beizung der Schnitte durch 24 Stunden in etwa ½ bis 1 pCt. Chromsäure oder gesättigter Chrom-Alaunlösung, Tinction mit Pianese's Dreifarben-Gemisch und Differenzirung mit schwach saurem Alcohol.

Ferner verwandte ich die Flemming'sche und Altmann'sche Flüssigkeit mit und ohne vorausgegangene Formol-Einwirkung, sowie Sublimatlösungen, gesättigt in 0,75 Chlornatrium. Wie alle anderen Beobachter, machte auch ich die wenig erfreuliche Erfahrung, dass keine dieser Methoden unbedingt empfohlen werden kann, und dass bei jeder derselben unter anscheinend gleichen Verhältnissen sehr verschiedene Resultate sich ergeben, und zwar nicht nur bei menschlichem, sondern auch bei ganz frischem thierischem Material.

Ausser der oben erwähnten Tinction, ich meine das Pianese'sche Dreifarbengemisch[1]), kamen Haematoxylin-Eosin und die Heidenhain'sche Haematoxylin-Eisenmethode, sowie die Altmann'sche Granula-Färbung zur Verwendung.

Bei der letzterwähnten Methode erhält man die bekannten Bilder in dem Epithel der gewundenen Harncanälchen: scharf begrenzte, reihenförmig aufgestellte, seltener mehr gleichmässig vertheilte, scharf umschriebene, rothe Granula eingebettet in eine gelblich gefärbte, scheinbar homogene Grundsubstanz. Ich darf wohl auf eine eingehende Beschreibung verzichten und will nur noch hervorheben, dass an Formol-Chromsäure-Präparaten bei Färbung mit dem Pianese'schen Dreifarbengemisch die gleichen Befunde sich ergeben. Allerdings sind diese weniger constant, dagegen kommt an gelungenen Präparaten die sonstige Structur der Zellen und die der Kerne besser zum Ausdruck. Bei stärkerer Differenzirung mit Säure-Alkohol nehmen die Plas-

[1]) Malachitgrün 0,5, Säurefuchsin 0,1, Martinsgelb 0,01; Aqua destil. 150; Spiritus (96 pCt.) 50.

Digitized by Google

mosomen eine mehr hellrothe Farbe an; neben ihnen kommen dann intensivroth gefärbte Granula zum Vorschein, manchmal vereinzelt, manchmal in grösserer Zahl und gruppenweiser Anordnung oder aber in mehr gleichmässiger Vertheilung über die Zelle. Ueber die Deutung und Bedeutung dieser Granula wage ich um so weniger ein Urtheil, als ich aus den oben angegebenen Gründen nicht zu sagen vermag, in wie weit der Wechsel der Bilder auf einen wirklichen, vielleicht durch Function bedingten Wechsel der Structur oder auf mangelhafte Fixation zu beziehen ist.

Bei Menschen erhält man an Formol-Chromsäure-Pianese-Präparaten in den Epithelien der gewundenen Harncanälchen reihenförmig, seltener netzförmig angeordnete, blassrothe Plasmosomen, sowie intensiver gefärbte rothe Granulagruppen und -Haufen (Taf. I, Fig. 14). Gerade an menschlichen Nieren konnte ich mich wiederholt davon überzeugen, dass das Structurbild nicht nur je nach angewandter Conservirungs- und Tinctions-Methode, sondern auch nach Function und pathologischem Zustande ein sehr wechselvolles ist.

Ergebnisse.

1. Bei der supravitalen Färbung mit Neutralroth treten sehr bald an den Epithelien der gewundenen Harncanälchen rothe Granula im inneren Drittel, d. h. zwischen Kern und Innensaum, auf; nach einiger Zeit färben sich auch nach aussen vom Kern gelegene Granula.

2. Bei vitaler und supravitaler Färbung mit Methylenblau zeigen diese Epithelformen blaue Granula theils am Innensaum, theils in unregelmässiger Vertheilung über die Zelle. Später dehnt sich aber die Granula-Färbung bis zur Basis der Zellen aus, und es tritt eine lichtblaue Färbung der ganzen Stäbchen ein, welche die intensiv gefärbten Granula enthalten.

3. Injicirt man gesättigte Lösungen von Indigcarmin oder Lithioncarmin in das Unterhautzellgewebe, so finden sich gefärbte Köner am inneren Abschnitt der Epithelien der Harncanälchen, während die übrige Substanz und die Kerne ungefärbt bleiben.

4. Mittelst Chlornatrium-, Osmiumsäure oder Jod-Jodkali-

Digitized by Google

lösungen isolirte Stäbchen zeigen einen granulösen Bau; sei es, dass sie nur aus Reihen von Granula mit und ohne Bindeglieder zusammengesetzt erscheinen, oder als mehr gleichartige Gebilde, in welche Granula eingebettet liegen, sich darstellen.

5. An fixirten Präparaten kommt die granuläre Structur der Stäbchen durch reihenförmige Anordnung der Plasmosomen und Granula zum Ausdruck.

Es wäre noch die Frage zu berühren, ob die Plasmosomen und Granula der Nieren-Epithelien morphologisch und functionell gleichwerthig sind oder nicht. Thatsache ist, dass die im inneren Dritttheil der Zellen gelegenen Granula eine grössere Affinität zu Neutralroth haben, als die nach innen vom Kern befindlichen. In gewissem Sinne scheint das auch für Methylenblau zu gelten; denn auch bei diesem Farbstoff trat die Färbung der Granula am Innensaum früher auf, als die der basalen. Dagegen färbten sich mit Metylenblau basale Körner, während bei Neutralroth die peripherischen Abschnitte der Zellen wenigstens in früheren Phasen der Tinction ungefärbt blieben. Ob aus diesen Befunden auf eine morphologische oder functionelle Differenz der Granula geschlossen werden darf, darüber auch nur eine Vermuthung zu äussern, dünkt mir nicht sachgemäss. Die geschilderten vitalen und supravitalen Färbungen der Granula, namentlich diejenigen mit Neutralroth und Methylenblau, kommen zweifellos in der Weise zu Stande, dass die Granula die Farbstoffe in gelöster Form in sich aufnehmen und an sich binden; als innerhalb der Zelle in fester Form abgeschiedene Farbstoffkörner können sie nicht angesehen werden, weil man an überlebenden Objecten alle Phasen der Farbstoff-Aufnahme Seitens der präexistenten ungefärbten Granula verfolgen kann.

Auf eine körnige, nicht an Granula gebundene Abscheidung der Farbstoffe innerhalb der Zelle oder eine körnige Ausscheidung aus dieser darf aus solchen Bildern nicht geschlossen werden. Auch der Befund von Farbstoffkörnern in Lumen der Harncanälchen, wie er namentlich bei den Carminversuchen berichtet wurde, darf nicht ohne Weiteres in diesem Sinne verwerthet werden, weil es bei Einführung insbesondere gesättigter Lösungen zu einer Abscheidung im Lumen der Harncanälchen kommen könnte. Darüber, ob eine granuläre Secretion an den

Digitized by Google

Fig. 2

D

Fig. 1.

L

Fig. 5

M

Ps

P

Fig. 3.



P

P

Ps

L

Fig. 6.

P

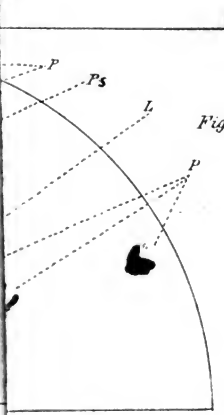

L. J. Thomas, Lith. Inst. Berlin S.53

Digitized by Google

Digitized by Google

Nieren-Epithelien vorkommt, müssen wir, so nahe die Versuchung einer solchen Annahme liegt, von weiteren Untersuchungen entscheidende Aufschlüsse erwarten.

Erklärung der Abbildungen auf Taf. I.

Fig. 1. Mausniere. Supravitale Färbung der nächst dem Innensaum gelegenen Granula durch Neutralroth.
Fig. 2. Mausniere. Dasselbe; stellenweise Ausdehnung der Granula-Färbung nach aussen.
Fig. 3. Mausniere. Supravitale Färbung der Granula durch Neutralroth. Kerne nach allen Seiten von gefärbten Granula umgeben.
Fig. 4. Menschliche Niere. Supravitale Färbung der Granula am Innensaum.
Fig. 5. Mausniere. Vitale Injection einer gesättigten Lösung von Methylenblau in das Unterhautzellgewebe. Färbung der Granula am Innensaum.
Fig. 6. Dasselbe. Ausdehnung der Granula-Färbung nach Aussen.
Fig. 7. Dasselbe. Lichtblaue Färbung der Stäbchen, in welche intensiv gefärbte Granula eingebettet liegen.
Fig. 8. u. 9. Dasselbe. Isolirte Zellen.
Fig. 10. Menschliche Niere. Supravitale Färbung der Granula am Innensaum.
Fig. 11. Mausniere. Injection von indigschwefelsaurem Natron in das Unterhautzellgewebe. Granula-Färbung am Innensaum.
Fig. 12. Mausniere. Injection von gesättigter Lithioncarmin-Lösung. Gefärbte Granula an Bürsten- und Innensaum.
Fig. 13. Dasselbe. Durch rothe Granula eingesäumte helle Felder.
Fig. 14. Menschliche Niere. Formol-Chromsäure-Färbung mit Dreifarben-Gemisch von Pianese. Differenzirung mit schwachsaurem Alkohol. Plasmosomen hellroth gefärbt; zwischen ihnen dunkelgefärbte Granula.

II.

Ueber die Emigrations-Fähigkeit der Lymphocyten.

(Aus dem Laboratorium des städtischen Gesundheitsamts in Stockholm.)
Von
Dr. Johann Almkvist in Stockholm.
(Hierzu Taf. II.)

Seitdem Cohnheim 1867 die Emigrations-Fähigkeit weisser Blutkörperchen experimentell zeigte, ist das Verhältniss emi-

Digitized by Google

grirter Blutzellen und fixer Gewebszellen bei der Entzündung fleissig studirt und lebhaft discutirt worden. Cohnheim und seine Schule sind so weit gegangen, den fixen Zellen bei dem Entzündungs-Processe eine völlig passive, nur regenerative Rolle zuzuschreiben und betrachten alle in Entzündungs-Heerden auftretenden kleinen Rundzellen als aus den Gefässen des betreffenden Theils extravasirte farblose Blutkörperchen.

Gegen diese einseitige hämatogene Lehre hat sich bald eine Reaction geltend gemacht. Als unumstössliches Resultat aus diesen späteren Untersuchungen ist hervorgegangen, dass auch die fixen Gewebszellen eine active Betheiligung an dem Entzündungs-Process nehmen. So ist die Virchow'sche Lehre theilweise rehabilitirt worden.

In einem Punkte ist aber doch Cohnheim's Ansicht bestätigt worden, nehmlich dass die typischen „Eiterkörperchen" nicht durch Proliferation fixer Gewebszellen gebildet werden, sondern durch Emigration farbloser Blutkörperchen, und zwar der sogenannten polynucleären Leukocyten.

Von den neueren Untersuchungen sind besonders diejenigen Marchands[8,9,10,11,12,13] und seiner Nachfolger Hammerl[6] v. Büngner[3] und Borst[2] von grossem Interesse.

Diese Unsersuchungen, die theils bei Einheilungs-Processen, theils auf dem gereizten Netz von Meerschweinchen gemacht sind, haben übereinstimmend gezeigt, dass dei der Entzündung, neben der Emigration der multinucleären Leukocyten, theils grössere, theils kleinere runde Zellen aus dem Bindegewebe entstehen. Die grösseren sind den grossen, — uninucleären — Leukocyten, die kleineren den kleinen Lymphocyten vollkommen ähnlich. Weiter hat sich auch gezeigt, dass die Emigration früher, die Proliferation später eintritt. Die grossen Zellen haben eine sehr ausgesprochene Phagocytose und werden auch grosse Phagocyten genannt. Die kleinen „lymphocytoiden" Zellen scheinen in die Gefässe hineinwandern zu können und wirkliche Lymphocyten zu werden.

Durch diese Untersuchungen ist aber nur die Möglichkeit der Entstehung kleiner, runder, Lymphocyten ähnlicher Zellen aus Bindegewebszellen bewiesen. Wie oft dies geschieht, weiss man nicht — und ebensowenig, ob alle oder nur einige Bindegewebszellen einer solchen Proliferation fähig sind.

Digitized by Google

Auch schreibt Baumgarten[1], der doch den fixen Zellen in der Entzündung eine bedeutende Rolle zuschreibt —, dass er, in seinen „sehr zahlreichen, die Herkunft der in Entzündungs-Heerden auftretenden zelligen Elemente betreffenden Untersuchungen aus wuchernden Bindegewebs- und Endothelzellen nur zellige Elemente vom Habitus der sogen. Epithelioidzellen hervorgehen gesehen hat."

Uebrigens macht F. Marchand selbst in seinem neulich erschienen Buch „Der Process der Wundheilung"[13] eine gewisse Einschränkung in der Gemeingültigkeit seiner Entdeckung. Auf S. 132 fasst er das Resultat der Untersuchungen über diese „leukocytoiden" Zellen zusammen, indem er die Annahme berechtigt findet, dass die Blutgefässe regelmässig von einer Anzahl Zellen begleitet werden, die die Fähigkeit besitzen, Elemente von der Beschaffenheit der Lymphocyten und der grossen einkernigen Leukocyten zu produciren, dass ferner die Möglichkeit vorliegt, „dass diese Zellen in die Blutbahn gelangen, und auf diese Weise wirkliche Leukocyten bilden. Die Umwandlung in gewöhnliche multinucleäre Zellen, die Bildung der Granula in den Zellen, die Veränderungen der Kernformen sind secundäre Vorgänge, welche zum Theil in der Blutbahn, zum Theil wohl in bestimmten Organen, z. B. dem Knochenmark, stattfinden." „Durch diese Auffassung wird allerdings die Lehre von der Specificität der Leukocyten modificirt, immerhin bleibt der Formenkreis dieser Elemente im Wesentlichen derselbe" „Die Herkunft der Exsudatzellen, d. h. der bei der acuten Entzündung im Exsudat auftretenden multinucleären Zellen, durch Auswanderung aus den Gefässen, wird durch diese Auffassung in keiner Weise beeinträchtigt."

„Eine Umwandlung leukocytoider Zellen in Bindegewebszellen halte ich nicht für wahrscheinlich. Auch erscheint mir eine Verallgemeinerung der Herleitung der Leukocytoiden von den Bindegewebszellen überhaupt nicht zulässig."

„Wenn man weiss, mit wie grossen Schwierigkeiten der sichere Nachweis der Herkunft so verschiedenartiger Zellformen, wie die der Leukocyten, verbunden ist, wird man es verstehen, wenn ich die vorgetragene Auffassung nur mit einem gewissen Vorbehalt ausspreche."

Digitized by Google

Marchand selbst, der doch die betreffenden Untersuchungen am besten kennen muss, glaubt also, dass es eigentlich nur gewisse Zellen der Gefässwände sind, die der Proliferation leukocytoider Zellen fähig sind.

Dass weiter Lymphocyten im Gewebe auch auf andere Weise, d. h. durch Emigration aus den Gefässen entstehen können, ist natürlich durch diese Untersuchungen auf keine Weise ausgeschlossen. Und gegen eine solche Entstehung von Lymphocyten im Gewebe durch Emigration aus den Gefässen giebt es auch — so viel ich sehen kann — keine wirklichen Beweise.

Denn dass der bekannte Versuch Neumann's einen Beweis gegen die Emigrations-Fähigkeit der Lymphocyten ist, kann ich nicht finden. Es gelang Neumann nicht, bei einem Patienten mit lymphatischer Leukämie, dessen Blutbahn fast ausschliesslich kleine Lymphocyten führte, mittelst eines Vesicans Lymphocyten-Eiter in der enstehenden Vesicatorblase zu erzeugen. Dies beweist doch nichts Anderes, als dass das von Neumann angewandte Vesicans keine chemotoktische Wirkung auf die Lymphocyten ausübte.

In seiner Arbeit über einkernige Zellen im gonorrhoischen Secret[15] spricht Pappenheim nicht ohne weiteres den Lymphocyten eine Auswanderungs-Fähigkeit ab, sondern nimmt die Frage in Erwägung. In einer späteren Arbeit[16]) dagegen stellt er die Emigrations-Unfähigkeit der Lymphocyten als „Dogma" auf. Er sagt (S. 375 dieses Archivs, Bd. 165): „Es ist einer der wichtigsten Leitsätze der modernen Hämatologie, dass den ungekörnten basophilen Lymphocyten in functioneller Hinsicht chemotoktische Eigenschaften und also auch active Emigrations-Fähigkeit abzuerkennen sind."

Da ich indessen während meiner experimentellen Arbeiten, die eigentlich zu anderen Zwecken gemacht wurden, Gründe für die Emigrations-Fähigkeit der Lymphocyten gefunden zu haben glaube, erlaube ich mir diese Experimente hier kurz mitzutheilen.

Seit August 1901 bin ich mit vergleichenden Studien über den Diphtherie-Bacillus und Pseudodiphtherie-Bacillus beschäftigt. Besonders habe ich dabei das Verhältnis dieser beiden Bacillen zu der Immunitäts-Reaction Pfeiffer's untersucht.

Digitized by Google

Erstens habe ich darum bei 2 Kaninchen subcutane Injectionen von getödteten Diphtherie- und Pseudodiphtherie-Culturen während langer Zeit in immer kürzer werdenden Intervallen gemacht. Dann wurde in verschiedenen sterilen Eprouvetten Blutserum von diesen beiden Kaninchen und daneben von einem normalen Kaninchen genommen. Von solchem Serum wurde nachher $^1/_{10}$ cm^3 in bestimmter Proportion mit lebenden Diphtherie-Culturen sehr genau gemischt und in die Peritonaealhöhle eines Meerschweinchens mit einer sterilen Capillarpipette injicirt. Ein anderes Mal wurde eine gleiche Quantität desselben Serums in gleicher Weise mit Pseudodiphtherie-Bacillen gemischt und injicirt. Auch die anderen beiden Blutsera wurden in gleicher Weise behandelt.

Nach der Injektion wurde während 3 Stunden jede 10. bis 20. Minute mit einem sterilen capillären Glasrohr, welches durch die Bauchwand in die Peritonealhöhle hineingesteckt wurde, eine Probe des darin hervorgerufenen Exsudates herausgenommen.

Dies geschieht ja eigentlich, um die Veränderung der Bacillen während dieser Zeit zu beobachten, aber dass man gleichzeitig das durch Reizung des Peritonaeums hervorgerufene inflammatorische Exsudat studiren kann, ist ja ohne weiteres klar.

Wenn man beim Herausnehmen einer solchen Probe aus der Peritonaealhöhle unvorsichtig oder mit einem unzweckmässigen Rohr durch die Bauchwand sticht, kann man leicht eine Blutung in die Peritonaealhöhle hinein erregen. Wenn diese Blutung grösser war, habe ich immer dieses Meerschweinchen verworfen und eine neue Injections-Serie gemacht. War weiter eine auch noch so minimale Blutung entstanden, so dass man bei mikroskopischer Untersuchung der herausgenommenen Probe mehrere oder vereinzelte rothe Blutkörperchen sah, so wurden diese Proben beim Studium des hervorgerufenen Exsudates unbeachtet gelassen.

Auch wurde die Injektions-Mischung vor dem Einspritzen untersucht und immer wurde festgestellt, dass diese Mischung von Serum und Bakterien-Cultur keine Blutkörperchen enthielt.

Das Studium des Exsudates fand also nur an solchen Proben statt, wo man eine Beimischung von Blut vollkommen sicher ausschliessen konnte.

Digitized by Google

Von den verschiedenen Proben, die man aus der Peritonaealhöhle herausnimmt, bestehen die ersten makroskopisch nur aus einer vollkommen klaren, ungefärbten Flüssigkeit. Nach ungefähr einer Stunde oder etwas früher, manchmal auch etwas später, beginnt die herausgenommene Flüssigkeit mehr und mehr trüb auszusehen, und die letzten Proben sind bedeutend trüber geworden oder sehen manchmal aus wie dünner Eiter.

Die herausgenommenen Proben wurden auch mikroskopisch untersucht. Darum wurde die Flüssigkeit auf verschiedenen, gut gereinigten Objectträgern ausgestrichen, in der Wärme fixirt und mit verschiedenen Farben (Löffler's Methylinblau, Pappenheim's Methylgrün-Pyronin-Methode, Ehrlich's Trivacid u. a.) gefärbt. Bei der mikroskopischen Untersuchung zeigte es sich, dass die klare Flüssigkeit der ersten Probe (herausgenommen 10 Minuten nach der Injection), aus einer schwach färbbaren diffusen Masse (siehe Taf. II, Fig. 2) besteht, ohne Zweifel bei der Fixirung coagulirte Eiweissmasse. In dieser sieht man vereinzelte Diphtherie- oder Pseudodiphtherie-Bacillen, aber nichts Anderes.

Da diese klare Flüssigkeit also gar keine „Lymphkörperchen" enthält, kann man folglich nicht annehmen, dass sie Lymphe ist, die durch Stomata des Peritonaeums in die Bauchhöhle hineingeflossen ist. Die klare Flüssigkeit muss anderswoher kommen. Mir scheint es sehr wahrscheinlich, dass sie extravasirtes Blutplasma ist. Denn man sieht auch eine sehr ähnliche Masse in der Injections-Flüssigkeit, die ausser den Bacillen nur Blutserum enthält (siehe Taf. II, Fig. 1).

In der zweiten, einige Mal erst in der dritten Probe, beginnen Leukocyten sich zu zeigen. Sie liegen da vereinzelt in der diffusen Masse. Als eine Ausnahme habe ich in einigen von meinen Probeserien schon in der ersten Probe einen oder zwei Leukocyten gesehen. Dies ist jedoch nur ein Zeichen, dass die Emigration der Leukocyten etwas früher, als gewöhnlich beginnt und ändert nichts an der Thatsache, dass im Anfang nur klare Flüssigkeit und keine Lymphe in die Peritonaealhöhle hervortritt.

Allmählich werden diese Leukocyten bei jeder neuen Probe zahlreicher und zahlreicher. In den letzten Proben liegen die

Digitized by Google

Leukocyten manchmal so dicht wie in dünnem Eiter. Ueberall sieht man auch eine gleichzeitig mit dem Auftreten der Leukocyten zunehmende Phagocytose. Die Bacillen liegen hier und da frei zwischen den Leukocyten, aber zum grössten Theil sind sie in das Protoplasma der Leukocyten hineingezogen (siehe Taf. II, Fig. 3, 4, 5 und 6).

Was nun die Arten von Leukocyten betrifft, die man in den verschiedenen Proben findet, so sieht man 4 Arten von diesen. Die überwiegende Mehrzahl sind in allen Proben die polynucleären Leukocyten, aber neben diesen kommen auch „grosse uninucleäre Leukocyten" (Taf. II, Fig. 5, M.), „Uebergangsformen" (Taf. II, Fig. 3, Ü) und kleine Lymphocyten (Taf. II, Fig. 3, 4, 5 und 6, L.) vor.

Von den Lymphocyten kann man vollkommen typische Formen finden, die einen runden, homogen gefärbten Kern in der Mitte der Zelle haben, und deren Protoplasma nur einen schmalen, stark basophilen Ring vorstellt. Besonders schöne Bilder giebt Pappenheim's Methylgrün-Pyronin-Methode. In mit dieser Methode gefärbten Präparaten sieht man (Taf. II, Fig. 4, 5, 6 L.) das Protoplasma der Lymphocyten sehr schön und stark roth gefärbt, während das Protoplasma der multinucleären Leukocyten schwach rosa gefärbt ist.

Neben den vollkommen typischen Lymphocyten sieht man auch Formen, wo der Kern nicht ganz rund ist und das Protoplasma breiter, als gewöhnlich. Das stark rothe, Pyronin-gefärbte Protoplasma zeigt doch immer die Lymphocyten-Natur dieser Zellen.

Die verschiedenen Arten von Leukocyten kommen in allen Proben vor, von der zweiten oder dritten, wo die Leukocyten erst hervortreten, bis zu der letzten, ungefähr 3 Stunden nach der Injection herausgenommenen. Ein bestimmtes oder regelmässig variirendes Verhältniss zwischen den Leukocyten-Arten in den verschiedenen Proben habe ich nicht feststellen können. Es scheint mir jedoch, als wären die Lymphocyten wenigstens manchmal verhältnismässig zahlreicher in den früheren, als in den späteren Proben. Immer sind die multinucleären Leukocyten sehr bedeutend zahlreicher und die anderen Arten vielmals seltener. Darum muss man auch manchmal ziemlich lange nach Lymphocyten suchen, um dieselbe zu finden.

Digitized by Google

Phogocytose, eine Erscheinung, die man überall bei den übrigen Arten beobachtete, habe ich nur einige Male bei Lymphocyten gesehen, aber doch deutlich, sodass ich Bacillen in dem schmalen Protoplasma der Lymphocyten sitzen sah.

Ich erlaube mir hier unten zwei Versuchs Protokolle meiner Experimente mitzutheilen. Selbstverständlich ist es unnöthig, alle hier zu veröffentlichen.

Versuch von 13. März 1902. Diphtherie (Cultur 26 Stunden alt). Eine Oese mit $\frac{1}{10}$ cm³ Serum des mit Pseudodiphtherie behandelten Kaninchens gemischt.

Original: Reinzüchtung von Diphtherie (Taf. II, Fig. 1).

6 Uhr 40 Nachm Injection in die Peritonaealhöhle eines jungen Meerschweinchens.

1. 6 Uhr 50. Krystallklare Flüssigkeit. Mikroskopisch nur eine diffuse Masse mit vereinzelten Bacillen (Taf. II, Fig. 2).

2. 7 Uhr. Krystallklare Flüssigkeit. In der diffusen Masse sieht man vereinzelten Bacillen auch vereinzelte Leukocyten (multinucleäre und einige Lymphocyten).

3. 7 Uhr 15. Krystallklare Flüssigkeit. Die Leukocyten etwas zahlreicher. Man sieht ausser multinucleären Leukocyten auch vereinzelte uninucleäre Leukocyten, Uebergangsformen und Lymphocyten (Taf. II, Fig. 3). Beginnende Phagocytose.

4. 7 Uhr 30. Wie die vorhergehende Probe. Doch etwas zahlreicher mit Leukocyten (auch Lymphocyten zu sehen). Die Phagocytose etwas bedeutender (Taf. II, Fig. 4).

5. 7 Uhr 45. Die Flüssigkeit beginnt trüb zu werden. Die Leukocyten zahlreicher.

6. 8 Uhr. Die Flüssigkeit deutlich trüb. Sehr zahlreiche multinucleäre Leukocyten. Vereinzelte uninucleäre Leukocyten und Lymphocyten. Reichliche Phagocytose.

7. 8 Uhr 20. Trübe Flüssigkeit. Die Phagocytose noch reichlicher. Uebrigens wie die vorhergehende.

8. 8 Uhr 45. Sehr trübe Flüssigkeit. Wie die vorhergehende.

9. 9 Uhr. Wie die vorhergehende.

Versuch vom 20. März 1902. Pseudodiphtherie (Cultur 25 Stunden alt). Eine Oese der Cultur mit $\frac{1}{10}$ cm³ Serum des mit Pseudodiphtherie behandelten Kaninchens gemischt.

Original: Reinzüchtung von Pseudodiphtherie.

6 Uhr 25 Nachm. Injection in die Peritonacalhöhle eines jungen Meerschweinchens.

1. 6 Uhr 40. Krystallklare Flüssigkeit. Mikroskopisch nur eine diffuse Masse mit vereinzelten Bacillen.

2. 6 Uhr 50. Wie die vorhergehende Probe. Keine Leukocyten.

Digitized by Google

3. 7 Uhr 05. Krystallklare Flüssigkeit. In der diffusen Masse neben vereinzelten Bacillen auch Leukocyten (meistens multinucleäre Leukocyten, daneben uninucleäre und Uebergangsformen, auch Lymphocyten nicht so selten). Beginnende Phagocytose.

4. 7 Uhr 20. Wie die vorhergehende. Doch etwas reichlicher Phagocytose und zahlreichere Leukocyten. (Taf. II, Fig. 5.)

5. 7 Uhr 40. Die Flüssigkeit ein wenig trüb. Zahlreiche multinucleäre Leukocyten. Die übrigen Leukocyten-Formen spärlich. Reichliche Phagocytose.

6. 8 Uhr. Die Flüssigkeit deutlich trüb. Im Uebrigen wie vorhergehende.

7. 8 Uhr 15. Wie die vorhergehende.

8. 8 Uhr 30. Die Flüssigkeit sehr trüb. Sehr zahlreiche multinucleäre Lymphocyten und uninucleäre Leukocyten spärlich zu finden. Reichliche Phagocytose.

9. 8 Uhr 45. Wie die vorhergehende (Taf. II, Fig. 6).

10. 9 Uhr. Wie die vorhergehende.

11. 9 Uhr 15. Wie die vorhergehende.

12. 9 Uhr 30. Wie die vorhergehende.

Wenn man die Schnelligkeit bedenkt, mit welcher also die Lymphocyten in die Bauchhöhle bei diesen Experimenten treten (schon nach 20—40 Minuten), so ist es unmöglich, diese Zellen als „lymphocytoide" Zellen, d. h. durch Poliferation aus den fixen Zellen des Peritonaeums hervorgegangene Zellen zu betrachten. Sie müssen also ausgewanderte hämatogene Zellen sein.

Da wir weiter keinen Grund haben, einen Ausfluss der Lymphe aus den Stomata des Peritonaeums anzunehmen, sondern im Gegentheil sehen, dass die in die Peritonaealhöhle zuerst ausfliessende Flüssigkeit nicht Lymphe ist, können wir uns den Process kaum anders vorstellen, als dass die Lymphocyten durch eine active Emigration in die Bauchhöhle gelangen. Ob die Lymphocyten dabei aus den Blutgefässen oder aus den Lymphgefässen oder aus beiden herauswandern, lässt sich durch diese Experimente selbstverständlich nicht bestimmen. Das schadet aber Nichts. Die Hauptsache ist, dass wir kaum einen passiven Ausfluss der Lymphocyten zusammen mit ausströmender Lymphe uns denken können, sondern eine active Locomobilität der Lymphocyten annehmen müssen. Und da diese Bewegung immer in einer bestimmten Richtung, nehmlich gegen die Peritonaealhöhle geschieht, kann man dieselbe nicht anders, als durch eine Chemotaxis erklären.

Digitized by Google

Mir scheint also, dass diese Experimente sich nicht anders erklären lassen, als durch die Annahme chemotaktischer Eigenschaften und activer Emigrations-Fähigkeit sowohl der Lymphocyten, als der uninucleären und multinucleären Leukocyten.

Ich will nur hinzufügen, dass es bei den hier vorgenommenen Experimenten scheint, als wären diese Eigenschaften der Lymphocyten weniger ausgeprägt, als die der multinucleären Leukocyten. Doch muss dies verschieden sein können, so dass für ein anderes chemotaktisches Agens die Emgration der Lymphocyten entweder grösser oder noch geringer werden könnte.

Das Resultat dieser Untersuchungen, dass die Lymphocyten eine Emigrations-Fähigkeit besitzen, steht auch nicht allein, sondern stimmt mit mehreren neueren Beobachtungen überein. So hat Hans Hirschfeld[7] durch die Anwendung der von Deetjen empfohlenen Methode[4] amöboide Beweglichkeit der Lymphocyten beobachtet, eine Eigenschaft, welche die Emigrations-Fähigkeit nothwendig voraussetzt. Weiter hat A. Wolff[17] einen Fall von Mastzellen und Lymphocyten in einem pleuritischen Exsudat beobachtet und er ist in diesem Fall zu dem Resultat gekommen, „dass ein chemotaktisches Agens gleichzeitig Mastzellen und Lymphocyten zur Auswanderung veranlasste."

Auch die von L. Michaelis und A. Wolff[14] gemachte Beobachtung, dass Granula in dem Protoplasma der Lymphocyten vorkommen können, finde ich interessant, da dadurch der Unterschied zwischen den Lymphocyten und den übrigen Leukocyten auch hierin geringer wird.

Erklärung der Abbildungen auf Taf. II:

Fig. 1. Aus der Injections-Flüssigkeit v. 13. März. Gefärbt mit Löffler's Methylenblau. Vergrösserung 880 : 1. In einer diffusen Masse, die wahrscheinlich das coagulirte Serum ist, sieht man Mengen von Löffler's Diphtheriebacillen.

Fig. 2. Aus der ersten Probe von Versuch v. 13. März, genommen aus der Peritonaealhöhle 10 Minuten nach der Injection. Gefärbt mit Löffler's Methylenblau. Vergrösserung 880 : 1. In einer diffusen Masse, die wahrscheinlich coagulirtes inflammatorisches Exsudat ist, sieht man nur vereinzelte Diphtheriebacillen (D) aber keine Leukocyten.

Digitized by Google

Fig. 3. Aus der dritten Probe von Versuch d. 13. März, genommen aus der Peritonaealhöhle 25 Minuten nach der Injection. Gefärbt mit Löffler's Methylenblau. Vergrösserung 880 : 1. In der diffusen Masse sieht man 2 multinucleäre Leukocyten (P), 1 Uebergangsform (Ü) und 2 Lymphocyten (L). Ein multinucleärer Leukocyt zeigt Phagocytose indem einige Diphtheriebacillen im Protoplasma liegen. Daneben ein vereinzelter Diphtheriebacillus (D).

Fig. 4. Aus der vierten Probe vom Versuch d. 13. März, genommen 50 Minuten nach der Injection. Färbung mit der Methylgrün-Pyronin-Methode. Vergrösserung 880 : 1. In der diffusen Masse sieht man einen multinucleären Leukocyt (P), der mehrere rothe, pyroningefärbte Diphtheriebacillen in seinem Protoplasma zeigt, und einen Lymphocyt (L) mit schönem, rothem, pyroningefärbtem Protoplasma concentrisch um den blaugrünen Kern herum. Daneben einige Diphtheribacillen (D).

Fig. 5. Aus der dritten Probe vom Versuch d. 20. März, genommen aus der Peritonaealhöhle 40 Minuten nach der Injection. Färbung mit der Methylgrün-Pyronin-Methode. Vergrösserung 880 : 1. In der diffusen Masse sieht man einen typischen Lymphocyten mit rothem Protoplasma und blaugrünem Kern (L), einen multinucleären Leukocyten (P) mit mehreren Pseudo-Diphtheriebacillen im Protoplasma und einen grossen uninucleären Leukocyten (M), der auch eine reichliche Phagocytose zeigt. Daneben vereinzelte Pseudo-Diphtheriebacillen (Ps).

Fig. 6. Aus der neunten Probe vom Versuch d. 20. März, genommen 2 Stunden 20 Minuten nach der Injection. Färbung mit der Methylgrün-Pyronin-Methode. Vergrösserung 880 : 1. In der diffusen Masse sieht man einen typischen Lymphocyten (L) mit rothem Protoplasma und blaugrünem Kern und 9 multinucleäre Leukocyten (P), von welchen einige Phagocytose zeigen. Daneben einige Pseudo-Diphtheriebacillen (Ps).

Literatur.

1. Baumgarten: Die Rolle der fixen Zellen in der Entzündung. Berl. klin. Wochenschr. 1900. S. 837.
2. Borst, M.: Neue Experimente zur Fremdkörperheilung. Verhandl. d. Deutschen Pathol. Gesellsch. II (München 1899). Berlin 1900.
3. von Bünger, Otto: Ueber die Einheilung von Fremdkörpern unter Einwirkung chemischer u. mikroparasitärer Schädlichkeiten. Beiträge z. pathol. Anat. und allgem. Pathol. Bd. 19, 1896, II.
4. Deetjen: Untersuchungen über die Blutplättchen. Dieses Archiv, Bd. 164, S. 239, 1901.

Digitized by Google

5. Ehrlich, P. und Lazarus, A.: Die Anämie. Nothnagel's Specielle Pathologie und Therapie. Bd. 8, Theil I. Heft I.

6. Hammerl, Hans: Ueber die beim Kaltblüter in Fremdkörper einwandernden Zellformen und deren weitere Schicksale. Beiträge z. pathol. Anatomie und allgem. Pathol. Bd. 19, I, 1896.

7. Hirschfeld, Hans: Sind die Lymphocyten amöboider Bewegung fähig. Berl. klin. Wochenschr., Bd. 38, S. 1019, 1901.

8. Marchand, F.: Untersuchungen über die Einheilung von Fremdkörper. Beiträge z. pathol. Anat. u. allgem. Pathol. Bd. 4, 1889.

9. Derselbe: Referat über die Betheiligung der Leukocyten an der Gewebs-Neubildung. Verhandl. des 10. internat. med. Congress zu Berlin. Bd. 2, Abth. 3, S. 1, 1890.

10. Derselbe: Ueber die Veränderungen der Peritonaeal-Epithelien (Deckzellen) bei der Einheilung kleiner Fremdkörper. Sitzungsbericht der Gesellschaft zur Bef. der Naturwissenschaft zu Marburg. 1897. No. 3.

11. Derselbe: Ueber die Bedeutung der grosskernigen Wanderzellen bei der durch Einführung kleiner Fremdkörper in die Bauchhöhle erzeugten Entzündung. Daselbst No. 6.

12. Derselbe: Ueber die bei Entzündung in der Peritonaealhöhle auftretende Zellformen. Verhandl. der deutschen pathol. Gesellsch. (Düsseldorf) I. Berlin 1899.

13. Derselbe: Der Process der Wundheilung. Deutsche Chirurgie. 1901.

14. Michaelis, L. und Wolff, A.: Ueber Granula in Lymphocyten. Dieses. Archiv, Bd. 167, Heft 1, S. 151. 1902.

15. Pappenheim, A.: Ueber das Vorkommen einkerniger Zellen im gonorrhoischen Urethral-Secret. Dieses Archiv, Bd. 164, S. 72, 1901.

16. Derselbe: Wie verhalten sich die Unna'schen Plasmazellen zu Lymphocyten. Dieses Archiv, Bd. 165, S. 365, 1901 und Bd. 166, 1901.

17. Wolff, A.: Ueber Mastzellen in Exsudaten. Ein Beitrag zur Frage der aktiven Lymphocytose. Münchener medicinische Wochenschrift. No. 6. 1902.

Digitized by Google

Fig. 4.

Fig. 3.

Digitized by Google

Digitized by Google

III.

Zwei seltene Fälle von Hemicephalia nebst Prosoposchisis, complicirt mit Hernia naso-frontalis.

Klinische Beobachtungen und anatomische Untersuchungen.

(Aus der Kinderabtheilung der Gebäranstalt zu Petersburg.)

Von

Privatdozent Dr. W. P. Joukovski.

(Hierzu Taf. III.)

Unter einer ziemlich grossen Anzahl von kranio-cerebralen Missbildungen, welche ich unter den Kindern der genannten Abtheilung zu beobachten Gelegenheit hatte, waren besonders diejenigen Fälle interressant, die zu der Familie der Anencephalen oder Hemicephalen gehören, und die ich in der Petersburger Gebäranstalt beobachtet habe. Unter meine Beobachtung gelangten diejenigen Kinder, denen vom Schicksal bestimmt war, nur einige Stunden zu leben oder richtiger zu leiden, und denen Pflege und ärztliche Ueberwachung ebenso zu Theil werden musste, wie den übrigen Kindern der Anstalt.

Von 8 Fällen von Missbildungen dieser Art waren zwei Fälle äusserst interessant und selten, die fast in ein und dieselbe Zeit fallen (1899), und deren hervorragende Eigenthümlichkeit darin lag, dass die Kinder gleichsam mit an den Schädel angewachsener Placenta, — mit Verwachsungen zwischen dem Schädel und den embryonalen Häuten, geboren wurden. Die weitere Besichtigung ergab, dass diese Kinder complicirte Missbildungen des Schädels und des Gehirns, des Gesichts, besonders der Nase, des Gaumens u. s. w. darboten.

Was die Anencephalie betrifft, so sind für diese Missbildungsart bekanntlich drei bestimmte Typen festgestellt (Geoffroy-Saint-Hillaire): Exencephalia, Pseudencephalia und Anencephalia mit zwei Unterarten für den letzteren Typus, nehmlich Derencephalia und Anencephalia im engeren Sinne des Wortes. Diese beiden letzteren Formen unterscheiden sich von einander nur durch den Grad der spinalen Missbildung: Während bei der ersteren Form das

Digitized by Google

Cerebrum vollständig fehlt, das Rückenmark im Halsgebiete gleichfalls fehlt und der Schädel, sowie der obere Theil des Canalis cerebrospinalis weit offen sind, ist bei der zweiten Form weder Gehirn, noch Rückenmark vorhanden, und der Schädel, sowie der Canalis cerebrospinalis sind weit geöffnet.

Vor längerer Zeit (1829) hat jedoch Dr. Caracache-Paris einen in teratologischer Beziehung ausserordentlich interessanten Fall von Anencephalie veröffentlicht, in dem die für diese Missbildung als charakteristisch geltende Fissura spinalis überhaupt nicht vorhanden und statt dieser eine Prosoposchisis (bifidité faciale) bestand.

Diese neue Beobachtung gab dem genannten Autor Veranlassung, noch eine Art von wahrer Anencephalie einzuführen, welche er in der Nomenclatur von G.-Saint-Hillaire nicht fand; er gab der neuen Form die Bezeichnung: „Anencéphalie sans fissure spinale et avec bifidité faciale." Das Gesicht bot bei der von ihm geschilderten Missbildung eine mediane Spaltung von der Stirn bis zur Oberlippe mit medianer Hasenscharte dar, complicirt durch mediane Spaltung des oberen Zahnbogens (arcade dentaire supérieure).

Die Anencephalie besteht in complettem oder partiellem Fehlen des Gehirns und häufig auch des Rückenmarks, begleitet von Fehlen des Schädeldaches, wobei die Knochen verschiedene Grade von mangelhafter Entwicklung darbieten. Daher die Bezeichnung Encephalia partialis oder Hemicephalie. Wie wir bereits erwähnt haben, kann nebst mehr oder minder ausgedehntem Fehlen des Schädeldaches Spaltung der Wirbelsäule vorhanden sein.

Die Anencephalie kann heutzutage keineswegs als eine besonders seltene Erscheinung betrachtet werden. Nach meinen Beobachtungen begegnet man dieser Missbildung in einer Häufigkeit von 1,5:1000. Manche Aerzte betrachten die Anencephalie als eine relativ häufige Missbildung beim Menschen, so z. B. Leon d'Astros, der Folgendes sagt: „l'enencéphalie est relativement fréquente chez l'homme."

Gegenwärtig ist es als ausser Zweifel zu betrachten, dass den verschiedenen Missbildungen in ätiologischer Beziehung hereditär-syphilitische Einflüsse zu Grunde liegt, und dass die

Digitized by Google

Syphilis dank ihrer mächtigen dystrophischen Einwirkung hier, wie Fournier sagte, eine der ersten Stellen einnimmt. Es ist möglich, dass in Folge der enormen Verbreitung der Syphilis auch die Anencephalie zu einer relativ häufigen Missbildung wird, die den Menschen lebensunfähig macht. Mag es noch so schwer sein, genaue anamnestische Thatsachen zu erlangen, so beweisen doch die von mir neulich beobachteten zwei Fälle mit absoluter Sicherheit, dass die Syphilis in der Aetiologie der Anencephalie die Rolle, die man ihr zuschreibt, thatsächlich spielt.

Nun gehe ich zur Schilderung zweier neuer Fälle von Anencephalie über, welche ich in Folge der gleichartigen und seltenen Missbildungen vereinigt habe. Beide Fälle boten ausserdem manche interessante klinische Eigenthümlichkeiten dar, wie z. B. Eigenthümlichkeiten von Seiten der Temperatur, auf welche ich übrigens Anfang vorigen Jahres hingewiesen habe, und über welche im März vorigen Jahres Vaschid und Vurpas in der Académie des Sciences in Paris als über ein Haupt-Phänomen unter den übrigen physiologischen Erscheinungen bei einem Anencephalen, der 39 Tage gelebt hatte, berichtet haben.

1. Fall (No. 2997. 1899). Die Anamnese giebt fast gar keine Aufklärung. Die Mutter und der Vater des Kindes stehen fast in gleichem Alter (30—32 Jahre) und sind Petersburger Kleinbürger. Sie sind $8\frac{1}{2}$ Jahre verheirathet, und in dieser Zeit war die Frau fünfmal schwanger. Die dritte Schwangerschaft endete mit einer Zwillingsgeburt. Die beiden Kinder starben im 4. Lebensmonat. Die 4 übrigen Kinder leiden an stark ausgesprochener Form von Rachitis. Der Vater ist seit seiner Kindheit in Buchdruckereien als Schriftsetzer beschäftigt und gilt als guter Arbeiter. In Gesellschaft trinkt er zwar bisweilen, als Alkoholiker kann er jedoch nicht gelten. Von Seiten der Mutter, die im 22. Lebensjahre geheirathet hat, konnte nichts Besonderes festgestellt werden. Ihre Eltern kannte sie nicht, weil sie als uneheliches Kind der Findelanstalt überwiesen worden war. In der Familie des Mannes sollen Missbildungen nicht vorgekommen sein.

Die gegenwärtige sechste Schwangerschaft verlief ohne jegliche Abweichungen von der Norm. Auch der allgemeine Gesundheitszustand der Mutter bot nichts Abnormes. Die Geburt stellte sich am normalen Schwangerschaftsende ein. Das Kind kam in erster Steisslage am 8. September 1899 um 10 Uhr 25 Minuten Morgens zur Welt. Die gesammte Geburtsdauer betrug 31 Stunden 25 Minuten und musste durch operative Intervention (Extraction) zu Ende geführt werden. Gleichzeitig mit der

Digitized by Google

Frucht wurde auch die Placenta ausgestossen, deren Hüllen mit der Schädeldecke des Kindes verwachsen waren. Da solche Missbildungen bald, ungefähr einige Stunden nach der Geburt, zu sterben pflegen, so fassten die Gynäkologen zunächst den Gedanken, die Leiche des Neugeborenen mit der Placenta, mit den nicht abgestossenen Eihüllen als ausserordentlich seltene Erscheinung aufzuheben, um so mehr, als die Mutter sich gänzlich von ihrem Kinde losgesagt hat: sie konnte es nicht sehen, sie konnte seine Anwesenheit nicht ertragen und überliess es vollständig zu Gunsten der Wissenschaft.[1])

Das Kind, ein Mädchen, ist von kleiner Statur, zeigt aber einen vorzüglichen Ernährungszustand. Es kam unter besonderen, äusserst seltenen Verhältnissen zur Welt, und zwar zusammen mit der Placenta, deren Amnion bei der Geburt des Kindes an den Schädeldecken festhaftete. Ausser dieser wichtigen Eigenthümlichkeit fielen complicirte, das Gesicht entstellende, angeborene, gleichfalls sehr seltene und sehr schwere Missbildungen auf, und zwar Wolfsrachen, Hasenscharte und tiefgehende Spaltung des Gesichts mit entstellter Nase. Das ist aber noch nicht Alles; alle erwähnten Anomalien bestanden in vorliegendem Falle als Complication einer noch schwereren, das extrauterine Leben der Frucht ausschliessenden Haupt-Missbildung des Kopfes, welche als Hemicephalia bezeichnet wird, d. h. Fehlen der oberen Hälfte des Schädels mit den unvermeidlichen Erscheinungen: Entstellung des Gehirns und Fehlen mancher Abtheilungen desselben.

Um sich die Einzelheiten dieses complicirten Bildes klar zu machen, genügt es, in die beigegebenen Abbildungen Einblick zu thun. Dieselben sind Photographien, die vom Kinde zu verschiedenen Zeitpunkten aufgenommen worden sind. Die erste Abbildung stellt die Missgeburt einige Stunden nach der Geburt dar. Es tritt uns hier das ziemlich schreckliche Aussehen des in sitzender Stellung gehaltenen Kindes entgegen, bei dem hinten die vom Schädel noch nicht abgelöste Placenta hochgehoben und rechts die Nabelschnur zu sehen ist. Die Amnion ist an der hinteren Hälfte des kleinen Schädels adhärent und bedeckt eine geschwulstartige Vorstülpung des Gehirns, die am Schädel geblieben ist.

[1]) Einem derartigen Verhalten von Seiten der Mutter Missgeburten gegenüber begegnet man bei weitem nicht immer, und ich kenne mehrere Frauen (allerdings einfache Bäuerinnen), welche sich die unglaublichste Mühe gaben, um das unglückliche Geschöpf von jeder Beunruhigung und Belästigung durch Neugierige zu schützen und selbst die Versuche der Aerzte, die Kinder zu untersuchen, vereitelten. Sie säugten fleissig ihre Missgeburt, erwärmten sie und schützten sie mit dem Gefühle der Liebe und des Mitleids. Unsere halb intelligente Mutter verliess die Gebäranstalt, das Kind noch am Leben zurücklassend, und erzählte allen Bekannten und Verwandten, dass sie ein todtes Kind geboren habe.

Digitized by Google

Neben diesem geschwulstförmigen Körper, aber im vorderen Theile, tritt uns eine ungeheure Geschwulst entgegen, welche mit dicker, anscheinend normaler, nach rechts und links leicht, nach vorn und hinten etwas schwer verschiebbarer Haut bedeckt ist. An der Grenze zwischen diesen beiden Gebilden verläuft rechts ein straff gespannter dicker Strang, der, die vordere Geschwulst rechts umbiegend, über das Gesicht hinweg auf den rechten Nasenflügel übergeht und mit diesem verwachsen ist.

Die zweite Abbildung stellt das Kind in derselben Stellung dar, jedoch mit vom Schädel abgelöster Placenta.

Ich habe das Mögliche gethan, um das Kind so lange, wie nur irgend thunlich, am Leben zu erhalten. Da nun die Placenta bald in Fäulnis übergegangen ist, so habe ich mittels Scheere das Amniom von der Basis der hinteren geschwulstartigen Gehirnsubstanz abgetrennt; es stellte sich dabei heraus, dass die Hülle der Placenta die hintere Vorstülpung des Gehirns in Form eines dünnen Halses überdeckte und mit der Basis dieser Vorstülpung, mit der Haut der Schädelknochen verwachsen war. Die Circumferenz dieser Verbindungsstelle der Placenta mit dem Schädel betrug 17,5 cm.

Genaues Gewicht des Kindes sammt Placenta	2470	g
„ „ der Placenta	250	„
„ „ des Kindes	2220	„
Genaue Länge der Nebelschnur	30	cm
Genauer Durchmesser der Nabelschnur	4	„
Genaue Circumferenz der vorderen Geschwulst	19	„
„ „ „ hinteren Vorstülpung	14	„
Genauer Durchmesser der vorderen Geschwulst	5	„
Genaue Körperlänge des Kindes	39	„
„ Circumferenz des Brustkorbs	28	„
„ „ „ Kopfes	24	„
„ „ „ Abdomens	26	„

Was die Schädelmasse betrifft, so betrug der grösste vordere hintere Durchmesser 6 cm, der grösse Querdurchmesser 6 cm, der grösste oblique 6 cm. Ferner betrug der Querdurchmesser des Brustkorbs 8 cm, der vordere hintere Durchmesser 7 cm. Der Steiss mass 8 cm.

Aus diesen Maassen ist zu ersehen, dass der Perimeter der vorderen Geschwulst etwas kleiner ist, als der des Schädels selbst, der an und für sich klein, kurz und niedrig ist, da die übliche obere Schädeldecke fehlt. Die hintere Gehirnvorstülpung ist mit einer dünnen Haut bedeckt, stellenweise zeigt die Substanz desselben rothe, fleischartige Farbe; auf der Oberfläche desselben trat tropfenweise blutig-seröse Flüssigkeit hervor; stellenweise waren Höckrigkeiten und Furchen sichtbar.

Die Einzelheiten sämmtlicher Anomalien werden unten eine ausführliche Erörterung erfahren; vorläufig möchte ich aber die zu Lebzeiten des Kindes aufgetretenen Erscheinungen, welche ich während des unter

Digitized by Google

gegebenen Umständen auffallend langen Lebens des Kindes (fast 7 Tage) beobachtet habe, betrachten.

Ein Blick auf die Abbildungen genügt, um sich von den vollen Formen, von dem vorzüglichen Ernährungszustand des neugeborenen Mädchens zu überzeugen. Am Skelet, von Seiten der inneren Organe, der Haut und der sichtbaren Schleimhäute sind nirgends irgend welche Abweichungen von der Norm zu sehen. Die normale Hautfarbe mit rosarotem Schimmer, die ebenso wie bei allen ausgetragenen, gut genährten Neugeborenen stark ausgesprochenen Hautfalten, schliesslich das ziemlich starke Schreien des Kindes deuteten darauf hin, dass die neue Athmungsthätigkeit und die neue Blutcirculation sich sofort in gehöriger Weise eingestellt hatten. Um die einzelnen Erscheinungen besser hervortreten zu lassen, möchten wir jede einzelne an und für sich erörtern.

1. Das Gewicht. Die ganze Zeit wurde eine progressive Abnahme des Körpergewichts des Kindes beobachtet, bis der gesammte Verlust (direct vor dem Tode) 700 gr (2220, bezw. 1440) betragen hat; d. h. die tägliche Körpergewichts-Abnahme betrug im Durchschnitt 130 gr, während der gesammte Körpergewichts-Verlust $\frac{1}{4}$ des ursprünglichen Körpergewichts ausmachte. Es ist erstaunlich, wie das Kind bei so enormer Körpergewichts-Abnahme leben konnte und wie gross die Lebensfähigkeit der Missbildung war, dessen Leben nur aus einer Reihe schwerer Leiden bestand.

2. Die Ernährung des Kindes war trotz der so bedeutenden Entstellung der Mund- und Nasenhöhle die ganze Zeit theilweise möglich, da das Kind die mit dem Löffel eingeflösste Milch gut schluckte. Die Milch wurde in bestimmten Quantitäten und zu bestimmten Zeiten gegeben. Unmittelbar nach der Fütterung wurden Mund und die offene Nasenhöhle mit 2 procent. Borsäure-Lösung berieselt, damit die entblösste Oberfläche derselben mit Luftstaub und mit Milchresten nicht verunreinigt wurden; mit derselben Borsäure-Lösung wurden der dichte Schleim und die Borken aus der Nasenhöhle entfernt. Auf diese Weise wurde für Sauberkeit der Mund- und Nasenhöhle gesorgt, was bei Ernährung von Kindern, welche mit Wolfsrachen behaftet sind, von ausserordentlich grosser Bedeutung ist. Auf die hintere geschwulstförmige Gehirnsubstanz-Masse wurden mittels weicher steriler Gaze Umschläge mit 2 procent. Borsäure-Lösung applicirt.

3. Die Temperatur. Um die Temperatur von Hemicephalen verfolgen zu können, ist es nöthig, sich mit besonderen Thermometern auszurüsten, da bei diesen Missgeburten sehr niedrige Temperaturen beobachtet werden.

Mit einer Temperatur, die der des mütterlichen Organs entsprach (37,2°), geboren, zeigte das Kind schon einige Minuten nach der Geburt eine Temperatur von 35,5° bei 150 Pulsschlägen in der Minute. Innerhalb der folgenden 2 Stunden sank die Temperatur um 8°, indem sie am 8. September um 12½ Uhr Morgens 29,2° C. betrug. In den folgenden Stunden sank die Temperatur schon nicht mehr so stark, und zwar nur um einige Gradtheile, wie aus folgender Tabelle ersichtlich.

Digitized by Google

Bald nach der Geburt (8. Sept.)				
	10½ Uhr Morgens	35,5		
	12 Uhr Mittags	30,7		
1. u. 2. Stunde	12½ Uhr Nachmittags	29,2	— Differenz	8,0
2. „	1¾ „ „	28,8	„	0,4
4. „	2¼ „ „	26,6	„	0,2
5. u. 7. „	3¾—5¼ Uhr Abends	28,4—28,2	—28,0 „	je 0,2
8. „	¾ Uhr Abends	27,9	„	0,1

Es sank also innerhalb der ersten 8 Stunden nach der Geburt die Temperatur des Kindes um 10°; zugleich sank die Zahl der Pulsschläge in der Minute bis 70—80. Das Kind befand sich in einem mit 17—18° R. temperirten Raume und war in der ersten Zeit in Windeln und Decken eingewickelt, wie dies in der Anstalt üblich ist. Als ich aber die so gewaltig fortschreitende unaufhaltbare Körpertemperatur wahrgenommen hatte, machte ich den Versuch, das Kind künstlich zu erwärmen, indem ich dasselbe in einen Wärmeapparat legte. Letzterer bestand aus einem einfachen Metallkasten, der mittels heissen Wassers bis auf 28—36° C. erwärmt wurde (die Temperatur des Wärmeapparats wurde mit besonderem Thermometer gemessen, der sich zwischen dem Kinde und der Wand des Apparates befand).

Gegen Ende des ersten Tages, d. h. nach 16 Stunden, stieg die Temperatur des Kindes um 3½°, und zwar betrug sie am 9. September um 10 Uhr Morgens 30,5°. Dann wurde die Temperatur des Wärmeapparats möglichst constant (32—33° C.) gehalten; die Temperatur des Kindes erreichte aber selbst in 24 Stunden diejenige des Wärmeapparats nicht. Schliesslich stellten sich heftige Krampf-Erscheinungen (Tetanus) ein, und schon nach dem ersten Anfall stieg die Temperatur plötzlich bis 35° C. (in recto).

Da nun die Krampfanfälle dann sehr häufig auf einander folgten, so blieb die Temperatur etwas höher, wahrscheinlich eben in Folge der Krampfanfälle. Am 10., 11. und 12. September schwankte die Temperatur zwischen 34,0° und 35,6°. Der Wärmeapparat wurde über 32° C. nicht erwärmt. Zwischen den einzelnen Anfällen traten zeitweise Anzeichen von allgemeinem Collaps ein, und die Temperatur sank bis auf 32° in recto, was besonders am letzten Lebenstage des Kindes hervortrat. Nach dem Anfalle trat Temperatur-Steigerung auch dann ein, wenn sich das Kind ausserhalb des Wärmeapparats befand, d. h. wenn es künstlich nicht erwärmt wurde. Mit jedem neuen Anfall wurde das Kind immer schwächer und schwächer und verschied schliesslich ohne auffallende Agone bei stetig abnehmender Temperatur (bis 33,5°).

4. Postmortale Temperatur-Steigerung. Am 13. September um 6½ Uhr Abends, d. h. bald nach dem Tode, betrug die Temperatur in recto 36,7°. Aber bereits nach 2 Stunden war die Temperatur wieder gesunken und glich der prämortalen (33,5° in recto). Dann nahm die Körpertempe-

Digitized by Google

ratur des todten Kindes innerhalb 15 Stunden nach dem Tode die Temperatur der Zimmerluft mit einer Differenz von 0,1° an. Im Ganzen wurde die Temperatur zu Lebzeiten des Kindes 85 mal, nach dem Tode 35 mal, im Ganzen also 121 mal gemessen.

5. Krampfanfälle begannen am 2. Tage. Ihr Charakter war ein ausgesprochen tetanischer, mit vollständig blitzartiger Erstarrung des ganzen Körpers. Vor dem Anfall stiess das Kind einen plötzlichen schrillen lauten Schrei hervor, dann schlossen sich plötzlich die Augenlider und Kiefer (Trismus); die Kiefer auseinander zu pressen, die Mundhöhle zu öffnen, war fast unmöglich. Ebenso rasch erstarrten die Extremitäten und der Rumpf. Klonische, bezw. eclamptisch-tetanische Krämpfe, welche die gewöhnliche Eclampsia infantum charakterisiren, waren nicht ein einziges Mal aufgetreten. In den ersten 2—3 Secunden des Anfalls blieb das Herz gleichsam plötzlich stehen, dann konnte man 5—6 Pulsschläge in 10 Secunden zählen, dann stellte sich rasch Beschleunigung bis zu 150 Schlägen in der Minute ein. In den ersten Tagen wurde das Kind während der Anfälle nicht cyanotisch, die Anfälle schlossen mit einem Schrei und pfeifender Athmung ab. Die Zahl der vom Kinde überstandenen Anfälle ist ungewöhnlich gross. Nur selten traten dieselben in einer ½—1 ständigen Pause auf, vielmehr folgten sie in Abständen von 10,5 und selbst 2 Minuten auf einander. Nur Dank dem kräftigen Herzen des Kindes, der kurzen Dauer der Krämpfe und dem Ausbleiben des Laryngospasmus konnte das Kind etwa 7 Tage am Leben bleiben, aber dieses Leben war eigentlich nichts Anderes, als eine lange Serie von Krampfanfällen. Nicht selten zeigte sich während des Anfalles Schaum, der mit Zischen durch die Mund- und Gesichtsspalten hervortrat, während sich die Haut mit Schweiss bedeckte. Gegen Ende des 6. Tages war der Kräfteverfall des Kindes bereits ein äusserst hochgradiger. Am 7. Tage kam das Kind aus den Anfällen fast nicht mehr heraus. Im Allgemeinen zeichneten sich die Anfälle durch Blitzartigkeit aus und währten ¼—1 Minute, selten länger als 5 Minuten.

Anatomische Eigenthümlichkeiten und ausführliche Beschreibung der Missgestaltungen[1]).

Bei der Eröffnung der Brust- und Bauchhöhle fand man die inneren Organe regulär entwickelt und ohne jegliche Veränderungen. Eine vollständig normale Entwickelung boten auch der Rumpf und die Extremitäten dar. Missgestaltet waren nur das Gesicht und der obere Theil des Kopfes. Rechte Gesichtshälfte kleiner und etwas kürzer als die linke, Augen geschlossen, rechtes Auge etwas kleiner als das linke. Augenspalte schmal, Augapfel klein und in den Orbitae tief liegend. Die Augäpfel stehen

[1]) Ich erachte es für eine angenehme Pflicht, an dieser Stelle dem Prosector der Anstalt Tschoschin für seine mir bei der Abfassung dieses Kapitals ertheilten Rathschläge meinen verbindlichsten Dank zu sagen.

Digitized by Google

weit von einander ab, die Entfernung zwischen den inneren Augenwinkeln beträgt etwa 4 cm. Der Mund ist weit geöffnet, die untere Lippe ist, ebenso wie der gesammte Unterkiefer überhaupt, regelmässig gebildet. Die Oberlippe ist auf der linken Seite gespalten, die linke kleinere Hälfte derselben ist nach oben gerichtet, die rechte grössere stark nach rechts verschoben, steht von der linken weit ab und ist gleichfalls nach oben gerichtet. Die Spaltung der Lippe pflanzt sich auf den linken Nasenflügel fort und reicht bis zur Glabella. Diese Gesichtsspalte ist sehr gross. Die linke Hälfte der Nasenhöhle ist weit nach unten geöffnet und verengt sich in der Richtung nach oben. Die Nasenmuscheln sind sämmtlich deutlich zu sehen und etwas nach vorn gestülpt. Die Nasenscheidewand ist stark nach rechts verschoben, zeigt aber eine bedeutende Convexität nach links. Die Oberkiefer lassen an Stelle ihrer vorderen Verbindung einen kleinen Defect hervortreten, und zwar in Folge einer Abtrennung des Os incisivum, welches in Form eines beweglichen unregelmässigen Stückes nach vorn und oben hervorragt und mit der Nasenscheidewand beweglich verbunden ist. Eine Spaltung des harten und weichen Gaumens ist nicht vorhanden. Die entstellte, stark verflachte Nase erscheint gleichsam als ein unregelmässiger Lappen, der oben an Stelle der Nasenwurzel ziemlich breit ist. Die Nasenspitze erscheint als ein kleiner, gleichsam leicht zugespitzter Höcker, die Nasenknochen sind nach vorn vorgestülpt und aufwärts gerichtet. Das rechte Nasenloch hat das Aussehen einer schmalen Spalte, welche nach oben und aussen verläuft. Ihr oberes Ende befindet sich in der Nähe des inneren Winkels des rechten Auges. Auf den zu Lebzeiten des Kindes aufgenommenen Photographien ist eine dünne Schnur zu sehen, die sich von den Eihäuten, welche mit der Scheitelgegend des Kopfes in Verbindung waren, abgetrennt hat. An der Leiche konnte diese Schnur nicht mehr gefunden werden. Durch die Gesichtsspalte fühlt man mit der Sonde das Os ethmoidale, sowie die innere Wand der linken Orbita.

Die Knochen des Schädeldaches fehlen, desgleichen die Scheitelknochen. Von den Stirnknochen sind nur die Orbitaltheile derselben geblieben. Von den Partes squamosae der Schläfenknochen sind nur schmale Streifen geblieben, die ziemlich dick sind und verdickte Ränder haben. Die Pars squamosa des Hinterhauptknochens ist dick, derb, verkürzt, zeigt einen verdickten, etwas geschlängelten Rand, verläuft fast senkrecht und ist etwas nach innen geneigt. Die Tub. occipit. (int. et ext.) befinden sich in der Nähe des Randes und sind nur leicht markirt. Von den Knochen der Schädelbasis wird unten die Rede sein.

Der Inhalt der Schädelhöhle, d. h. das Gehirn, liegt ausserhalb und ist nur mit dünnem Hautüberzug bedeckt. Es stellt eine weiche, bewegliche, geschwulstartige Masse dar, in der zwei Abtheilungen: die vordere und die hintere deutlich wahrnehmbar sind. Diese Abtheilungen sind von einander durch eine tiefe, schmale Furche getrennt, die regelmässig halbkreisförmig contourirt ist und vom oberen Rande der einen

Digitized by Google

Orbita bis zum oberen Rande der anderen, die vordere Abtheilung umgehend, verläuft. Die hintere Abtheilung ist kleiner, sie wird von hinten vom Hinterhauptknochen begrenzt. Die vordere Abtheilung stellt eine ziemlich grosse Masse von derber Consistenz und ovaler Form dar. Die obere Fläche derselben ist von weisslicher Farbe, gleichsam mit Narben bedeckt, hautähnlich, aber haarlos. Die vordere Grenze dieser Abtheilung befindet sich unter der Nase und den Augen, und hier geht der äussere Ueberzug in die Haut des Gesichts über. Die Stirn fehlt. Die hintere Abtheilung erscheint weicher, gleichsam sülzeartig, von dunkelrother Farbe, mit grauen Streifen und leicht gefalteter Oberfläche; an ihren Rändern, dort, wo der äussere Ueberzug in die normale, mit Haaren bedeckte Haut übergeht, wird dieselbe von den Fruchthäuten umgeben, mit denen sie verwachsen ist. Von den Eihäuten waren an der Leiche nur noch unbedeutende Ueberreste zu finden, da die Höhlen bereits zu Lebzeiten des Kindes entfernt worden waren. An den Seitentheilen des Schädels, an den Schläfen, liegen zwischen den geschilderten beiden Abtheilungen noch sehr kleine, kaum wahrnehmbare Vorstülpungen, die aber schon mit normaler Haut bedeckt sind.

Die äussere Hülle des Gehirns ist nicht überall gleichartig. Am vorderen Theile ist sie etwas dicker, derber und ziemlich leicht zerreissbar. Man unterscheidet in der Hülle eine äussere, sehr dünne Schicht, welche die in ihrer Entwickelung zurückgebliebene Haut darstellt. Mit dieser Schicht eng verwachsen ist die Dura mater, welche im vorderen Theile sehr dünn, im hinteren jedoch etwas dicker ist. Die Pia mater tritt auf den Querschnitten sehr deutlich hervor; sie ist dick, mit Blut stark gefüllt, derb; die Fortsätze derselben greifen tief in die Gehirnfurchen hinein. Die Pia mater von der Dura mater, bezw. von der Gehirnsubstanz zu trennen, gelingt nicht überall. Die Dura mater ist im hinteren Theile, wie gesagt, dicker und derber. In ihrem Bau bietet sie grosse Abweichungen von der Norm dar; ihre sichelförmigen Fortsätze sind kaum angedeutet und haben eher die Form von leicht hervorragenden Streifen. Das Tentorium cerebelli hat das Aussehen kleiner Falten, so dass die hinteren Lappen des Grosshirns direct auf dem Kleinhirn zu liegen kommen. An der tiefen Furche, welche den vorderen Theil vom hinteren des Gehirns trennt, bildet die Dura mater sammt der oberhalb derselben befindlichen Schicht von in ihrer Entwickelung zurückgebliebenen Haut eine breite, regelmässig contourirte runde Oeffnung, bezw. Ring. Die untere Circumferenz dieses Ringes befindet sich vorn und ein wenig oberhalb der Crista galli, die ziemlich gross und knorpelig ist. Nach dieser Lage des Ringes kann man denselben als das stark erweiterte Foramen coecum und zugleich den ganzen vorderen ovalen Theil als eine frontale Gehirnhernie deuten. Vom hinteren Theile des geschilderten Ringes gehen zwei kleine Falten der Dura mater nach rechts und links ab, die, sich allmählich verkleinernd, sich an den äusseren Enden der grossen Flügel allmählich verlieren.

Die Schädelbasis ist nach links gekrümmt, ihre rechte Hälfte ist kleiner

Digitized by Google

als die linke. Die rechten und vorderen Schädelgruben sind sehr flach, besonders an der rechten Seite, die hinteren sind dagegen ziemlich tief. Der Türkensattel ist flach, der Clivus etwas nach links gekrümmt und fast senkrecht. Os ethmoidale noch knorpelig. Leider ist es nicht gelungen, das Gehirn aus der Schädelhöhle intact zu entfernen, weil die Gehirnsubstanz leicht zerreissbar war. Die Gehirnsubstanz zeigt gelbliche Färbung. In der frontalen Gehirnhernie befinden sich die vorderen und der grössere Theil der hinteren Lappen der Hemisphären des Grosshirns. Hier sind, weil der Sichelfortsatz der Dura mater fehlt, die Theile der beiden Hemisphären so eng mit einander verbunden, dass es unmöglich ist, sie ohne Continuitäts-Trennung zu trennen. Man sah, dass die vorgefallenen Theile mit sich auch das äusserst schmale Corpus callosum mitgerissen haben. Die Gehirnventrikel festzustellen, ist gleichfalls nicht gelungen. Das Kleinhirn und das verlängerte Mark erwiesen sich als am wenigsten verändert. Die Nervi optici waren äusserst dünn, die Arteria ophthalmica jedoch dick. Die Chiasmen zu finden, gelang uns nicht. Die Gehirnwindungen waren ziemlich gut entwickelt und von einander durch tiefe Furchen getrennt.

Mikroskopische Veränderungen.

Bei der mikroskopischen Untersuchung erwies sich die Gehirnsubstanz grösstentheils als stark verändert. Neuroglia fast überall leicht gewellt, mit quantitativ ungeheurer Entwickelung von Kernen. Dieselbe weist Blutergüsse, stellenweise kleinkörnigen Detritus auf; man trifft auch Partien jungen Bindegewebes und nur selten Ganglienzellen mit sehr trübem Protoplasma und undeutlichen Kernen an. Gefässe überall erweitert, mit Blutkörperchen strotzend gefüllt. In der Umgebung der Gefässe überall Wucherung von Bindegewebe mit zahlreichen Kernen. Besonders tritt dies in der Pia mater hervor, in der die Erweiterung der Gefässe und Entwickelung von Bindegewebe um dieselben herum so gross sind, dass diese Gebiete das Aussehen kleiner cavernöser Geschwülste haben.

Auf Grund der erörterten Punkte kann man die geschilderte Missbildung auf folgende Weise deuten: Nichttrennung des Kopfendes der Frucht von der Fruchtblase und, als wahrscheinliche Folge derselben, Hemikrania verbunden mit Encephalocele frontalis und Prosoposchisis unilateralis.

Auf Grund der mikroskopischen Untersuchung kann man schliessen, dass sowohl die Gehirnsubstanz, wie auch dass dieselbe überdeckende Gewebe sich auf dem Wege der Vernichtung in Form von Umwandlung in derbes Bindegewebe befand.

2. Fall. (No. 3578, 1899.) Die Eltern des Kindes sind russische Bauern. Die Mutter ist 26 Jahre alt, Schneiderin von Beruf, IV-para. Das erste Kind, ein Mädchen, starb im Alter von 3 Monaten. Das zweite Kind lebt und ist gegenwärtig 4 Jahre alt, das dritte Kind lebt gleichfalls ist 2 Jahre alt und in Pension gegeben. Die Mutter ist anscheinend

Digitized by Google

gesund, während der Schwangerschaft fühlte sie sich wohl und arbeitete auf der Nähmaschine mit Fussbetrieb. Becken etwas verengt. Es stellte sich bei der Geburt heraus, dass der Steiss des Kindes trotz vollständiger Oeffnung des Muttermundes sich nicht einstellen konnte. Wendung auf den Fuss, darauf auffallende Beschleunigung der Herzaction der Frucht und in Folge dessen Extraction. Bei der Geburt des Kindes wurde im betreffenden Journal vermerkt: „Kind lebend grboren, Fruchthäute mit den Kopfdecken verwachsen". Von Seiten des Vaters, der 32 Jahre ist, ebenso wie von Seiten der Mutter ergab die Anamnese nichts Besonderes: weder Missbildungen unter den Verwandten, noch irgend welche schwere Erkrankungen. Das Kind, ein Mädchen von gigantischem Körperbau, wiegt 4000 gr und ist 45 cm lang. Gewicht der Placenta 650 gr. Das Kind lebte 30 Stunden. Zu Lebzeiten litt das Kind an denselben Anfällen tetanischer Krämpfe, wie dasjenige im vorstehenden Falle. Die Anfälle stellten sich 20 Stunden nach der Geburt ein, wiederholten sich nicht häufig und waren sehr kurzdauernd (3—5 Secunden). Die Abkühlung des Körpers war noch stärker ausgesprochen in Folge hochgradiger Lungenatelektase. Innerhalb 8 Stunden nach der Geburt sank die Temperatur des Kindes trotz hoher Zimmer-Temperatur (26° C.) fast um 11° (26,3° im Mastdarm, s. Tabelle). Auf der Haut traten stark contourirte, bald blaue, bald dunkelrothe Flecke auf, welche sammt der weisslichen Schattirung der anderen Hautgebiete auf der Haut ganze Muster bildeten und derselben ein marmornes Aussehen verliehen.

Das Kind wurde im Badezimmer, in dem die oben angegebene Temperatur herrschte, belassen. Der Tod trat allmählich ein, nachdem die Körpertemperatur bis auf 26,4° gesunken war. Eine postmortale Temperatur-Steigerung fand nicht statt, aber innerhalb der ersten halben Stunde nach dem Tode blieb die Temperatur der Leiche auf derselben Höhe (26,4°). Nach 12 Stunden nahm die Leiche die Temperatur des Raumes an, wohin sie gebracht wurde (19° C.). Der Temperatur-Abnahme entsprechend, sank auch die Zahl der Pulsschläge (100—80—60 Schläge in der Minute).

Bei der Section fand man vor Allem zerstreute Heerde von Atelektase in den beiden Lungen. In den vorderen Lungenpartien war genügend Luft vorhanden. Glandula thymus ungeheuer gross, derb; Milz gleichfalls stark (1½ mal) vergrössert, derb, mit Blut strotzend gefüllt. Rumpf und Extremitäten regelmässig entwickelt. Auch in den übrigen inneren Organen wurden keine Abweichungen von der Norm gefunden.

Die anatomischen Eigenthümlichkeiten der Missbildung ergaben bei näherer Betrachtung folgendes Bild: linkes Auge offen, gross, etwas vorgestülpt, Augenlider sehr dick, derb, geschrumpft. Carunculae lacrymales gross und dick. Conjunctiva bulbi trocken, roth, verdickt, rechtes Auge um die Hälfte kleiner als das linke. Augapfel sehr klein, liegt tief, Augenlider geschlossen, dick, Rina palbebrarum stellt eine tiefe eingezogene Spalte dar. Glabellae nicht vorhanden. Die Augen stehen weit von ein-

Digitized by Google

ander ab. Weite Spalte des harten und weichen Gaumens. Unterlippe und Unterkiefer unverändert, Oberlippe gespalten, und deren Theile, von denen der rechte grösser ist, stehen weit von einander ab und sind direct nach oben gerichtet. Links verläuft die Spalte bis zum inneren Winkel des linken Auges und öffnet weit die gesammte linke Hälfte der Nasenhöhle. Nasenmuschel nach vorn vorgestülpt, innere Wand der linken Orbita ganz. Nasenscheidewand stark nach rechts dislocirt, Os intermaxillare stellt ein grosses, dreikantiges, bewegliches Stück mit zwei breiten Zähnen dar, das mit dem knorpeligen Theil der Nasenscheidewand verbunden ist. Zugleich ist es nach rechts und oben dislocirt. Rechts von der entstellten Nase befindet sich gleichfalls eine Spalte, die aber kleiner ist, als die linke, und an den inneren Augenwinkel nicht heranreicht. Die äussere Nase stellt einen grossen Hautlappen mit nach oben gerichteter breiter Basis dar und ist nach rechts verschoben. Nasenknochen nicht zu fühlen. Der obere Theil des Os ethmoidale ist vorhanden.

Knochen und Schädelbasis nicht vorhanden. Von den Stirnknochen sind nur die Orbitatheile derselben geblieben, von den Partes squamosae der Schläfenknochen sind nur schmale, dicke Streifen zurückgeblieben, deren Ränder verdickt sind. Os occipitale kurz, dick, mit glattem, verdicktem, gleichsam beschnittenem Rande. Es verläuft senkrecht, ohne Convexität und ist nach innen geneigt. Der Inhalt des Schädels stellt mit seinen Hüllen eine grosse, weiche, geschwulstartige Masse dar, welche über dem Gesicht und der rechten Seite des Kopfes herunterhängt. Diese Masse ist von dunkelgrauer Farbe, theils blutig, stellenweise saftig und von sülzeartiger Consistenz. Sie besteht aus grossen Höckern, die von verschiedener Grösse und von einander durch tiefe, eingezogene Furchen mit derbem Grund getrennt sind. Die grösste der Furchen verläuft von der Basis der Nase bogenförmig nach rechts und dann nach hinten zur Mitte des Hinterhaupts und vereinigt sich hier mit einer anderen ähnlichen Furche, die der Linie entlang verläuft, welche in normalem Zustande dem Verlauf der Hinterhauptnaht entspricht. Nach Entfernung der Hüllen stellte sich heraus, dass die erste Furche dem Sinus falciformis superior, die zweite dem Sinus transversus entspricht. Hinten, vorn und an den Seitentheilen des Schädels oberhalb der Ohren gehen die geschilderten Hüllen in normale Haut über, welche mit Haaren bedeckt ist. Durch die oben erwähnten Furchen wird die gesammte geschwulstförmige Masse in zwei Haupttheile getheilt: in die rechte, etwas kleinere und in die linke, etwas grössere, welche man mit gewisser Wahrscheinlichkeit für die veränderte rechte und linke Hemisphäre des Grossbirns halten kann. Die linke Hälfte wird durch flache Furchen in einige kleinere Höcker getheilt. Die Fruchthäute sind ziemlich lang und mit den Hüllen sehr fest verwachsen, indem sie mit denselben gleichsam ein Ganzes bilden. Sie sind längs der Furche adhärent, die dem Sinus falciformis supperior entspricht, reichen aber nicht bis zur Querfurche, die der Hinterhauptnaht entspricht. Vorn links an der Uebergangs-Stelle der Hüllen in normale Haut und links hinten bilden die Frucht-

Digitized by Google

häute gleichsam einen abgeschlossenen Raum und begrenzen eine ziemlich grosse Fläche, auf deren Oberfläche sich gleichfalls mit derselben fest verlöthete dünne Schichten der Hülle befinden. Die Schädelbasis ist flach, mit dicken, soeben geschilderten Schichten bedeckt. Nerven sind nicht zu finden. Das Tentorium cerebelli ist sehr dick, seine Lage jedoch regelmässig. Die hinteren Schädelgruben sind ziemlich tief, Kleinhirn und Medulla oblongata ziemlich gut entwickelt, aber klein. Clivus verläuft senkrecht. Processus falciformis superior nicht vorhanden, Sinus falciformis superior stellt eine rosenkranzförmige Reihe von Cysten verschiedener Grösse dar, selbst bis zu Erbsengrösse; in diesen Cysten befinden sich noch Blutreste.

Mikroskopische Untersuchung. Die Hüllen der geschwulstartigen Masse sind nicht überall gleich dick, im Allgemeinen derb. Bei der Untersuchung der Querschnitte kann man in denselben eine klein-faserige, eine ungeheure Anzahl von Kernen aufweisende, äussere Schicht, die der Haut entspricht, unterscheiden; dann kommt eine grossfaserige, gleichsam fibröse Schicht, welche wahrscheinlich der Dura mater entspricht, und hinter dieser tritt deutlich eine dicke Schicht mit ausserordentlich starker Gefässentwickelung und derbem Bindegewebe in deren Umgebung, gleichfalls mit einer ungeheuren Anzahl von Kernen hervor; stellenweise ist die Erweiterung der Gefässe und die Verdickung des Bindegewebes so gross, dass man das Bild eines fast reinen Cavernoms erhält. Diese Schicht stellt zweifellos die weiche Gehirnhaut dar. Derartige Cavernome, mehr oder minder gross, sind an vielen Stellen, hauptsächlich auf der inneren Oberfläche und auf der Schädelbasis zerstreut. Hier ist es bereits unmöglich, die Dura mater und die Pia mater von einander zu unterscheiden. Alles ist zu einer allgemeinen cavernösen, derben Masse verschmolzen. Das Gehirn ist in eine grosse Anzahl einzelner Stücke von verschiedener Grösse zerkleinert, die hanfkorn- bis mandelnussgross sind. Auf den grossen Gehirnstücken sind gut gebildete Gyri und Furchen zu sehen, die mit verdickter derber Pia mater bedeckt sind. Ueberall ungeheure Gefässentwickelung mit Erweiterungen und Umwandlung in klein-cavernöse Masse. In manchen Gehirnstücken findet man selbst innerhalb der Gyri cystenartige Höhlen, die von einer dünnen Schicht Gehirnsubstanz umgeben sind. Die Gehirnsubstanz selbst ist von gelblicher Farbe und hat ihren normalen Bau eingebüsst. sie erscheint kleinkörnig, überall von Blutgefässen verschiedener Grösse durchsetzt.

Aus den vorstehenden eingehenden Untersuchungen kann man den Schluss ziehen, dass es sich in beiden Fällen um Hemicephalie handelte, wobei zugleich bei dem einen Kinde Prosoposchisis unilateralis, bei dem zweiten Prosopo-

Digitized by Google

schisis bilateralis nebst Wolfsrachen und Hasenscharte bestanden. Ausserdem war in den beiden Fällen das Kopfende der Frucht mit der Fruchtblase verwachsen, so dass die Kinder mit den Fruchthäuten am Kopfe geboren wurden. Beide Fälle zeichnen sich noch dadurch aus, dass die Hauptursache der mangelhaften Entwickelung der Schädelknochen sowohl, wie des Gehirns selbst hochgradige Veränderungen der Pia mater ohne jegliche Hydrocephalie war, welche letztere in ähnlichen Fällen gewöhnlich als die Ursache der in Frage stehenden Missgestaltung betrachtet wird.

Es ist schwer zu sagen, welche von der Frucht in utero überstandene Krankheit die Veranlassung zu den heftigen entzündlichen Veränderungen, wie sie im Gehirn gefunden worden sind, gegeben haben.

Neulich habe ich 2 Fälle von Hemicephalie veröffentlicht, in denen die Syphilis eine sehr hervorragende Rolle gespielt hat: In dem einen Falle (es waren Zwillinge) zeigte das Kind Hemicephalie und Amputatio spontanea digitorum. Das war eine zweifellos syphilitische Dystrophie, da das zweite Kind stark ausgesprochene hereditär-syphilitische Symptome (Pemphigus u.s.w) zeigte. Einen zweiten Fall von Hemicephalie habe ich beim Enkelkinde einer hereditär-syphilitischen Mutter, also in der zweiten Generation, beobachtet.

Es ist sehr möglich, dass auch in den in der gegenwärtigen Mittheilung beschriebenen Fällen die Syphilis eine gewisse Rolle gespielt hat, wenigstens bei dem einen der Kinder, bei dem die Section Vergrösserung der Milz und ganz enorme Vergrösserung der Glandula thymus ergeben hat Das Fehlen genauer anamnestischer Angaben beweist eben noch Nichts. Jedenfalls können die Hemicephalie und die dieselbe begleitenden Missgestaltungen, wie dies mehrfach erwiesen ist, in naher Beziehung zur Syphilis stehen.

Digitized by Google

IV.

Ueber die Herkunft der Cysten der weiblichen Adnexe, ihrer Anhangsgebilde und der Adenomyome des lateralen Tuben-Abschnittes.

(Aus dem Pathologischen Institut der Universität Strassburg i. E.)

Von

Dr. Gustav Schickele,

früherem Assistenten des Instituts,
jetzigem Assistenten der Universitäts-Frauenklinik.

(Hierzu 13 Textfiguren und Taf. IV.)

Seit dem Erscheinen der Arbeit von Recklinghausen's: „Die Adenomyome und Cystadenome der Uterus- und Tubenwandung" ist die Frage über das Schicksal der Urnieren-Reste der weiblichen Genitalien eine brennende geworden. Gleichzeitig sind mit diesem neuen Ausblick auf die Genese gewisser Tumoren alte Fragen wieder aufgegriffen worden, welche die Forscher der letzten Decennien eifrig beschäftigt hatten. Ich meine die Frage der Herkunft jener Cysten, welche bald in Haufen auf dem Ligamentum latum und der Tube, bald einzeln innerhalb des Ligaments vorkommen. Die Exemplare der ersten Art überschreiten im Allgemeinen nicht Kirschen-Grösse, die der zweiten erreichen oft Kindskopf-Grösse und manchmal mehr. In vielen Fällen werden manche von diesen Cysten mit den mesonephrischen Tumoren von Reeklinghausen's gleichzeitig gefunden, welche ihrerseits ihren Sitz auf dem Uterus oder in dessen Nähe haben. Jedenfalls ist der Gedanke naheliegend, dass beiden Gebilden möglicher Weise dieselbe Genese zukommt, um so mehr, da sich normaler Weise die Reste der Urnieren innerhalb des Ligamentum latum uteri vorfinden. Dass für gewisse Cysten ein Zusammenhang mit den Urnieren-Resten in Betracht kommt, hat Recklinghausen selbst schon nachgewiesen. Dass ferner für die bekannten Anhänge des Lig. lat., — ob sie einen Endkolben oder einen Fimbrien-Trichter tragen —, eine solche Genese früher schon behauptet worden war, dürfte bekannt sein (Rokitansky, Roth,

Digitized by Google

Fig 8

Fig 9

Fig 10

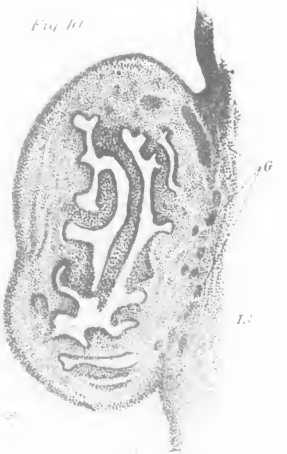

Digitized by Google

Digitized by Google

Mihalcowicz), und dass diese jetzt mehr Wahrscheinlichkeit gewonnen hat, ist leicht verständlich.

Es ist das Ideal jeder Untersuchung überhaupt, gewisse Vorgänge oder deren Resultate auf eine einheitliche Genese zurückführen zu können.

So verlockend es ist, allen auf und in dem Ligamentum latum liegenden Cysten und Anhängen eine gemeinsame Herkunft zuzusprechen, sie zu beziehen auf das Wolff'sche Organ, beziehungsweise dessen Reste, oder auf den Müller'schen Gang im Sinne Kossmann's: Die Gründe, welche sich im Verlauf der nachfolgenden Untersuchungen gegen eine solche Erklärung erhoben haben, sind zu schwerwiegend, als dass sie einer einfacheren Erklärung geopfert werden könnten. Wie die einfachen Kystome des Ovariums nicht von vornherein als Follikel-Cysten interpretirt werden dürfen, sondern mehrfacher Genese sein können (Waldeyer, Pfannenstiel, Nagel, von Kahlden, Franqué, Babo), so muss für unsere Cysten eine dreifache Entstehungsweise auseinandergehalten werden: 1. aus dem Keimepithel: Keimepithel-Cysten, 2. aus Schläuchen des Epoophoron: Epoophoron-Cysten, 3. aus Tuben-Divertikeln: Tubendivertikel-Cysten.

Ebenso sind die gestielten Anhänge des Ligamentum latum in zwei Classen zu trennen:

1. Die Cysten-tragenden Anhänge, die aus Epoophoron-Schläuchen entstehen,

2. die mit einem Fimbrien-Trichter versehenen Anhänge, welche auf überzählige Coelomepithel-Einstülpungen zurückzuführen sind.

Es kommt also für diese Gebilde sowohl der Müller'sche Gang, als das Wolff'sche Organ in Betracht, letzteres freilich in ausgedehnterem Maasse als der Müller'sche Gang. Damit ist aber die Pathologie der Urnieren-Reste im Lig. lat. noch nicht erschöpft. Ausserdem giebt es noch im lateralen Abschnitt der Tube, zum Theil auf das Lig. übergehend, seltene Tumoren, die nach ihrem charakteristischen Bau von versprengten Urnieren-Resten abzuleiten sind und denen die Bezeichnung zukommt: (Cysto-)Adenomyoma (Recklinghausen).

Digitized by Google

Es ist von vornherein nicht leicht, alle diese Gebilde auseinander zu halten und in ihrer Genese und Art richtig zu deuten. Die Autoren haben manche von ihnen durcheinander geworfen, zum Theil sind die Beschreibungen zu ungenau, als dass eine richtige Diagnose möglich wäre. Aus diesem Grunde soll im Folgenden nur die Literatur in erster Linie berücksichtigt werden, welche eindeutige Angaben enthält, die für oder gegen meine Untersuchungen und die aus ihnen sich ergebenden Argumentationen sprechen. Auch diese Angaben werden im Allgemeinen nur kurz erwähnt und in ihren Hauptsachen vorausgesetzt werden, um Weitläufigkeit zu vermeiden.

Zur besseren Uebersicht des ganzen Untersuchungs-Materials ist folgende Eintheilung gewählt worden:

Erster Theil: 1. Die Keimepithel-Cysten. 2. Die Epoophoron-Cysten. Anhang. Die Lymphcysten. 3. Die Tubendivertikel-Cysten.

Zweiter Theil: Die Adenomyome des lateralen Tuben-Abschnittes und die versprengten Urnieren-Reste in der Tubenwand überhaupt.

Dritter Theil: Die gestielten Anhänge des Ligamentum latum.

I.

Die Keimepithel-Cysten.

Recht oft findet man auf der Oberfläche der Tuben und des Ligamentum latum uteri kleine Cysten von submiliarer bis Erbsen-Grösse, welche, direct unter der Serosa gelegen, allein oder in Haufen stehen, collabirt oder mit flüssigem oder geronnenem Inhalt gefüllt. Ihre Zahl variirt sehr; bei einer 63jährigen Frau konnte ich an einem Adnex etwa 30 zählen. Durchschnittlich findet man diese Cysten am häufigsten bei Frauen jenseits des Klimakterium; nicht selten bei Frauen in den mittleren Jahren, nie fand ich sie bei Mädchen und Neugeborenen. In den allermeisten Fällen liegen sie auf der Hinterseite des Ligamentum und der Tube; selten waren einige auch auf der Vorderseite der Tube, und noch seltener auf der Vorderseite des Ligamentum. Auf der Oberfläche des Uterus habe ich nie solche Cysten gesehen. Ueberhaupt liegen sie selten in der Nähe des Uterus, am häufigsten in der peripherischen Hälfte der Ala vesper-

Digitized by Google

tilionis. Gewöhnlich sind sie leicht mit der Serosa verschieblich und unterscheiden sich hierdurch, dann durch ihre oberflächliche Lage, die Zartheit ihrer Wand und ihr Vorkommen auch ausserhalb des Epoophoron, von dessen Cysten schon makroskopisch. Es lässt sich kein bestimmter Bezirk angeben, in welchem man diese Cysten gewöhnlich findet; einmal liegen sie in dichten Gruppen am peripherischen Rande der Ala vespertilionis, oder zerstreut auf der Tuba oder in mehreren Haufen in der Nähe der Fimbrien und in der Gegend des Epoophoron gleichzeitig u. s. w. Zuweilen sieht man sie in allernächster Nähe des Ovarium, auf dessen Oberfläche anscheinend ähnliche Cystchen liegen.

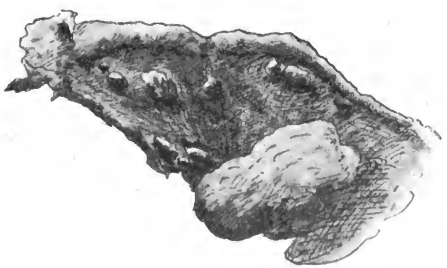

Fig. 1.
Keimepithel-Cysten
auf der Hinterfläche des Ligamentum latum.
Natürliche Grösse.

Diese Cystchen waren schon älteren Autoren bekannt. Rokitansky und Hennig trennen sie von den Epoophoron-Cysten, wissen aber nichts über ihre Genese anzugeben. In den Lehr- und Handbüchern sind diese Cysten gewöhnlich nur erwähnt. (Bandl, Winkel.)

Virchow (Geschwülste I) bildet solche Cystchen ab; er glaubt, dass nicht alle in dem Ligamentum latum vorkommenden Cysten auf das Epoophoron zurückzuführen seien. Aber erst Waldeyer spricht den Gedanken aus, dass das Keimepithel mit der Entstehung dieser Cysten im Zusammenhang stehen könnte. Pfannenstiel (Verh. der d. Ges. f. Gyn. 1891) führt kleine, auf der Oberfläche von Tube und Uterus liegende Cysten auf Metastasen eines Ovarialkrebses zurück, erklärt sie aber später (Verh. 1897) als Adenocysten. Ein anderes Mal (Arch. f. Gyn. 40. Bd.) erwähnt P. „an der rechten Tube einzelne,

Digitized by Google

mohngrosse, ganz oberflächliche Bläschen an dem peritonaealen Ueberzuge, welche aussen und innen von Endothel ausgekleidet sind.“ Näheres über die Genese theilt er nicht mit. In der letzten Zeit haben sich Fabricius, v. Franqué und Rossa eingehender mit diesen Cysten beschäftigt. Franqué leitet sie von Wucherungen des Peritonaeal-Endothels ab, ebenso R. Meyer, Rossa von versprengten Nebennieren, Fabricius vom Keimepithel. Die Angaben dieser Autoren sollen später genauer gewürdigt werden. Jedenfalls ist aus dieser kurzen Uebersicht schon zu ersehen, dass die Genese der fraglichen Cysten noch recht unklar ist.

Zur genaueren Erforschung der Natur dieser Cysten wurden systematische Untersuchungen angestellt, deren Resultate in übersichtlicher Anordnung hier folgen sollen.

An gut fixirten Objecten sieht man auf Querschnitten durch Tuba und Ligamentum latum auf deren Oberfläche eine einfache Lage mässig platter Zellen, mit ovalem gut gefärbtem Kern. Es ist das Peritonaeal-Endothel. Im Allgemeinen ist es nicht in zusammenhängender Lage erhalten. Am besten findet man es in Falten und Buchten der Oberfläche. Auch auf Anhängen und Cysten ist es nachzuweisen, hier manchmal in 2 und 3 Lagen übereinander. Wenn letzteres der Fall ist, dann bestehen meistens Zeichen einer geringen Entzündung. Ausserdem liegen auch cubische und recht selten cylindrische Zellen auf der Oberfläche von Ligamentum und Tuba, gewöhnlich nur in kleinen Bezirken, auch wieder am schönsten in der Tiefe von Buchten. Hier liegen diese Zellen oft in directer Berührung mit dem ein- oder mehrschichtigen Endothel, entweder so, dass sie dessen Fortsetzung bilden, oder so, dass das Endothel sich auf dem cubischen Epithel aufthürmt zu kleinen Klumpen, die nicht scharf abgegrenzt sind, sondern mehr diffuse, spindelförmige Anschwellungen bilden auf der Oberfläche des Ligamentum latum. Bestehen stärkere chronische entzündliche Processe, dann findet man an günstig erhaltenen Objecten grosse Strecken einschichtigen cubischen Epithels; ferner Haufen gewucherter Endothelien auf Anhängen, besonders an der Oberfläche von grösseren Epoophoron-Cysten, wo aber auch cubisches Epithel vorkommt, und auf Pseudomembranen. Am grossartigsten sah ich in einem

Digitized by Google

Falle mehrschichtige Endothellagen auf der Hinterfläche des Ligamentum latum. Diese Stellen waren an den gefärbten Schnitten schon mit blossem Auge als scharf markirte, dunkle Grenzlinien zu erkennen von nahezu $^1/_2$ mm Breite.

In allen diesen Zuständen bestehen sehr viel Verschiedenheiten. Eine schöne Uebersicht giebt eine Oberflächen-Betrachtung des Ligamentum latum. Man löst zu diesem Zwecke die Serosa auf eine grössere Strecke (z. B. 5 qcm) vom Ligament ab, färbt diese Lamelle, behandelt sie wie gewöhnlich in Alkohol und Oel und bettet sie in Balsam ein. Bei schwacher, (etwa 60 facher) Vergrösserung zeigen sich dann diffuse, unregelmässig begrenzte Flecke, ganz oberflächlich gelegen, theils in grösserer flächenhafter Ausdehnung, theils in kleinen Haufen. Bei starker Vergrösserung lösen sie sich in eine grosse Anzahl dicht gedrängter ovaler Zellen auf, die den auf der Oberfläche des Ligaments auf den früheren Schnitten beschriebenen gleichen. An solchen Bildern kann man zuweilen das Verhältniss der kleinen Cysten zu diesen Zellhaufen gut studiren. Letztere sind, wenn in grosser Ausdehnung vorhanden, makroskopisch schon zu sehen in Gestalt von zackigen, weissgelblichen, diffusen Verdickungen der Serosa. Ich habe diese Streifen mehrschichtiger platter Zellen ausschliesslich auf der Hinterfläche des Ligaments und der Tuba gesehen, manchmal dem Ovarium ganz nahe.

Fig. 2.
mE mehrschichtiges plattes Epithel auf der Oberfläche des Ligamentum latum mit zapfenförmigen Einstülpungen, mit dem Oberflächen-Epithel noch im Zusammenhang (*Z*) oder schon abgeschnürt (Z_1). Vergrösserung 16 fach.

Innerhalb solcher Bezirke liegen deutliche Einstülpungen in Form von soliden kugel- oder walzenförmigen Zapfen. Der Zapfen Z trennt sich von der Oberfläche allmählich ab und liegt in den allermeisten Fällen isolirt (Z_1) unterhalb von dieser, die nicht selten keine Reste von Epithel mehr aufweist (s. Textfig. 1).

Digitized by Google

Eine derartige Einstülpung und Zapfenbildung noch im Zusammenhang mit dem Oberflächen-Epithel war nur recht selten zu beobachten. Häufiger sah man spindelförmige Anschwellungen innerhalb mehr oder weniger grosser Epithelbezirke. Jene waren an mehreren Stellen schon gut abgegrenzt, zum Theil mit einer ganz feinen, fasrigen Hülle umgeben. Sie zeigten dann das typische Bild der so häufig an der Oberfläche von Lig. lat. und Tuba vorkommenden soliden Zellkugel (Taf. IV, Fig. 1). Diese Kugeln können auch inmitten einer einfachen Lage cubischen Epithels vorkommen (Taf. IV, Fig. 1). Es handelt sich in diesen Fällen um eine Zell-Wucherung innerhalb eines begrenzten Bezirks, und ich möchte nicht meinen, dass sie immer durch den Reiz einer Entzündung in der Gegend der Adnexe ausgelöst werden müsste. Jedenfalls traf ich häufig mehrere solide Zellkugeln an, ohne dass sonst gewucherte Epithelien nachzuweisen waren. Am schönsten und zahlreichsten fanden sich jene allerdings bei mässigen Graden von chronischen Entzündungen.

Wie Taf. IV, Fig. 1 zeigt, bestehen solche Zellkugeln aus dichtgedrängten platten Zellen mit einem grossen, ovalen, stark gefärbten Kern, dem gegenüber das Protoplasma des Zellleibs oft verschwindet. Die peripherischste Zellreihe steht manchmal senkrecht auf der Hülle der Kugel. Aus diesem Grunde sehen diese Zellen zuweilen cubischen Epithelien recht ähnlich, sind aber mehr abgerundet und weniger gleichmässig als diese.

Bei grösseren Gebilden wird eine solche Anordnung gewöhnlich vermisst. Stets liegen die Zellen recht dicht aneinander, ohne Spur von Intercellular-Substanz. Sie sind von ungleicher Grösse, ganz kleine liegen zwischen grossen, ovalen, rundlichen oder vieleckigen Zellen. Im Centrum der Kugel sind die Zellen zuweilen weniger dicht gelagert als nach der Peripherie zu. Gefässe sind in diesen Zellkugeln nie vorhanden. Eine feine fasrige Hülle schliesst die Kugel nach der Umgebung zu ab; dies ist jedoch nur für die grösseren der Fall; die kleineren entbehren einer Hülle, heben sich aber doch recht deutlich aus ihrer Umgebung heraus. Alle diese Gebilde liegen stets subserös, ragen oft buckelförmig über die Oberfläche des Ligaments oder der Tuba vor und sind von dem Peritonaeum überzogen, in das ihre Faserhülle übergeht.

Digitized by Google

Dies ist der Typus der soliden Zellkugel, die sich in den verschiedensten Grössen vorfindet bis zum maximalen Durchmesser von 1 mm. Kugelform haben diese Gebilde allerdings nicht immer; sie sind oft eher walzenförmig und scheinen kleine solide Fortsätze auszusenden. In seltenen Fällen waren einige, submiliaren Tuberkeln ähnliche Knötchen auf Adhäsionen zwischen Tuba, Ligamentum latum und Ovarium vorhanden, und zwar durchweg in auffallender Nähe des Ovariums.

Vielfach ist ein fettiger oder, seltener, schleimiger Zerfall der centralen Zellen mancher Zellkugeln nachzuweisen, und je grösser letztere werden, umsomehr schreitet der Zerfall nach ihren peripherischen Zellreihen fort, sodass man manchmal stecknadelkopf-grosse Hohlgebilde nur noch von 4—6 Reihen platter Zellen ausgekleidet findet. In dem so gebildeten Lumen liegen ausser den zerfallenen Zellen hyaline Schollen inmitten geronnener Massen. Manchmal hat der centrale Zellzerfall recht gleichmässig stattgefunden, so dass das Lumen annähernd rund ist und von einer gleichmässigen Anzahl von Zelllagen umgeben wird. Häufiger sind an der dem Ligamentum oder der Tubenwand zugewandten Seite des Hohlraums 3—5 Lagen platter Zellen vorhanden, dagegen an seiner freien Seite solcher nur etwa 2 (Taf. IV, Fig. 2).

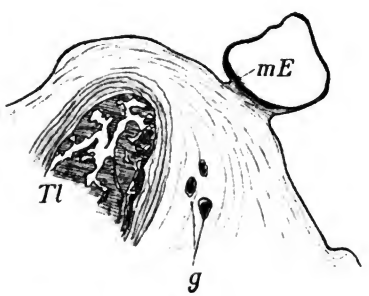

Fig. 3.

Keimepithel-Cyste auf der Oberfläche der Tuba; an der tubawärts gelegenen Seite mit mehrschichtigem plattem Epithel ausgekleidet (*mE*). *g* Gefässe, *Tl* Tuben-Lumen. Vergrösserung 8fach.

Wenn wir eine Stecknadelkopf-grosse Cyste auf der Oberfläche des Ligamentum latum herausgreifen und untersuchen, so fällt zuerst ins Auge, dass sie an der der Tubenwand zugewandten Fläche von einer mehrschichtigen Epithellage (s. Textfigur 3 m. E.) ausgekleidet ist, die nach der Oberfläche

Digitized by Google

der Cyste zu schmäler wird, so dass manchmal die unter der Serosa liegende Cystenwand nur noch aus einer oder zwei Zelllagen besteht. Sehr häufig finden sich zur Sicherstellung der Diagnose in ein und demselben Präparate alle Uebergänge von der kleinen, soliden epithelialen Kugel, der central erweichten und der eben cystisch werdenden bis zu den Stecknadelkopfgrossen Stadien. Unsere Cyste liegt hart unter der Serosa, ist von einer faserigen Hülle umgeben, welche mässig zellreich ist, manchmal auch auffallend zellarm. Aus der Umgebung treten Capillaren an die Cyste heran und verzweigen sich in ihrer Hülle. Auch Züge glatter Musculatur kommen häufig in die Nähe der Cysten, meistens an ihre Basis, und lehnen sich der Faserhülle an. Diese Merkmale finden sich bei diesen Cysten immer wieder, und auch die grösseren collabirten haben in vielen Schnitten meistens an verschiedenen Stellen mehrschichtiges plattes Epithel, eine dünne faserige Wand und eine ganz oberflächliche Lage.

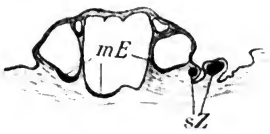

Fig. 4.

Multiloculäre Keimepithel-Cyste auf der Oberfläche des Ligamentum latum. Die einzelnen Cysten sind mit mehrschichtigem plattem Epithel (*mE*) ausgekleidet. Dicht daneben solide Epithel-Kugeln (*sZ*). Vergrösserung 8fach.

Auf dise Art entsteht aus einer soliden Zellkugel eine Cyste. Zwei oder mehrere Kugeln können aber auch mit einander verschmelzen und grössere Conglomerate bilden. Nicht selten besitzt dann schon jede Kugel für sich ein kleines Lumen; auch diese confluiren, und wie die cystisch erweichte Kugel für sich weiterwachsen konnte, geschieht dies auch, wenn ihrer mehrere zusammengeflossen sind. Auch bei diesen Verhältnissen bestehen viele Uebergänge. 2 und mehrere Cystchen können neben einander liegen, ohne mit einander zu communiciren; oder aber die dünne Scheidewand, die sie trennt, ist schon eingerissen, und ein dünnes Septum zeigt nur noch die Herkunft der nunmehr einheitlichen Cyste an. 3 und 4 Cysten können so miteinander verschmelzen, und auf diese Art kommt es zu multiloculären Cysten, deren grösste, die ich sah über

Digitized by Google

Kirschkern-gross war. Immer ist die Wand dieser buchtigen Hohlräume an vielen Stellen mehrschichtig, und zwar fast in der Regel nur die dem Innern von Tuba oder Ligament zugewandte Partie (s. Textfig. 4 m. E.), während die Septen und die Serosa-wärts gelegene Wand eine 1—2 schichtige Endothellage tragen. Je grösser die Cysten, um so reichlicher ist die Gefässversorgung. Auch innerhalb der Septen verlaufen Capillaren. Nichtimmer besteht zwischen neben einander liegenden Cysten eine breite Verbindung; in einigen Fällen konnte nur eine kleine, rundliche Communications - Oeffnung auf einer beschränkten Anzahl von Schnitten nachgewiesen werden, viele von den mittelgrossen und grossen multiloculären Cysten sind prall gespannt, und an diesen sind die Epithel-Verhältnisse am besten erhalten. Andere schrumpfen während der Behandlung und liefern naturgemäss weniger schöne, aber immerhin noch deutliche Bilder. Die grösseren Cysten haben eine fasrige Hülle, wie die kleinen auch, nur etwas breiter, mitunter auffallend zellarm. Nie waren musculöse Elemente darin nachzuweisen.

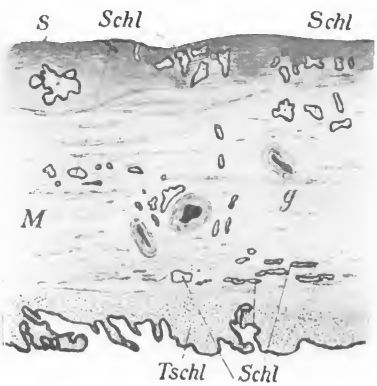

Fig. 5.
Ein Stück Tubenwand.
S Serosa. *Schl* Schläuche, mit cubischem Epithel ausgekleidet. *M* Muscularis tubae. *g* Gefässe. *Tschl* Tuben-Schleimhaut.
Vergrösserung 8fach.

Das Epithel auf der Oberfläche von Tuba und Ligamentum latum wuchert noch in einer anderen, als in der beschriebenen Art. Inmitten eines Streifens kubischen Epithels sieht man Einsenkungen in das subseröse Gewebe in Gestalt von kleinen Hohlschläuchen, welche sich abschnüren oder mit der Oberfläche in Verbindung bleiben. Auf dem Ligamentum latum

Digitized by Google

konnten solche Einstülpungen nur recht selten beobachtet werden und dann nur in ganz geringem Maasse. Dagegen scheinen sie häufiger auf der Tuba-Oberfläche vorzukommen, wo sie jedoch nur auf kleine Bezirke beschränkt bleiben. Nicht nur dicht unterhalb der Serosa finden sich kleine, zum Theil verzweigte Hohlschläuche (vergl. Textfig. 5 Schl.), sondern auch, — in einem Fall recht deutlich —, innerhalb der ganzen Muscularis (M), bis in ihre innersten Lagen, ohne aber bis an die Schleimhaut selbst heranzukommen. Wie die Textfig. 5 zeigt, ist die Grösse dieser Lumina recht verschieden, viele münden ineinander ein. Im Allgemeinen machen sie nicht den Eindruck eines zusammenhängenden Systems, sondern liegen zerstreut umher. Alle Lumina sind mit niedrigem, einschichtigem, cubischem Epithel ausgekleidet, das sich wesentlich unterscheidet von dem hohen, cylindrischen des Tuben-Lumens. Die Schläuche haben keine eigene Wand, auch cytogenes Gewebe fehlt. Stärkere Erweiterung eines oder mehrerer dieser Schläuche, sodass von Cysten die Rede sein könnte, war nie nachzuweisen. Wohl aber wachsen solche Einstülpungen des Oberflächen-Epithels zu langen Canälen aus, welche cubisches Epithel tragen und dann subserös parallel zur Oberfläche verlaufen. Solche konnte ich immer nur auf der Tuba beobachten, nie auf dem Ligament. Auch diese grösseren Canäle, — welche übrigens selten sind —, haben keine Wand; das umliegende Muskelgewebe tritt in keine Beziehungen zu ihnen, wenn sie überhaupt bis in die Nähe der Muscularis kommen. Flimmerhaare habe ich in diesen Canälen nie gesehen. Das Epithel auf der Oberfläche der Serosa ist nicht immer erhalten.

Es ist sehr selten, dass diese Einstülpungen, bezw. ihre Ausläufer bis in die Muscularis tubae reichen; gewöhnlich bleiben sie subserös und bilden hier zierliche Zeichnungen. Unter peritonitischen Auflagerungen finden sie sich häufig, auf der Oberfläche von Epoophoron-Cysten, und fallen dann durch ihr cubisches Epithel sofort auf. Ausser diesen findet man andere kleine Hohlräume, welche direct unter der Serosa liegen, mit einer einfachen Lage platter Zellen bekleidet sind und ein recht unregelmässiges, buchtiges Lumen haben und keine eigene Wand. Manche unter ihnen verdienen den Namen richtiger

Digitized by Google

Cysten, sind jedoch fast immer collabirt, nur einige Male wölbten sie die Serosa vor und waren mit geronnenen Massen und hyalinen, selten concentrisch geschichteten Schollen angefüllt. Sie kommen in allen möglichen Grössen vor und stehen zuweilen miteinander in Verbindung durch kleine, ebensolches Epithel tragende Canäle, welche direct subserös verlaufen. Solche Canäle gehen auch ganz selten von einem der bekannten soliden, (bezw. schon hohlen) epithelialen Gebilde ab und verlaufen entweder blind oder zu einem zweiten ähnlichen Gebilde oder zu einer collabirten Cyste. Im allgemeinen ist diese Cysten-Art nicht häufig und deutlich von den früher beschriebenen (Textfig. 3) unterschieden. Sie soll hier nur der Vollständigkeit halber erwähnt werden.

Welcher Art ist nun dies Epithel, welches platt oder cubisch, selten cylindrisch, ein- oder mehrschichtig auf der Oberfläche vom Ligamentum latum und der Tube vorkommt, aus dem solide epitheliale Kugeln entstehen und aus diesen wieder ganz bestimmte Cysten?

Es kommen nur 2 Möglichkeiten in Betracht: entweder handelt es sich um Peritonaeal-Endothel oder um Keimepithel. Nach meinen Untersuchungen darf ich die letztere Möglichkeit bevorzugen und behaupten, dass das ein oder mehrschichtige Epithel auf der Oberfläche von Tuba und Ligamentum latum, die soliden Kugeln und die aus ihnen entstehenden Cysten in letzter Linie vom Keimepithel abstammen.

Zu dem Verständniss dieser Befunde trug die Untersuchung des Ovariums eines der untersuchten Fälle wesentlich bei. Auf den ersten Blick erscheint seine Oberfläche ziemlich glatt, besonders auf der Hinterseite. Bei genauerer Betrachtung zeigen sich jedoch winzig kleine, fetzige Auflagerungen, die nach dem freien Rande des Ovariums und auf der Vorderfläche reichlicher und grösser werden, offenbar Reste einer geringen Entzündung. Auf dem Durchschnitt des Ovariums finden sich zahlreiche Cysten von wechselnder Grösse, die im Allgemeinen die Dicke eines grossen Stecknadelkopfes nicht überschreiten. Die Oberfläche des Ovariums wird von einem einschichtigen cubischen Epithel bedeckt, das nicht continuirlich erhalten ist.

Digitized by Google

An einigen geschützten Stellen (Falten) hat es cylindrische Gestalt. Inmitten des Oberflächen-Epithels bestehen zahlreiche kleine Einstülpungen, zum Theil senkrecht, zum Theil schief in das Innere des Ovariums eindringend. Ausserdem liegen unter der Oberfläche des Ovariums freie Lumina, welche abgeschnürte Einstülpungen bedeuten; auch kleine Canäle mit kubischem Epithel, die parallel zu der Oberfläche verlaufen, finden sich hier und da. An einer Stelle liegt unter einer Adhäsions-Membran mehrschichtiges polygonales Epithel auf der Ovarial-Oberfläche, das in einer Breite von $\frac{1}{2}$ cm auf mehreren Schnitten zu verfolgen ist. Dieser mehrschichtigen Platte schliesst sich später wieder einschichtiges cubisches Epithel an.

Es kommt also darauf an, festzustellen, dass auf der Oberfläche des Ovariums ein cubisches Epithel liegt, das sich einstülpt, abschnürt, und dass manchmal in dessen Nähe mehrschichtiges, aus polygonalen Zellen bestehendes Epithel erscheint.

Zu einer ähnlichen Beobachtung bieten die Genitalien einer alten Frau Gelegenheit. Es bestehen im Douglas feste Verwachsungen, welche bis über die Mitte des Corpus uteri hinaufreichen. Zahlreiche fetzige Auflagerungen auf dem Uterus und den Adnexen. Auf der Vorderfläche des rechten Ovariums sind kleine, weisse, submiliare Knötchen, welche wie kleinste Cysten aussehen, zahlreicher am lateralen Pol des Ovariums. Manche liegen ganz in der Nähe des Ligaments. Auf der Oberfläche der Ala vespertilionis zeigt sich beim Anspannen derselben eine grosse Anzahl ebensolcher weisser Erhabenheiten, welche bis dicht an das Ovarium herantreten und andererseits nach der Tuba zu sich ausbreiten. Auf der Vorderfläche der Ligamente ist nichts Derartiges vorhanden. Links ähnliche Verhältnisse. Von den weissen Knötchen, welche sich vom Ovarium aus auf das Ligament erstrecken, wurde eine Partie ausgeschnitten zur genaueren Untersuchung. Diese ergab, dass es sich um solide epitheliale Kugeln handelt, wie die Fig. 1 auf Taf. IV sie zeigt, und die wir von früher her kennen. Manche dieser Kugeln sind untereinander durch kurze Streifen mehrschichtigen Epithels verbunden und senden kurze, kolbige Fortsätze aus. Hie und da zeigen sich auch noch Inseln einschichtigen, cubischen Epithels, ähnlich dem auf dem Ovarium

Digitized by Google

liegenden. Letzteres ist gut erhalten und weist, wie im vorigen Falle, Einsenkungen in das Innere des Ovariums auf. Zuweilen liegt auf einer Lage cubischen Epithels ein kleiner Haufen polygonaler Zellen, auch mehrere solche Haufen kommen gleichzeitig vor oder auch das cubische Epithel geht in einen Streifen mehrschichtigen Epithels über.

Aehnliche Verhältnisse werden in einem dritten Falle beobachtet, überhaupt noch öfters zufällig in Präparaten von Ovarien, welche zu andern Zwecken angefertigt wurden. Flimmerhaare konnte ich auf dem cubischen Epithel nie beobachten, wohl aber einmal in einer kleinen, direct unter der Oberfläche des Ovariums liegenden Cyste. In der Nähe lag eine ähnliche Cyste, welche noch mit dem Oberflächen-Epithel in Verbindung stand, deren Epithel aber keine Flimmerhaare trug.

Aus diesen Beobachtungen geht wohl schon zur Genüge hervor, dass auf der Oberfläche von Ovarien, die an chronischen Entzündungen betheiligt sind, ein cubisches Epithel nachzuweisen ist: das Keimepithel, das in wechselnder Ausdehnung und Mächtigkeit vorkommt. Es hat die Fähigkeit, sich in das Innere des Ovariums einzustülpen und auf diese Art kleine Cysten zu bilden. Ferner sind auch die auf dem Ovarium gefundenen mehrschichtigen polygonalen Zellen als gewuchertes Keimepithel aufzufassen. Wenn sich nun in denselben Fällen auf der Oberfläche der Tuba und des Ligamentum latum ähnliches cubisches und mehrschichtiges Epithel fand und ähnliche Einstülpungen und Cystenbildung, so lag es nahe, anzunehmen, dass hier das Keimepithel von der Oberfläche des Ovariums nach dem Ligament zu gewuchert war. An ein und demselben Adnex ist ein Vergleich zwischen den verschiedenen Epithelien auf dem Ligamentum und dem Ovarium leicht anzustellen. Die kleinen weissen Puncte, die, manchmal auf Adhäsionen, von dem Ovarium auf das Ligamentum ziehen und nichts Anderes sind, als die bekannten soliden epithelialen Kugeln, können direct als Wegweiser dieses Fortwucherns des Keimepithels dienen. Sind diese soliden Kugeln und die mehrschichtigen Zellwucherungen auf der Tuba und dem Ligament die häufigeren Befunde, so erscheinen auf der Oberfläche des

Digitized by Google

Ovariums die Epithel-Einsenkungen und ihre Abschnürungen reichlicher.

v. Kahlden hat diese Fähigkeit des Keimepithels auf der Oberfläche des Ovariums beleuchtet und festgestellt, dass sich aus den Einsenkungen des Keimepithels grössere Cysten bilden können. Manche seiner Figuren siud den meinigen recht ähnlich. Obwohl ich dieses Verhalten des Keimepithels auf dem Ovarium nur soweit untersucht habe, als dies für mein Thema in Betracht kommt, kann ich mich im Princip der Ansicht Kahlden's anschliessen. Ein adenomatöses Vorstadium, — vor der eigentlichen Cysten-Bildung —, konnte ich allerdings nur ein einziges Mal bei einer alten Frau beobachten, an deren Ovarium es recht schön ausgebildet war. Dagegen kamen mir nie „Ei-ähnliche Gebilde" zu Gesicht, wie sie K. in diesen Keimepithel-Cysten beschreibt, wohl aber häufig in vielen cystisch vergrösserten Follikeln eine deutliche Eizelle, manchmal in einem schön erhaltenen Cumulus proligerus sitzend. Ich möchte deshalb entgegen v. Kahlden's Behauptung die alte Lehre vom Hydrops folliculi in ihrer vollen Ausdehnung bestehen lassen, ausserdem aber dem Keimepithel die Fähigkeit zusprechen, in verschiedenen Lebensaltern durch Einstülpungen Cysten zu bilden; ob unterscheidbar von Follikel-Cysten, das festzustellen habe ich keine Gelegenheit gehabt.[1])

Ueber die Genese der in Textfig. 1 abgebildeten Cysten auf der Oberfläche von Tuba und Ligament hat meines Wissens Waldeyer zuerst eine Vermuthung aufgestellt. Er fand diese Cysten „ebenso häufig in der Gegend des Parovariums als weit von demselben entfernt . . . . . ." Es liegt nun sehr nahe, das Keimepithel und partielle locale Einstülpungen desselben für die Genese dieser Cysten zu verwerthen. Bei der späteren Ausbildung des bindegewebigen Theiles der Ligg. lata ist es sehr leicht möglich, dass die Epithelreste, die zerstreut auf demselben liegen, vom Bindegewebe allseitig umwuchert werden und so zur Abkapselung gelangen. Der Ge-

[1]) Ueber die Bildung von Follikel-Cysten bei Anwesenheit von Fremdkörpern in dem Ovarial-Stroma (experimentell) verweise ich auf die Arbeit von Traina, der nach seinen Untersuchungen Kahlden's Ansicht nicht ganz annehmen kann.

Digitized by Google

danke, dass aus solchen abgekapselten Resten des Keim-Epithels die kleineren Cysten der Lipp. lata entständen, liegt gewiss nahe genug.“ Auch Fabricius hat diese Cysten auf das Keim-Epithel zurückgeführt. Allerdings ist es mir aus seinen Figuren und Beschreibungen nicht recht klar geworden, ob er die richtigen Cysten mit geschichtetem Plattenepithel gekannt hat. Auf der Oberfläche der Tuba sah er cylindrisches auch cubisches Epithel, das sich gegen das subseröse Gewebe in Form von Schläuchen einstülpt, die selbst wieder Ausbuchtungen haben. Nur in wenigen Schnitten konnte er solche Cylinderepithel-Einstülpungen bis in die Muscularis verfolgen. Durch Secret-Anstauung in diesen Schläuchen kam es zur Cysten-Bildung. Innerhalb dieser Hohlräume lösten sich die Epithelien von der Wandung ab und lagen in Klumpen zusammen, an denen zuweilen eine concentrische Schichtung kenntlich war. Solche Hohlräume konnten Mohn- bis Hanfkorn-Grösse erreichen. Ausser diesen bildet er kleine, die Serosa vorstülpende Cysten ab, die mit einschichtigem plattem Epithel bekleidet sind, wie ich sie auch beschrieben habe. Mehrschichtiges Epithel scheint er nicht in der Wand seiner Cysten gesehen zu haben, sodass ich daraus schliessen muss, dass ihm nur eine nicht häufige Art der Keimepithel-Cysten zu Gesicht gekommen ist. Franqué hat dagegen an verschiedenen Orten von diesen Cysten gesprochen und sie mit ihrem mehrschichtigen Epithelbelag abgebildet. Er führt sie auf das Peritonaeal-Epithel zurück. Rossa macht versprengte Nebennieren-Substanz dafür verantwortlich, allerdings ohne für diese Annahme eine genügende Begründung zu erbringen. Recklinghausen erwähnt diese Cysten beiläufig, und Peters hat sie in seiner Zusammenstellung der Cysten des Ligamentum latum nicht vergessen. Auch sonst werden Peritonaeal-Epithel-Einstülpungen erwähnt, so z. B. von Aschoff am Lig. rotundum in der Nähe des Tubenwinkels.

Fittig hat beim Manne auf der Serosa des Cavum vaginale testis ähnliche solide epitheliale Gebilde gesehen, wie ich sie weiter oben beschrieben habe (vergl. Taf. IV, Fig. 1). Auch beim Weibe fand er sie auf der Oberfläche des Ligamentum latum. Er führt sie auf das Keimepithel zurück und glaubt, dass bei dem Untergang des Keimepithels abgelöste Zellen in

Digitized by Google

Buchten und Falten der Tunica bestehen bleiben, aus denen später diese soliden Körper entstehen, die sich zu kleinen Cysten vergrössern können.

R. Meyer hat am Ligamentum latum der Kinder Wucherungen des Peritonaeal-Epithels gesehen, und zwar sowohl oberflächliche, als auch tiefgehende, allerdings die Oberflächen-Wucherungen nur selten. In den tieferen Lagen sind nach ihm (in einem Falle) die Zellen deutlich in epithelialer Anordnung, in den oberen Schichten aber kaum zu erkennen. Die Zellen sind polygonal. M. bildet verschiedene von diesen Epithel-Wucherungen ab, die er auch auf dem Corpus uteri in typischer Form wahrnehmen konnte. Diese Wucherungen hält er für den Ausgangspunkt von subserösen Cysten, bezweifelt aber, dass sich grössere Wucherungen aus ihnen entwickeln können. „Das Epithel dieser Drüsen ist immer etwas minderwertig und verdient deshalb des öfteren nur den Namen epithelioïder Zellen".

Auf Grund dieser kurzen Literatur-Betrachtungen darf man wohl behaupten, dass dem Peritonaeal-Endothel auf der Tuba und dem Ligamentum latum eine besondere Wucherungs-Fähigkeit zukommt. Darüber sind die Autoren einig. Auch an andern Stellen der Bauchhöhle verhält sich das Endothel ganz besonders. Ueberhaupt haben Arbeiten der letzten Jahre über das Verhalten der Endothelien der Bauchhöhle und der serösen Höhlen bei acuten und chronischen Entzündungen zahlreiche Beobachtungen gezeitigt. Auf peritonitischen Adhäsionen fand Ribbert ein cubisch-cylindrisches Epithel, ebenso bei perisplenitischen und pericarditischen Processen. Im Pericard speciell sah er drüsenartige Einstülpungen des Endothels, die Rud. Meyer genauer beschrieb, der sie in die Tiefe wuchern und wie Canäle sich verzweigen sah. Rengli fand an der Oberfläche der um das Doppelte vergrösserten Milz eines vierzehnjährigen Knaben, auf der er 40 bis 50 Cysten zählte, an mehreren Stellen ein schön entwickeltes cubisches Epithel, ein gleiches in den Cysten selbst, stellenweise etwas abgeplattet. R. führt die Cysten auf Abschnürungen des Peritonaeal-Endothels zurück, welches von der embryonalen Zeit noch seine cubische Gestalt gewahrt hatte. Kühne discutirt diese Möglichkeit und erwägt die Entstehung der Cysten aus Lymphgefässen. M. B.

Digitized by Google

Schmidt hat aber nachgewiesen, dass diese nicht so selten vorkommenden Milzcysten mit abgeschlossenen Theilen des Peritonaealraumes nichts zu thun haben. Ihre Entstehung ist vielmehr an Rupturen der Milzkapsel gebunden, in deren Gefolge kleine Milzgewebs-Hernien sich bilden, innerhalb deren sich die kleinen Cysten befinden. In der geringeren Anzahl der Fälle sind Cysten an den Rissrändern selbst der Kapsel vorhanden oder im Parenchym der Milz unter oder seitlich von der Milzkapsel-Ruptur. Die Cysten führt Sch. auf erweiterte Abschnitte des Lymphgefäss-Systems zurück.

Borst weist nach, dass bei acuter Peritonitis nur geringe Proliferationen des Endothels vorhanden sind, die Zellen degeneriren zumeist fettig. Bei chronischer Entzündung sieht er das Endothel mächtig proliferirt, mehrschichtig, nicht mehr cubisch, sondern glatt und am Aufbau des neuen Bindegewebes betheiligt. Aehnlich äussert sich Cornil und Marchand, der in „Der Process der Wundheilung p. 108“ besonders hervorhebt, „dass die Umwandlung der Deckzellen in grosse cubische, selbst cylindrische Zellen, ihre gelegentliche Anordnung zu Drüsenschlauchartigen Bildungen, ihre Neigung zu gleichartiger Regeneration und Bekleidung freier Oberflächen leicht nachweisbar ist.“ Solche Wucherungen sah auch Herxheimer kräftig entwickelt und zwar mit Mehrschichtung und Bildung von drüsenähnlichen Hohlräumen. In einem Falle von Pericarditis fand er, isolirt von den umliegenden Einstülpungen des Oberflächen-Epithels, ein kreisrundes, den Querschnitt einer Kugel darstellendes Gebilde, von Deckzellen umgeben und mitten in Fibrinmassen gelegen. Er führt diese „Cyste“ auf die Abschnürung einer drüsenähnlichen Einstülpung des Oberflächen-Epithels zurück. Diese Beobachtung ist allerdings die einzige in ihrer Art.[1]) Mehrschichtung des Oberflächen-Epithels bei Entzündung der serösen Häute lässt sich im Allgemeinen leicht auffinden, wie ich mich bei Fällen von Pleuritis, Pericarditis, Peritonitis leicht überzeugen konnte; drüsenähnliche Einstülpungen kamen mir jedoch nie zu Gesicht.

[1]) v. Brunn sah bei chronischen Entzündungen seröser Häute ausgedehnte Wucherung der Deckzellen, auch drüsenähnliche Bildungen bei Peritonitis besonders aber bei Pericarditis.

Digitized by Google

Das Verhalten des wuchernden Keimepithels auf der Oberfläche des Ovariums ist einfacher. Die Beschreibungen und Figuren von Waldeyer, Sinéty und Malassez, Marchand, v. Kahlden und zuletzt von Wolff sind bekannt. Die von ihnen gesehenen Einstülpungen, deren Verzweigungen, Cysten-Bildungen sind leicht in allen Stadien nachzuprüfen. Sinéty erwähnt an einer Stelle besonders, dass manchmal das wuchernde Keimepithel seine ursprünglich cubische Form verliert, grösser und länger, annähernd oval wird und zuweilen mehrfach geschichtet ist. Interessante Beobachtungen hat Maximow bei Eierstock-Verletzungen (Kaninchen) mitgetheilt. Innerhalb der ersten 24 Stunden nach Anbringung einer Verletzung sah er die cylindrischen Zellen des intacten Keimepithels der Umgebung nach der Verletzungs-Stätte zu allmählich oder plötzlich niedriger oder breiter werden. 48 Stunden nach Ablauf der Verletzung konnte er eine bedeutende Vergrösserung der abgeplatteten Zellen beobachten, an der sowohl der Zellleib als auch der Kern Antheil nahmen. Am Rande des Operationsdefectes sah M., dass zahlreiche derartige veränderte Keimepithel-Zellen „einzeln oder in Gruppen sich von den übrigen loslösen können und dann wie echte amöboïde Zellen mittels activer Bewegungen weiterkriechen.“ So erschien in manchen Präparaten die Oberfläche der verletzten Stelle mit einer dichten, manchmal mehrschichtigen Reihe von solchen Elementen besetzt. „An einzelnen Stellen können sie sich sogar zu ganzen Zellhaufen von bedeutendem Umfange ansammeln. Dabei werden sie oft dicht aneinander gedrängt, dass die Zellgrenzen zwischen ihnen verschwinden und das Ganze den Eindruck einer syncytialen Masse mit eingestreuten Kernen macht. Wenn sich an der verletzten Stelle, wie es oft geschieht, ein Blutgerinnsel bildet, so ist es manchmal möglich, zu beobachten, wie sich das Keimepithel im Form von platten, zu einer continuirlichen Schicht verbundenen, oder in Form von hypertrophischen, zum Theil ganz isolirten Zellen über die Oberfläche der Fibrin-Massen ausbreitet.“ Dabei lassen sich zahlreiche Mitosen erkennen, und zwar nicht nur im Bereiche der Verletzung, sondern auch darüber hinaus an Stellen, wo das Keimepithel noch eine Cylinderform bewahrt hat.

Digitized by Google

Nach allen diesen Betrachtungen erscheint jetzt die Discussion der Herkunft der beschriebenen Cysten und ihrer Vorstufen der soliden epithelialen Kugeln und der geschichteten Epithelstreifen auf der Oberfläche der Ligamente und der Tuba in ihren verschiedenen Formen, am Platze. Die meisten Autoren führen diese Befunde soweit sie dieselben sahen, auf das Peritonaeal-Endothel zurück. Fabricius erkennt diese Möglichkeit an, hält aber ein Herüberwuchern des Keimepithels von der Oberfläche des Ovariums auf Ligament und Tuba für wahrscheinlicher. Waldeyer und Fittig haben Reste des zurückgebildeten Keimepithels angenommen, welches früher Tuba und Ligament gleichmässig überzog (Regio germinativa Waldeyer's.) Diese Annahme ist nicht zu verwerfen. Ich möchte sie aber nur für gewisse Fälle aussprechen: bei Neugeborenen oder jungen Mädchen findet man in seltenen Fällen auf der Oberfläche des Ligaments oder der Tuba Inseln von einschichtigem, cubischem oder cylindrischem Epithel, in kleinen Buchten verborgen; 2 mal sah ich je einen kleinen Haufen ovaler Zellen auf diesem cubischen Epithel liegen. Ich gebe zu, dass aus solchen Epithel-Inseln Cysten entstehen können (theoretisch). Nachträglich ist aber der Beweis unmöglich zu erbringen, dass eine gewisse Cyste aus einer solchen Insel entstanden sei. Wenn aber kleine Epithelreste auf der Vorder- und Hinterfläche des Ligamentum latum und der Tuba bestehen blieben, und wenn aus ihnen die in Textfigur 1 abgebildeten Cysten entständen, dann kämen diese ebenso häufig an der Vorder-, als an der Hinterfläche der Adnexe vor. Dies ist aber nicht der Fall. Vielmehr sind auf der Hinterfläche der Ligg. lat. viel häufiger Cysten vorhanden, als auf der vorderen Fläche, und besonders in ungleich grösserer Zahl. Dies ist auch ein Hauptgrund, weshalb ich dem Peritonaeal-Endothel keine Rolle bei der Cystenbildung zuweisen kann. Wie würde sich dann diese Thatsache erklären? Sollte alsdann das Peritonaeal-Endothel nicht ebenso häufig anderwärts in der Bauchhöhle Cysten bilden können? Allerdings kann es wuchern, mehrschichtig werden, auch cubische und cylindrische Form annehmen; analog den Endothelien anderer seröser Höhlen (Pericard, Pleura) kann es sich vielleicht auch einstülpen, vielleicht auch Cysten bilden; aber damit ist keineswegs die auf-

Digitized by Google

fallende Localisation unserer Cysten zu erklären. Als zweite Thatsache führe ich den Umstand an, dass es mir in mehreren Fällen gelang, gleichzeitig auf dem Ligamentum latum und Tuba einerseits und auf dem Ovarium andererseits dieselben Vorgänge nachzuweisen, nehmlich: 1. gewuchertes Epithel, — auf dem Ovarium cubisch, nur 1 mal oval und mehrschichtig, auf dem Ligamentum oval und mehrschichtig; 2. Einstülpungen, bezw. Abschnürungen dieses Epithels und 3. consecutive Cysten-Bildung. Endlich konnte ich in mehreren Fällen deutlich zahlreiche kleine, solide, epitheliale Kugeln und kleinste Cystchen in unmittelbarster Nähe des Ovariums nachweisen, welche sich über das Ligmantum latum und nach der Tuba zu fächerförmig ausbreiteten. Auch auf dünnen Adhäsionen, welche sich zwischen Ovarium und Ligament hinüberspannten, lagen hie und da solche solide Kugeln in der Nähe der Ovarium-Oberfläche, welche ganz den Anschein erweckten, als seien sie vom Ovarium her nach dem Ligament hinübergekrochen.

Alle diese Thatsachen lassen sich am besten erklären, wenn man annimmt, dass unter dem Einflusse einer Entzündung das Keimepithel auf das Ligament herübergewuchert ist und sich hier dann auf eigene Faust weiter entwickelt hat. Dass es hierbei seine ursprüngliche cubische Form nicht immer beibehalten hat, ist nicht wunderbar, da dies u. A. bei Entzündungen auf dem Ovarium auch vorkommt, dass die Zellen ihre ursprüngliche Form verlieren. (Sinéty, Maximow.) Mit dieser Annahme finden dann die Epithelhaufen und Cystchen auf den Adhäsionen und auf dem Ligament in unmittelbarster Nähe des Ovariums ihre beste Erklärung, ebenso das Vorkommen ähnlicher Processe zu gleicher Zeit auf Ligament und Ovarium (Abschnürung, Cysten) und besonders die vorwiegende Localisation dieser epithelialen Gebilde auf der Hinterfläche des Ligaments und der Tuba. Entzündung konnte ich fast immer an den untersuchten Adnexen nachweisen; wenn sie nicht vorhanden ist, ist dies kein Gegenbeweis, da sie ja abgelaufen sein kann. Recht wenig befriedigte die Annahme jener Autoren, welche auf das Peritonaeal-Endothel alle die beschriebenen Cysten etc. zurückführen. Jedenfalls darf man behaupten, dass die allergrösste Mehrzahl der Epithel-Inseln,

Digitized by Google

der soliden epithelialen Kugeln und der aus ihnen entstehenden Cysten, welche man vorwiegend auf der Hinterfläche des Ligamentum latum und der Tuba findet, von dem gewucherten Keimepithel des Ovariums abstammt.

Dagegen kann man die Proliferations-Fähigkeit des Peritonaeal-Endothels annehmen zur Erklärung derjenigen Streifen cubischen Epithels auf der Oberfläche der Tuba speciell, welche hohle Einstülpungen zum Theil recht tief in die Tubenwand hineinschicken, welche sich abschnüren und sich verzweigen (Textfig. 4), auch diejenigen platten collabirten Cysten mit einschichtigem Endothel-Belag (s. S. 54 f.), welche nie ohne bestehende Entzündung nachzuweisen waren. Die ersteren Einstülpungen sind den von v. Brunn zuletzt bei Peritonitis und von den andern Autoren nachgewiesenen drüsenartigen Verzweigungen bei Pericarditis völlig an die Seite zu stellen. Dass aus ihnen Cysten entstünden, dafür kann ich keine Thatsache beibringen. Unter diesen Umständen kann ich mich auch nicht der Ansicht Rossa's anschliessen, der kleine Cysten an den weiblichen Adnexen auf versprengte Nebennieren zurückführt. Es ist wohl leicht zu ersehen, dass die epitheliale Kugel, wie Fig. 1 (Taf. IV) z. B. sie zeigt, keine radiäre Anordnung der Zellen aufweist, und keine Gefässe, wie sie Rossa als charakteristisch für Nebennieren-Reste abbildet. Auch von Rinden- und Marksubstanz kann in meinen Bildern nicht die Rede sein (vergl. Marchand, Aichel). R. weist die Entstehung seiner Gebilde aus dem Peritonaeal-Endothel zurück, weil er keinen Zusammenhang derselben mit der Oberfläche sah, keine Einstülpungen des Endothels überhaupt. Dieser Zusammenhang ist eben nicht immer vorhanden, auch Einstülpungen des Oberflächen-Epithels fehlen vielfach. Für die Behauptungen finden sich in meinen Untersuchungen zahlreiche Beweise. Die in R.'s Fig. 6 abgebildete Knospe gleicht allerdings meinen Kugeln gar nicht, denn in dem Innern jenes Gebildes sind grosse blasige Zellen vorhanden, ausserdem riesenzellenähnliche Gebilde. Die Cyste seiner Fig. 7 halte ich aber mit grosser Wahrscheinlichkeit für eine richtige Keimepithel-Cyste, deren Wand geschichtetes Plattenepithel trägt.

Digitized by Google

Zum Schlusse möchte ich darauf hinweisen, dass die Congestionen, welche die weiblichen Genitalien häufig betreffen, diejenigen Reize abgeben können, welche die einmal auf das Ligament gelangten Keimepithelien zu weiterem Wachsthum anregen. Dabei wirken vielleicht unterstützend gewisse Bündel glatter Muskelfasern, welche subserös liegen und in manchen Ligamenten recht kräftig entwickelt sind. Durch ihre Contractionen, welche ihrerseits wieder von den Hyperämien, sei es in Folge Menstruation oder chronischer Entzündungen, beeinflusst sind, mögen sie gleichfalls jene Epithelien, Kugeln oder Cysten zu stärkerer Wucherung veranlassen. Ich glaube nicht, dass sich aus diesen Gebilden grosse Tumoren entwickeln können, etwa wie die Epoophoron-Cysten. Jedenfalls waren die Keimepithel-Cysten in meinen Präparaten immer an ihren Merkmalen zu erkennen, nehmlich: oberflächliche Lage direct unter der Serosa, geschichtetes Plattenepithel in mehreren (4—6) Lagen auf der basalen Cystenfläche, und eine dünne, faserige Wand. Damit sind sie schon genügend getrennt von anderen, in den Adnexen vorkommenden Cysten, wie denen des Epoophoron, der Lymphgefässe und der Tuben-Divertikel (darüber siehe später). Am häufigsten sind diese Keimepithel-Cysten mit den Cysten des Epoophoron verwechselt worden. Dass diese ganz andere Eigenschaften haben, soll im folgenden Abschnitt nachgewiesen werden.

Die Cysten des Epoophoron.

Seit langer Zeit hatten gewisse, zwischen den Blättern des Ligamentum latum uteri gelegene Cysten das Interesse der Gynäkologen und Pathologen erregt, weil sich diese Cysten ganz anders verhielten, als die gewöhnlichen intraligamentär entwickelten Ovarialcysten. Im Laufe der Untersuchungen war das Epoophoron als die Stätte ihrer Herkunft erkannt worden, ohne dass eigentlich ein sicherer Beweis hierfür durch mikroskopische Erforschungen erbracht worden wäre. Dies schien von vornherein auch nicht nöthig, da die Lage dieser Cysten innerhalb des Lig. lat., zwischen Tuba und Ovarium, also an der Stelle, wo man sonst das Epoophoron findet, genügend für ihre Entstehung aus Canälen des Epoophoron sprach. Anderer-

Digitized by Google

seits lag die Möglichkeit einer andersartigen Entwickelung zum Mindesten nicht nahe. So war der Begriff der Epoophoron-Cysten ganz geläufig geworden.

Es waren zahlreiche Beobachtungen im Verlaufe des vorigen Jahrhunderts über diesen Gegenstand gesammelt worden, und schon die ersten Autoren, die die Besonderheit dieser Cysten erkannt hatten, erbrachten für ihre Theorie ganz gewichtige Beweismittel.

Follin war wohl der erste, der darauf aufmerksam machte, dass die blinden Enden der Epoophoron-Canälchen recht oft zu kleinen Cysten anschwellen. Kurze Zeit darauf theilte Barth Fälle von intraligamentären Cysten mit, die er vermöge ihres besonderen, klaren, dünnflüssigen Inhalts von den Ovarial-Cysten trennt. Früher hatten Velpeau, Bright, Delpech, Huguier und Cazeaux von ähnlichen Cysten berichtet, ohne jedoch ihre besondere Stellung zu erkennen. Broca und Verneuil sprachen sich, an der Hand von mehreren Fällen, für die epoophorale Genese dieser Cysten in bestimmter Weise aus. Nach ihnen wurde dieselbe Ansicht wohl von allen Autoren ausgesprochen, welche über diese Frage Erfahrungen gesammelt hatten und ging in die meisten Lehrbücher über.

Einen wesentlich andern Standpunkt nahm Kossmann ein, der die Behauptung aufstellte, dass die allermeisten sogenannten Parovarial-Cysten cystisch entartete Nebentuben seien, dass man also von einer Hydro-Parasalpinx zu reden hätte. Die Beweise, die er hierfür erbrachte, liessen allerdings zu wünschen übrig und fanden wohl nicht viel Anerkennung. Recklinghausen konnte sie nach seinen Untersuchungen nicht bestätigen. Im Gegentheil lieferte er den sicheren Beweis für die Richtigkeit der alten Anschauungen, indem er einen Epoophoron-Canal, der in der Wand einer solchen sogenannten Parovarial-Cyste verlief, direct in ihr Lumen einmünden sah. Allgemein begrüsst, konnte diese Thatsache Kossmann doch nicht überzeugen. Er erklärte diesen Ephoophoron-Canal für eine Nebentube in seinem Sinne und vertrat seine Theorie auch noch später in dem Capitel der Erkrankungen des Neben-Eierstocks in Martins Krankheiten des Eierstocks und Neben-Eierstocks.

Da Kossmann's Lehre eine principielle Ablehnung der

Digitized by Google

allgemein angenommen Genese dieser Cysten bedeutete, so sind Untersuchungen über diese Frage wohl am Platze.

An der Hand von zahlreichen Fällen habe ich deshalb eine systematische Untersuchung solcher intraligamentärer Cysten angestellt, und dabei die mikroskopische Erforschung in den Vordergrund gestellt. Unter diesem Material wähle ich 16 Fälle aus zur genaueren Besprechung.

Es wurden fast durchweg Serienschnitte angefertigt mit dem Mikrotom (mit Rasirmesser nur selten), und zwar wurden Cysten bis zu Haselnussgrösse nach vorheriger Stückfärbung ungetheilt geschnitten; von grösseren Cysten wurden möglichst viele Stücke von der Wand herausgeschnitten und in Serien zerlegt.

Lage und Gestalt des Epoophoron sind in den grundlegenden Arbeiten von Kobelt, Follin, Waldeyer, Tourneux und in den diesbezüglichen Lehrbüchern zur Genüge beschrieben worden. Aus allen ist zu ersehen, dass die Canäle dieses Gebildes meist ungleichmässig entwickelt sind und einen verschiedenen Verlauf haben. In manchen Ligamenten sieht man auf den ersten Blick nur ganz vereinzelte schmächtige Canälchen, zu denen sich bei genauerer Betrachtung (und nach Entfernung des anderen Blattes des Ligaments) noch einige kleine, manchmal leicht spiralig verlaufende Schläuche gesellen, von den grösseren Canälen und von einander isolirt. Von Wolff'schem Gange oft keine Spur. Oder aber es finden sich zahlreiche, von einem Längscanal abgehende Quercanälchen, bis 20 zuweilen, kräftig und lang, von denen ein grosser Theil nach dem Hilus ovarii zieht. Manche unter ihnen, besonders die in der Ala vespertilionis am meisten peripherisch liegenden, zeigen varicöse Anschwellungen, 2 oder 3 hinter einander zuweilen, oder kolbenförmige Enden in den verschiedensten Grössen. Hier und da löst sich auch ein Quercanal in eine Anzahl kleiner Sprossen auf. Medial von dem Gros dieser Canälchen, höchstens 1 cm davon entfernt, ziehen noch einige (4, 5 und 6) kleinere, schmächtigere, die das Ovarium nicht mehr erreichen. Sie münden auch manchmal noch in den Wolff-schen Gang ein und bleiben eine gute Strecke von der Uterus-Kante entfernt. Ausserdem finden sich innerhalb des Complexes dieser

Digitized by Google

Canälchen nicht selten isolirte Theile von Canälen, an beiden Enden blind. Es sind offenbar bei der Rückbildung der Urniere abgeschnürte Theile; sie zeigen mikroskopisch denselben Bau, wie andere Canäle. Diese isolirten Schläuche können cystisch erweitert sein, von Hanfkorn- bis etwa Linsengrösse. Der Wolff'sche Gang biegt am Ende des Epoophorons etwa in einem rechten Winkel nach unten um und endet in eine kleine Cyste, wie dies von Kobelt abgebildet wurde. Hie und da fand sich diese Cyste, auch ohne dass vom Wolff'schen Gang sonstige Reste vorhanden waren. Dieser verläuft in ganz seltenen Fällen statt abwärts, nach der Tuba zu, und endet einige Millimeter oberhalb des Epoophorons in eine kleine Cyste. Auch diese sah ich einmal ohne Verbindung mit dem Wolff'schen Gange.

Alle diese Canäle und die Cysten liegen zwischen beiden Blättern des Ligamentum latum und sind richtige Bestandtheile des Epoophoron. Nicht aus dieser Lage sind sie als solche mit Sicherheit makroskopisch erkennbar; kleine Blutgefässe sehen oft Epoophoron-Canälchen völlig ähnlich, weshalb bei etwaigem Zweifel immer eine mikroskopische Controlle auszuführen ist. Hierbei zeigt sich manchmal, dass Bläschen, die man für isolirt hielt, mit Epoophoron-Canälchen doch in direkter Verbindung stehen. Einschichtiges Cylinderepithel kleidet diese Cysten aus und den Canal, aus dem sie hervorgehen, und zwar mündet dieser schief in das Cysten-Lumen ein und ist selbst nicht cystisch erweitert. (Fall I und II) Das cylindrische Epithel der Cyste und ihres Canales ist von einer ziemlich starken Schicht glatter Musculatur umgeben, die durch die dichte Lage ihrer Zellen sich scharf von der Umgebung abhebt.

Die Epoophoron-Canäle sind bald kräftiger, bald schwächer entwickelt. Einige ziehen nach dem Hilus ovarii und enden hier in kleinen Cysten. Manche tragen cubisches Epithel, andere einen ganz platten, und Entothel-artigen Belag. Wie ihre Epithel-Bekleidung, verhält sich auch die sie umgebende Muskelscheide verschieden; sie ist bald ganz gering, bald verhältnissmässig breit. Nicht selten verzweigen sich Canälchen in zahlreiche, kleine, fast solide Aestchen, die dicht bei einander liegen und ein von glatter Musculatur umsäumtes Gewirr bilden. Epithel und Wand sind auch hier sehr variabel. Manchmal liegt unterhalb der Epithellage eine feine, fasrige Hülle mit dünnen, langen Zellen, die glatten Muskelzellen nicht gleichen; erst an diese schliesst sich die Lage glatter Musculatur an.

Die Cysten, welche keine Verbindung mit Epoophoron-Canälchen haben, sondern inmitten dieser isolirt liegen, bieten dieselben Verhältnisse, wie die 2 vorher erwähnten Fälle. So weist eine Hanfkorngrosse Cyste, die zwischen den nach dem Hilus ovarii ziehenden Epoophoron-Canälchen liegt (Fall III), einschichtiges cubisches Epithel auf, ohne deut-

Digitized by Google

liche Flimmerhaare. Die Wand ist ziemlich kräftig, theils bindegewebig, theils musculös. Ausserdem wird sie verstärkt durch Züge glatter Musculatur, die aus dem Innern des Ligaments sich an sie anlegen. Ein Epoophoron-Schlauch tritt bis in die unmittelbarste Nähe der Cystenwand, endet aber blind, ohne einzumünden. Er ist von einer deutlichen Muskelscheide umgeben.

Im Falle IV (34jähr. Virgo) liegt in der Nähe des lateralen Randes des Epoophoron eine kirschkerngrosse, pralle Cyste zwischen den Blättern des Ligamentum latum, $1^1/_2$ cm von der Tuba, 1 cm von der Fimbria ovarica entfernt. Das Epoophoron besteht aus 15 ungleichmässig dicken Schläuchen, die blind endigen ohne in cystische Endkolben überzugehen. Nach der Entfernung des anderen Blattes des Ligamentum latum wird ein kleiner Strang sichtbar, der aus dem Massif des Epoophoron heraustritt, an die Vorderfläche der Cyste zieht und hier sich verliert. Die mikroskopische Betrachtung zeigt, dass die Epoophoron-Canäle kräftig entwickelt sind, von einer besonders deutlichen Schicht glatter Musculatur umgeben. Manche Schläuche sind in toto dilatirt, andere fast atretisch. Aus einer Gruppe von Schläuchen tritt einer heraus, dringt in die Cysten-Wandung ein und mündet in eine kleine Ausbuchtung des Cysten-Lumens ein. Er ist mit cubischem Epithel bekleidet, von wenig glatter Musculatur umgeben und hat im Allgemeinen ein deutliches Lumen, besonders unmittelbar vor seiner Einmündung (Taf. IV, Fig. 3). Allerdings ist er mehrmals während seines Verlaufs in der Cysten-Wand atretisch. Die Cyste ist mit einschichtigem, hohem, stellenweise deutlich flimmertragendem Cylinderepithel ausgekleidet. An den Serienschnitten ist irgend ein Zweifel über die Einmündung des Schlauches wie über dessen Identität mit den anderen Epoophoron-Canälen völlig ausgeschlossen. Der makroskopische Befund war also richtig und die Cyste ist wirklich aus einem Epoophoron-Schlauch hervorgegangen, und zwar aus einem weit lateral gelegenen. Vielleicht könnte man an das Ende des Wolff'schen Ganges denken; der war aber überhaupt nicht erhalten.

Eine zweite genau an derselben Stelle gelegenen Cyste (Fall V) bietet ähnliche Verhältnisse (s. Textfigur 6). Makroskopisch ist kein Epoophoron-Canal sichtbar, der auf sie zuträte. Mikroskopisch unterscheidet man bald unter diesen Canälen einen, der nach der Vorderwand der Cyste aufsteigt, an ihrer Vorderfläche herumzieht, ziemlich lange in der Wand verläuft und schliesslich in die Cyste einmündet. Das Cysten-Lumen ist mit hohem flimmertragendem Epithel ausgekleidet, der Canal mit cubischem. Das Lumen des letzteren ist an mehreren Stellen atretisch, besonders deutlich in der Mitte seines Verlaufs inmitten der Cysten-Wandung. Die andern Epoophoron-Canäle sind gut entwickelt. Hinter der Cyste liegen innerhalb des Gewebes des Ligaments mehrere leicht dilatirte Lumina mit kräftiger musculöser Scheide dicht bei einander: der stark gewundene Wolff'sche Gang, der seinem Ende zu geht. Der in der Cysten-Wand verlaufende Schlauch hat eine feine, faserige Hülle, an die sich sich eine dünne Lage

Digitized by Google

glatter Musculatur anschliesst. Die der Cyste naheliegenden Epoophoron-Schläuche sind durch diese etwas verdrängt, meist an die Hinter- und Unterseite der Cyste; das Gros des Epoophoron liegt unverändert medial von der Cyste.

Sehen wir uns nun die Cystenwand der bisher beschriebenen Fälle etwas genauer an!

Bei den ganz kleinen Cysten wird sie gebildet von der jeden Epoophoron-Schlauch umgebenden, mehr oder weniger ausgeprägten Zone glatter Musculatur, welche mit dem Wachsthum der Cyste anfangs mitwächst, jedoch durchweg ungleichmässig, denn die Wand der Cyste ist von verschiedener Dicke; manchmal trifft man ganz dünne Stellen, wo nur einige Lagen glatter Muskelzellen sich befinden, an andern Orten ist die Wand 3—4 mal so dick. Auch die Zellen wechseln in ihren Formen und sind nicht immer deutlich als glatte Muskelzellen kenntlich. So liegen zuweilen dicht hinter dem Epithellager kleine, mehr oder weniger rundliche Zellen, die wohl wie junge Muskelzellen aussehen. Sie entsprechen offenbar jenen schon bei den Epoophoron-Schläuchen erwähnten, welche in einer dünnfaserigen Hülle zwischen Epithel und Muskelschicht liegen. Absolut sicher lässt sich dies nicht entscheiden; ich möchte sie für Muskelzellen, vielleicht jüngern Datums, ansprechen. Manchmal sind sie nirgends innerhalb der Cystenwand zu finden. Dann beherrschen die glatten Muskelzellen das Feld vollständig.

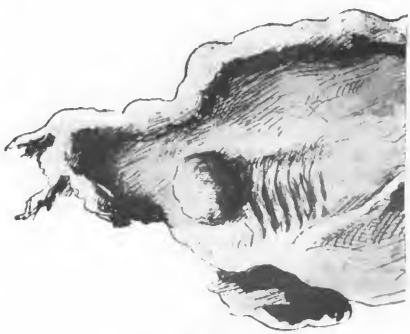

Fig. 6.

R Adnex einer 47jährigen Frau.
Richtige Epoophoron-Cyste (Fall V). Medial die Epoophoron-Canäle sichtbar.

Nach aussen von dieser Schicht kommt das eigentliche Ligament, aus dem zuweilen Bündel glatter Musculatur sich auslösen, um die eigentliche eben besprochene Muskelscheide noch zu verstärken. Ganz ähnlich sieht die Wand von Fall IV aus (Taf. IV, Fig. 3). An das cylindrische Epithel a schliesst sich eine Zone glatter Musculatur an (b), deren Zellen bald locker, bald dicht gedrängt sind. Diese Schicht der Cystenwand bezeichne ich am zweckmässigsten als Membrana propria. An diese legt sich

Digitized by Google

ein lockeres Gewebe (c) mit einigen Zügen glatter Musculatur und mit Gefässen (g). Die Cyste ist allseitig von Serosa bedeckt. Die Schicht c ist nichts Anderes, als das durch die wachsende Cyste ausgedehnte lockere Gewebe des Ligamentum latum. Je nach der Entwicklung der Cyste ist es an verschiedenen Stellen in verschiedener Mächtigkeit vorhanden. In Fall V ist sie noch recht gut entwickelt. Dagegen ist die Membrana propria bindegewebig und auffallend zellenarm, dabei aber wesentlich breiter, als bei IV. Hier und da werden in ihr noch Reste von glatten Muskelzellen gefunden. Die Gefäss-Versorgung ist recht ausgiebig. Obwohl beide Cysten fast von gleicher Grösse sind, ist ihre Wand doch recht verschieden.

Bei den über kirschkerngrossen Cysten überwiegt der bindegewebige Bau der Cystenwand, speciell der Membrana propria (Fall VI. Cyste: 1 cm : 0,4). Reste von glatter Musculatur finden sich in der Membrana propria noch an vereinzelten Stellen. Zahlreiche Epoophoron-Schläuche in nächster Nähe der Cysten, von denen manchmal einer bis an die Membrana propria herantritt, ohne aber einzumünden. Einige Schläuche bilden kleine Cysten, die mit cubischem Epithel ausgekleidet sind, das nicht selten deutliche Flimmerhaare trägt. In der hintern Hälfte des Lig. lat. liegt hinter der Cyste der Wolff'sche Gang, der stark geschlängelt ist und an seinem Ende einige kleine Sprossen treibt, die ein Gewirr von theilweisen soliden Strängen bilden.

Ein wesentlich anderes Gepräge hat die Cyste von Fall VII. Sie ist Haselnuss-gross, liegt im lateralen Abschnitt der Ala vespertilionis, noch zwischen Tuba und Ovarium und intraligamentär. Die Membrana propria ist recht dick, zwischen 2 und 3 mm schwankend, und an ihrer Innenfläche mit einschichtigem, hohem Cylinderepithel ausgekleidet, das mehrfach deutliche Flimmerhaare besitzt. Sie besteht zum grössten Theil aus sklerotischem Gewebe, dessen Bindegewebs-Fibrillen in welligen Zügen, vorwiegend circulär verlaufen, manchmal auch gitterförmig ineinander übergreifen. Ein ganz feines Fasernetz, in dessen Knotenpunkten kleine rundliche Zellen liegen, giebt der ganzen Schicht ein zierliches Aussehen (Taf. IV, Fig. 4). In der Membrana propria nur wenige Gefässe, die aus der lockern Schicht c kommen, in der noch reichlich glatte Musculatur zu erkennen ist. Dafür sind aber nur noch wenige schmächtige Epoophoron-Schläuche vorhanden, die meisten zwischen Cyste und Tuba gelegen.

Innerhalb der Membrana propria der hinteren Cysten-Wand ist auf mehreren Schnitten ein Canal mit niedrigem Cylinderepithel zu verfolgen, der anfänglich zum Cysten-Lumen parallel verläuft, dann sich auf dieses unter spitzem Winkel zuwendet und endlich in eine kleine Ampulle ausgeht, welche ihrerseits bald in das Cysten-Lumen einmündet. Eine Verbindung dieses Canals, der nach seinem Verhalten als Epoophoron-Schlauch anzusehen ist, mit den in der Schicht c liegenden ist nicht aufzufinden.

Die Cyste von Fall VIII ist von gleicher Grösse und Lage, wie die von VII, zeigt aber einen ganz anderen Bau. Hohes einschichtiges Cylinder-

Digitized by Google

Epithel mit Flimmerhaaren kleidet das Lumen aus. Die Membrana propria ist dünn, bindegewebig, fast ohne Musculatur, bis auf einige glatte Muskelzellen in ihrer äusseren Zone. In der folgenden lockeren Schicht liegen vorwiegend hinter der Cyste, ferner aber auch zwischen Tuba und Cyste inmitten der dort liegenden Gefässe, die Schläuche des Epoophoron, nichts Besonderes bietend. Manche von ihnen kommen nahe bis an die Membrana propria heran, ohne einzumünden.

Im Falle IX sind keine Epoophoron-Schläuche innerhalb der ganzen Serie in der Cystenwand vorhanden. Allerdings liegt die Cyste auffallend weit peripherisch in der Ala vespertilionis; das Epoophoron wird medial von der Cyste im Ligament. liegen. Da mir nur die Cyste ohne sonstige Theile der Adnexe zur Verfügung stand, kann ich nichts Bestimmtes hierüber aussagen.

Bei den Cysten über Kirschen-Grösse ist ein rasches Wachsthum der Membrana propria zu verzeichnen. Diese Cysten entwickeln sich in der vordere Partie der Ala vespertilionis, deutlicher als die kleinen. Sie drängen die Tuba in die Höhe, die bei den grösseren Exemplaren über das hintere Segment der Cyste verläuft und in die Länge gezogen wird. An der Innenfläche vieler Cysten (so bei den Fällen XI—XVI) zeigen sich Querwülste, welche ohne bestimmte Anordnung verlaufen. Die zwischen ihnen liegenden Bezirke der Cysten-Wand sind nicht verändert, während die Oberfläche der Wülste selbst ein rauhes Aussehen hat.

Die taubeneigrosse Cyste von Fall XI liegt peripherisch in der Ala vespertilionis. Sie ist von hohem, cylindrischem Epithel ausgekleidet, das stellenweise noch deutliche Flimmerhaare trägt. Dann folgt eine ½ cm breite Schicht derben Bindegewebes, von leicht welligem Aussehen in Folge des parallelen Verlaufs der glänzenden Fibrillen, ziemlich zellarm, von kleinen Capillaren durchzogen. Daran schliesst sich eine lockere Gewebsschicht an mit glatter Musculatur und Gefässen. Diese Schicht ist durchweg 2 Mal, an mehreren Stellen 3—4 Mal so dick, als die Membrana propria. Letztere Partien entsprechen den makroskopisch sichtbaren Wülsten auf der Innenfläche der Cyste. Hier ist also die Membrana propria nicht betheiligt an der Bildung der Wülste. Insofern ist dies eine grosse Seltenheit, da letztere sonst von der Membrana propria allein gebildet werden. Die Epoophoron-Schläuche liegen in der Hinterwand der Cyste, ganz auf ihrer medialen Hälfte; innerhalb der dem Ligamentum latum angehörenden lockeren Gewebsschicht. In der Membrana propria sind keine nachzuweisen.

Aehnliches im Fall XII, von dem nur hervorzuheben ist, dass die Cysten-Wand, obwohl noch ganz dünn, schon vielfach sklerotisch ist. Das Cysten-Lumen ist mit einschichtigem, cubischem Epithel ausgekleidet; Flimmerhaare sind nicht zu finden.

Eine stärkere Sklerosirung der Wand findet sich im Falle XIII. Es handelt sich um 2 Cysten, je eine im rechten und linken Ligamentum latum, welche operativ entfernt worden waren. An der Innenfläche der

Digitized by Google

rechten Cyste verläuft ringsherum ein knapp 2 mm an der Basis messender und schätzungsweise 1 mm hoher Querwulst. Der Bau beider Cystenwände ist gleich, mit dem Unterschiede jedoch, dass die rechte etwas dicker ist als die linke; die Membrana propria der ersteren misst im Durchschnitt 2—2½ mm. Sie besteht aus hellglänzenden Bindegewebs-Fibrillen, die längs verlaufen, dicht aneinander gelagert, zum Theil ein weitmaschiges Netzwerk bildend; dazwischen liegen regelmässig quergetroffene Fibrillen. In der Nähe des Cysten-Lumens sind die Maschenräume etwas kleiner, dagegen besteht hier ein grösserer Zellreichthum, als in den äusseren Zonen der Membrana propria, wo solche zuweilen ganz fehlen. Diesen Zellreichthum unterhalb der Epithelreihe möchte ich besonders hervorheben und dabei an die Befunde bei den kleinen Cysten und manchen Canälen des Epoophoron erinnern. Mit einer mehr oder weniger entwickelten Sklerosirung der Membrana propria hat er Nichts zu thun. Nach dem Cysten-Lumen zu lösen sich manche Fibrillen aus den Längszügen heraus und verlaufen auf das Lumen zu, auf diese Art kleine Arkaden bildend, deren Bogen sich verschlingen. Dieses findet man am besten gerade an den papillenartig in das Lumen hineinragenden Stellen, welche nichts Anderes bedeuten, als stärker gewuchertes Bindegewebe an circumscripten Stellen der Membrana propria. Auch der bei der makroskopischen Beschreibung erwähnte Querwulst ist eine solche stärkere Bindegewebs-Wucherung. Gerade im Bereiche dieses Wulstes, aber auch sonst, ist das Gewebe entschieden oft sklerotisch, und einzelne Partien der Membrana propria erinnern ganz an die glänzenden Bündel in den Keloiden. Indem einzelne Partien der Cystenwand stärker in das Lumen hineinwuchern und kleine pilzhutförmige Vorsprünge bilden, entstehen zwischen Letzteren kleine Buchten, scheinbare Einstülpungen des Cylinderepithels der Innenfläche, welche auf manchen Schnitten sich ausnehmen wie kleine Canäle innerhalb der Cystenwand. Vor dieser Verwechslung schützt die Untersuchung der aufeinanderfolgenden Schnitte der Serie. An einer Stelle fand sich jedoch nach langem Suchen ein deutlicher Canal, der sogar ziemlich weit ist, schief in der Wand verläuft und zu dem Lumen hinstrebt, aber unmittelbar vor der Epithellage aufhört. Er ist mit cubischen Epithel bekleidet, und m. E. mündet er kurz nach diesem Schnitte in die Cyste ein. Leider war das aus der Cystenwand herausgeschnittene Stück an dieser Stelle gerade zu Ende, und die angrenzende Partie konnte nicht mehr mit Sicherheit erkannt werden. Eine Verbindung dieses Canals mit den in der 3. Schicht der Cystenwand gelegenen Epoophoron-Schläuchen ist nicht nachweisbar. Wie bei den früheren Fällen ist diese 3. Schicht richtiges Ligament-Gewebe. Die Serosa bedeckt allseits die Cyste. Reichliche Gefässversorgung in allen Schichten der Cystenwand. Auch hier sind die Epoophoron-Schläuche hinter der Cyste im Ligamentum latum gelegen, bezw. in der von ihm gebildeten Wandschicht. Sie sind zum Theil recht kümmerlich entwickelt.

Im Falle XIV handelt es sich um eine kleinapfelgrosse, intraligamentäre

Digitized by Google

Cyste, die bei der Operation aus dem Ligament herausgeschält wurde. In ihrer Hinterwand liegen die fast atretischen Epoophoron-Canälchen, noch mit hohem Cylinderepithel ausgekleidet, innerhalb des lockeren Gewebes der äusseren Wandschicht. Die Cystenwand und mit ihr die Membrana propria sind verschieden dick und von wechselndem Bau. Stellenweise aus lockerem Bindegewebe, zeigt die Membrana propria anderorts hellglänzende Fibrillen, zum Theil beginnende Sklerosirung. Hie und da sind einige Rundzellenheerde zu notiren. In der Membrana propria liegen vielfach Cholesterin-Krystalle mit Riesenzellen in ihrer Nähe. Es ist immer dasselbe Bild, das auch bei den noch grösseren Cysten der Fälle XV und XVI sich wiederholt und bei der von v. Recklinghausen untersuchten Parovarialcyste, in deren Wand er einen in das Lumen mündenden Epoophoron-Schlauch verfolgen konnte. — Diese 3 Fälle mögen also gemeinsam besprochen werden.

Die Wand der Cysten in dieser Grösse (apfel- bis kleinstrausseneigross) ist im Allgemeinen von verschiedener Dicke. Die Innenfläche ist glatt, nach der Fixirung und Härtung oft stark gerunzelt. Nicht selten sieht man (besonders deutlich in XV) Wülste, welche auf der Innenfläche verlaufen, als breite dicke Streifen, die Felder abgrenzen, innerhalb derer noch dünne Cystenwand sich befindet, und zwar glatt und spiegelnd im Vergleich zur rauhen Beschaffenheit der anderen Partien.

Die mikroskopische Betrachtung unterscheidet leicht zwischen einer inneren und äusseren Schicht. Die innere (Membr. propria) zeigt, wie früher, manche Verschiedenheiten. In dem v. Recklinghausen'schen Falle besteht sie aus 2 Theilen zellarmen Gewebes, fast homogen aussehend, nach aussen zu mehr oder weniger deutliche fibrilläre Structur zeigend, aber so gut wie sklerosirt. Dagegen ist letztere Veränderung deutlich vorhanden im Falle XV, wo es sich um eine 11 cm lange und 8½ cm breite Cyste des l. Adnexes handelt, die recht weit peripherisch entwickelt ist, die typische Lage zeigt zwischen Tube und Ovarium, wobei erstere lang ausgezogen ist. Senkrechte Durchschnitte zeigen eine Lage cylindrischen Epithels mit Flimmern, darunter die fibröse Membrana propria mit wenig Zellen an den makroskopisch glatten Stellen; an den als rauh bezeichneten dagegen findet sich eine starke Lage fibrösen Gewebes, dessen einzelne Fibrillen in mehr oder weniger engen Maschen ein dichtes Gitterwerk bilden, zum Theil von ganz sklerotischem Aussehen. Auch hier wieder ist dies am besten innerhalb der äusseren Lagen dieser Schicht zu bemerken. Ausserdem finden sich Stellen, welche einen auffallenden Reichthum von dichtgedrängten Bindegewebszellen dicht unter der Epithellage zeigen. Es handelt sich offenbar hier um stark wucherndes Bindegewebe, das auf verschiedenen Stadien der Entwicklung sich befindet. Bei XVI ist die Wand fast gleichmässig fibrös. Cubisches Epithel ohne sichere Flimmerhaare. Die äussere Schicht der Cysten-Wand ist sehr wechselnd. Sie ist, wie früher, vom lockeren Gewebe der Lig. lat. gebildet, in XVI ganz gut erhalten, bei XV jedoch nur noch an wenigen Stellen. Meistens ist dieses Gewebe ausser-

Digitized by Google

ordentlich atrophisch, besonders haben die Epoophoron-Schläuche arg gelitten. Nur selten sind sie als (atretische) kleine Canäle mit cubischem Epithel in der hintern Cystenwand noch sichtbar, meistens nur mit Mühe auffindbar in Gestalt von soliden Epithelstreifen inmitten schwacher Bindegewebspolster. Die Gefäss-Versorgung ist trotzdem noch recht gut. Die Vorderwand der Cysten ist fast immer etwas dünner, als die hintere. Bei Fall XVI ist zu erwähnen, dass die Tube etwas ungewöhnlich verläuft. Nur ihr äusseres Drittel liegt auf der Cyste, die intraligamentär aber stark peripherisch entwickelt ist. Das peripherische Drittel der Tube zieht in einem sanften Bogen über die obere Cysten-Hälfte hin, das Ostium abdominale nach dem Ovarium gerichtet und verdankt diese Lage offenbar der recht kräftigen Fimbria ovarica, welche die Tube an dem Ovarium festhält. So hat sich die Cyste gewissermaassen unter der Tube durch nach aussen entwickelt ohne diese recht wesentlich auszudehnen. Das Ovarium ist von der Cyste durch Ligament-Gewebe getrennt, überdies leicht an der seitlichen Uterus-Kante fixirt.

Kurz zusammengefasst ergeben diese Untersuchungen Folgendes:

Gewisse Quercanälchen des Epoophoron, und zwar am häufigsten die am lateralsten gelegenen, enden in vielen Fällen in kleine kolbige Anschwellungen. Diese können wachsen und kleine Cysten bilden, wobei ihr Zusammenhang mit einem Schlauch des Epoophoron in günstigen Fällen nachzuweisen war. Bei über kleinhaselnussgrossen Cysten konnte dieser Nachweis nicht mehr geführt werden. Bei Cysten von Haselnuss- bis Taubenei-Grösse findet sich manchmal noch ein Canal oder der Rest eines solchen in der Membrana propria der Cystenwand. In den meisten Fällen liegen die Epoophoron-Schläuche in der Hinterwand der Cyste. Dies gilt besonders für die grossen Cysten. Entsprechend dem verschiedenen Bau der Epoophoron-Canälchen, die bald cubisches bald cylindrisches Epithel, bald eine musculöse Wand, bald eine mehr bindegewebige besitzen, ist auch der Bau der Wand unserer Cysten verschieden. Im Allgemeinen sind die Verhältnisse so, dass sich an das Epithel eine Schicht glatter Musculatur anschliesst, die mit zunehmender Grösse der Cyste immer abnimmt, um schliesslich ganz bindegewebig, zuweilen auch sklerotisch zu werden. Dies ist die Membrana propria. Nicht selten liegt zwischen ihr und dem Epithel eine dünne Zone mehr oder weniger dichtgedrängter, runder Zellen, über deren Natur sich nichts Bestimmtes aussagen lässt. Als zweite Schicht

Digitized by Google

kommt das lockere Gewebe des Ligamentum latum, das auch je nach der Entwicklung der Cyste verschieden erhalten ist. Stets sind die Cysten allseits von einer besonderen Serosa überzogen.

Inmitten des Epoophoron liegen häufig kleine abgeschnürte Theile von Quer-Canälchen. Es ist leicht verständlich, dass aus solchen sich gerade so gut Cysten bilden können, wie aus den Endkolben der andern Canälchen, da der Epoophoron-Canal oberhalb seiner Einmündung in die Cysten doch stets atretisch ist (Fall IV und V), also die Verhältnisse dieselben sind, wie wenn der Endkolben ganz absprengt wäre.

Alle diese Cysten spreche ich ohne Ausnahme für Epoophoron-Cysten an.

Mit diesen Resultaten habe ich in den Hauptzügen die Ansicht wohl aller Forscher auf diesem Gebiete bestätigt. Nur mit Kossmann stehe ich in directem Widerspruch. Vorläufig soll von cystischen Anhängen nicht die Rede sein, nur von intraligamentär gelegenen (also nicht gestielten) Cysten, die nach Kossmann nicht Parovarial-Cysten sind, sondern cystisch entartete Nebentuben. Diese Bezeichnung verdienen nach K. die überwiegende Mehrzahl dieser intraligamentären Cysten, ja „es ist nicht unmöglich, dass alle sogen. Parovarial-Cysten in Wirklichkeit cystisch entartete Nebentuben sind.“ Merkwürdiger Weise glaubt er nehmlich, dass solche intraligamentäre Cysten ein weiteres Stadium wären der gestielten Anhänge. Er findet es sehr wohl denkbar, dass die kleine cystische Nebentube c seines 5. Präparates (Zeitschrift Taf. V, Fig 5), die weniger deutlich gestielt ist, als die andere, bei weiterem Anwachsen völlig intraligamentär würde, und dass dies das Schicksal aller grösseren hydropischen Nebentuben wäre. Den Beweis, dass die gestielten Anhänge des Lig. lat. Nebentuben seien, glaubt er nehmlich erbracht zu haben. Davon später. Die intraligamentären Cysten p (Taf. V, Fig. 1) Zeitschrift) und N_2 (Taf. I, Fig. 3) (Monatschrift) entsprechen ihrer Lage und Form nach völlig meinen Fällen IV und V. Von der Cyste p giebt er nichts Näheres über den Bau ihrer Wand an, wohl aber von N_2. Sie trägt in der Fig. 11 cylindrisches Epithel ohne Flimmer-Besatz, unter dem eine mässig zellreiche Schicht liegt, der eine dritte folgt, die ich mit K. für musculös an-

Digitized by Google

spreche. Im Wesentlichen ist die Uebereinstimmung der Cyste mit meinem Falle IV vollständig.

Gerade in diesem Falle konnte ich den Zusammenhang eines Epoophoron-Schlauches mit der Cyste nachweisen, ebenso in dem V. Falle. Diese Forderung hatte Kossmann für den Nachweis einer richtigen Epoophoron-Cyste aufgestellt. Daraus ziehe ich die Folgerung, dass Kossmann's intraligamentäre Cyste N_2 (Taf. I, Fig. 3) höchstwahrscheinlich eine richtige Epoophoron-Cyste ist. Dasselbe gilt vielleicht auch für die Cyste p in Fig. 1. Möglicherweise wird Kossmann diesen Beweis nicht anerkennen und diese einmündenden Canäle für Nebentuben in seinem Sinne ansehen. Erklärt er doch die Einmündung eines Epoophoron-Canales in eine über Kindskopfgrosse intraligamentäre Cyste, die von Recklinghausen beobachtete, für nicht stichhaltig. Die Cyste sei vielmehr eine richtige Nebentuben-Cyste und der einmündende Canal eine Nebentube: der Befund also gerade in seinem Sinne beweisend. v. Recklinghausen hatte erwähnt, dass in der Cystenwand mehr als ein Epoophoron-Canal verlief. Dieselbe Cyste hatte ich auch Gelegenheit zu untersuchen und fand an anderen Stellen der Wand auch Epoophoron-Canäle, und zwar selbständig ziemlich gerade verlaufende, wie aus dem Vergleich der Serienschnitte zu erkennen war. Die verschiedenen Lumina können nur als die Durchschnitte mehrerer Canäle angesehen werden. Wenn aber diese alle Nebentuben wären, beziehungsweise Ausläufer und Verzweigungen derselben, dann würden in diesem Ligament solcher Gebilde über 1 Dutzend aufzuzählen sein. Es sind nehmlich auf der Oberfläche der Cyste noch 5 Anhänge, zum Theil Fimbrien tragend zum Theil mit cystischem Endkolben, vorhanden. Aber auch noch an anderen als den untersuchten Stellen werden Epoophoron-Schläuche im Ligament liegen. Wo würde Kossmann dann das Epoophoron suchen? Dass in meinen Fällen IV und V es Epoophoron-Canälchen sind, welche in die Cysten münden, ist ganz sicher, da man sie aus der Gruppe mehrerer solcher Canäle heraustreten sieht auf den Serienschnitten. Im Ligamentum latum einer Neugeborenen beobachtete Kossmann eine gewisse Verdickung (N? in seiner Fig. 4, Monatsschrift), die er für die Windungen einer Nebentube hält. Man sieht in der

Digitized by Google

That bei Neugeborenen nicht selten, dass der laterale Theil des Epoophoron, das „Knie", auffallend vorspringt und das vordere Blatt des Ligaments vorbuchtet. Bei Foeten ist dies bis zu einer gewissen Zeit ganz regelmässig (Kollmann). Es bestehen verschiedene Grade solcher Vorbuchtung. Einmal sah ich sie so stark, dass ich eine kleine Epoophoron-Cyste hinter dem vorderen Blatte des Ligaments vermuthete, um so mehr, als am andern Adnex an symmetrischer Stelle eine erbsengrosse Cyste sass. Ich war bei der mikroskopischen Untersuchung sehr überrascht, anstatt einer Cyste stark gewundene Epoophoron-Canäle zu finden. Solche waren es sicher, da sie direct mit den andern im Ligamentum latum in Zusammenhang standen. In einem andern Falle war das „Knie" des Epoophoron in Gestalt einer dünnen, 4 cm langen Platte aus der Ebene des Ligaments heraus entwickelt.

In Anbetracht aller angeführten Thatsachen kann die Ansicht Kossmann's, dass die von ihm beschriebenen intraligamentären Cysten erweiterte Nebentuben wären, nicht als bewiesen angesehen werden. Ampt spricht auch von Nebentuben im Sinne Kossmann's. Leider ist seine Beschreibung zu ungenau, um discutirt werden zu können.

Es besteht also die alte Ansicht der Autoren über die Entstehung der fraglichen Cysten aus den Canälen des Epoophorons völlig zu Recht.

Die Frage dieser Genese hat Virchow, wie er selbst sagt, wohl zuerst aufgeworfen. Er kann allerdings nach seinen Untersuchungen keinen Anhaltspunkt für die Entstehung dieser Cysten aus den Epoophoren geben, giebt aber die Möglichkeit im Princip zu. Nur warnt er davor, alle im Ligamentum latum gelegenen Cysten auf das Epoophoron zurückzuführen. Manche sehr weit von ihm liegende Bläschen hält er für Neugebilde. Solche würden nach meinen Untersuchungen auf das Keimepithel zurückzuführen sein, wenigstens diejenigen, die er in Fig. 45 mit c bezeichnet (Geschwülste I. Bd.); für manche ausserhalb des Bereiches des Epoophorons liegende Cysten giebt es noch andere Entstehungs-Ursachen, wie später gezeigt werden soll.

Verneuil (und schon vor ihm Barth und Broca) treten für die epoophorale Herkunft dieser Cysten entschieden ein. V.

Digitized by Google

behauptet, dass man ziemlich oft eine solche (kleinere) Cyste in ein Epoophoron-Canälchen auslaufen sieht. Ich kann mich nach seinen Worten nicht davon überzeugen, dass er diesen Zusammenhang mikroskopisch untersucht hat. Dies ist aber Angesichts der möglichen Irrthümer unbedingt nöthig. Die ihm folgenden französischen Autoren (es mögen nur genannt sein: Vegas, Castañeda, Girerd, Lucas-Championnère, Duplay, Laroche, Lesavre, Koberlé, Terrillon, Raimondi) haben alle die epoophorale Genese vertreten. Zu derselben Auffassung waren Waldeyer, Spiegelberg, Killian, Fischel, Coblenz, Roth, Mihalcowicz u. A. gekommen. Sie stützen sich in ihrer Beweisführung zum grössten Theil auf die Anwesenheit von Flimmerepithel und auf die typische Lage der Cysten. Olshausen hält diese Cysten auch für epoophorale, weist jedoch mit Recht darauf hin, dass das Vorkommen des Flimmerepithels nicht ausschlaggebend ist. Bandl schliesst sich Klebs an, der diese Cyste ableitet von auf das Ligamentum latum herabgefallenen Eizellen oder Epithelien geplatzter Follikel. R. Meyer tritt für die epoophorale Genese dieser Cysten ein, sah sie aber nur selten am peripherischen, häufiger im medialen Drittel des Epoophoron. Er spricht sich ganz entschieden gegen Kossmann's Hypothesen aus. Doran kennt Epoophoron-Cysten, unterscheidet aber ausserdem noch andere Cysten im Ligamentum latum ausserhalb des Epoophoron gelegen, mit Endothel ausgekleidet, die aus dem Bindegewebe des Ligamentum latum entstanden sein sollen. Nach D.'s Beschreibung möchte ich sie für Keimepithel-Cysten ansprechen, möglicher Weise könnte es sich aber auch um Lymphcysten handeln (siehe Anhang). Raimondi erwähnt ausser den Epoophoron-Cysten noch Cysten innerhalb des Ligamentum latum, welche aus „embryonalen Organen" entstanden seien, ohne Näheres über die letzteren anzugeben. Endlich hat v. Recklinghausen Epoophoron-Cysten in verschiedenen Grössen gesehen und neben der Epithel-Bekleidung besonders auf ihre Lage als diagnostisches Merkmal hingewiesen. Er hat, wie früher schon erwähnt, den einwandsfreien Beweis der Entstehung dieser Cysten aus Epoophoron-Canälen erbracht, indem er die Einmündung eines solchen in das Cysten-Lumen verfolgte. Von der Existenz von „Kossmann'schen Neben-

Digitized by Google

tuben" hat er sich im Verlauf seiner Untersuchungen nie überzeugen können. v. R. verlangt aber, wie mir scheint, wenn es sich um eine Epoophoron-Cyste handeln soll, keineswegs, dass stets ein in das Cystenlumen einmündender Canal nachgewiesen werden muss. Dies dürfte wohl nur in sehr seltenen Fällen gelingen. Ich hatte das Glück nie. Daran mag die Beschaffenheit der Wand meiner grösseren Cysten Schuld sein, welche alle derb, zum Theil sklerotisch waren, während diejenige v. R.'s einfach bindegewebig war. Ferner glaube ich mit der Annahme nicht fehlzugehen, dass abgeschnürte Theilchen von Epoophoron-Canälchen gerade so gut cystisch werden können, als ein ganzes Kanälchen. In diesen Fällen ist der Nachweis des einmündenden Canals selbstverständlich unmöglich.

Es sind 3 Punkte, welche die Diagnose einer Cyste des Epoophoron sichern:

das Epithel des Cysten-Lumens,
der Bau der Cysten-Wand,
die Lage der Cyste.

1. Das Epithel ist einschichtig, cylindrisch oder cubisch, und trägt Flimmerhaare. Von der letzten Thatsache überzeugt man sich am besten durch Untersuchung der Cysten-Flüssigkeit in frischem Zustande. In dieser findet man zahlreiche Flimmerzellen, deren Haare manchmal noch in Bewegung sind. Die von Kossmann aufgeworfene Streitfrage, ob in den Epoophoron-Canälen überhaupt Flimmerhaare vorhanden sind, wird wohl heute endgültig erledigt sein, und zwar in bejahendem Sinne. Terillon giebt an, einmal zweischichtiges Epithel in einer Epoophoron-Cyste gesehen zu haben (Flachschnitt??). Dass die Form der Epithelien variirt, ist als Folge des Inhaltsdrucks leicht verständlich. Sie können sich stellenweise ziemlich abplatten. Immerhin ist dies eine grosse Seltenheit. Uebrigens bestehen schon in den Epoophoron-Schläuchen grosse Variabilitäten, wovon man sich leicht überzeugen kann.

2. Die Cystenwand besteht aus 2 Schichten, — abgesehen von dem Serosaüberzug, — einer innern und einer äussern.

a. Die innere ist die „Membrana propria", welche von allen Autoren als vorwiegend bindegewebig bezeichnet wird. Manchmal sollen sich darin einige glatte Muskelzellen finden. Dies

Digitized by Google

konnte ich noch bei haselnussgrossen Cysten feststellen, bei grösseren so gut wie nicht mehr. Sobald diese Grösse überschritten ist, kann man gewöhnlich eine rein bindegewebige Structur nachweisen, mehr oder weniger fibrös, hier und da selbst einen sklerotischen Zustand. Diese Sklerosirung beginnt in den äussern Lagen der Membrana propria, findet sich bei kleinen Cysten zuweilen schon sehr weit vorgeschritten und ist bei manchen grossen in ausgedehntem Maasse vorhanden. Gerade in diesem Umstande wird wohl, neben der Wucherung des Bindegewebes überhaupt, der Grund liegen, weshalb man nicht von vornherein erwarten darf, einen in das Lumen einmündenden Epoophoron-Schlauch anzutreffen. War er früher vorhanden, dann hat er natürlich unter dem stetig wachsenden Druck der Cyste gelitten. Da er schief einmündete, — wie ich stets beobachten konnte —, wird er leicht abgeknickt. Weshalb er gerade schief einmündet, lässt sich wohl darauf zurückführen, dass sich in Folge der steigenden Länge das cystisch werdende Endbläschen wie die beginnende Hydrosalpinx Pfeifenkopf- oder Posthorn-förmig umbiegt. So kommt der Schlauch auf die Seite des Cystchens zu liegen. Je mehr dieses nun wächst, umsomehr zerrt es ihn nach sich, und zwar wird besonders der einmündende Theil ausgezogen, der aber an der cystischen Erweiterung keinen Antheil zu nehmen braucht, da er seitlich in der Wand liegt, also von der Cyste direct zusammengedrückt wird. Natürlich ist es das erste Erforderniss zur Cysten-Bildung, dass der Epoophoron-Schlauch centralwärts oberhalb des cystischen Endkolbens atretisch ist, gerade so wie sich keine Hydrosalpinx bildet, wenn der Tubencanal nicht zuvor abgeschlossen wurde.

Die fibröse oder sklerotische Umwandlung der Membrana propria lässt sich manchmal makroskopisch schon an der Anwesenheit von kleinen papillären Excrescenzen auf der Innenfläche der Cyste erkennen, oder am Vorhandensein von dicken Wülsten, die in den verschiedensten Richtungen auf der Innenfläche der Cyste verlaufen. Das Vorkommen von Papillen und Wülsten in den Epoophoron-Cysten wird von vielen Autoren erwähnt (Spiegelberg, Fischel u. a.). Diese Gebilde haben sich weiter oben als an circumscripten Stellen stark entwickeltes fibröses oder sklerotisches Gewebe der Mem-

Digitized by Google

brana propria herausgestellt. Wahrscheinlich lassen sich auch die „Falten", die Kossmann an der Innenfläche seiner intraligamentären Cysten sah, auf solche Processe zurückführen. Dass in Epoophoron-Cysten Falten vorkommen, wie im Tuben-Lumen, halte ich für unwahrscheinlich. Wohl aber finden sich kleine papilläre Excrescenzen, die den Namen „Papillome" verdienen. Durch die Wucherungen der Membrana propria innerhalb umschriebener Bezirke werden Epithel-Einstülpungen vorgetäuscht. Ich glaube, dass das Epithel selbst an solchen scheinbaren Einstülpungen ganz unschuldig ist: es ist wohl dasselbe Verhältniss, das Waldeyer annimmt zwischen den Einstülpungen des Keimepithels und der Wucherung des interstitiellen Gewebes des Ovariums. Wenn keine Serienschnitte vorliegen, könnte man an die Anwesenheit von drüsigen Gebilden in der Membrana propria denken, da die Verbindung mit dem Epithel des Cysten-Lumens nicht immer sichtbar ist. Es hat auch noch den Anschein, als ob diese „Divertikel" sich selbständig verzweigen könnten. Doch wird diese Vorstellung nur durch die verschiedenartige Entwickelung der ins Lumen ragenden Protuberanzen hervorgerufen. Selbständige Einsenkungen des Epithels nach Art der Lieberkühn'schen Drüsen habe ich nie gesehen, widerspreche daher durchaus dem Befunde von Killian in seinem Falle IV. Die von ihm gesehenen „Drüsen" wurden m. E. auf die oben angegebene Art vorgetäuscht. Möglicher Weise ist auch das Epithel in einem geringen Grade daran betheiligt, jedenfalls aber in erster Linie das Bindegewebe. Hierfür scheint mir auch noch der Umstand zu sprechen, dass man in der Wand solcher Cysten, unterhalb der Epithel-Lage, vielfach einen ungemeinen grossen Zellreichthum findet (vergleiche Killian), so dass man direct von einer Zone cytogenen Gewebes sprechen möchte. Es sind dieselben Verhältnisse wie bei manchen Epoophoron-Kanälen, wo man im Zweifel ist, ob cytogenes Gewebe vorliegt oder nicht, ohne den sicheren positiven Beweis erbringen zu können. Diese Zone geht allmählich in die eigentliche Membrana propria über und ich möchte sie als den Ausdruck eines in kräftigem Gange begriffenen Wachsthums-Vorganges dieser Wandschicht ansprechen. Waldeyer fand während der Proliferations-Zeit des Keimepithels das interstitielle Bindegewebe im

Digitized by Google

Ovarium auch ziemlich zellreich. Innerhalb dieser zellreichen Zone finden sich zuweilen Hämorrhagien. Sie kommen natürlich auch ohne das Vorhandensein einer solchen Zone vor. Manchmal sind sie recht ausgedehnt und verleihen der Cystenwand das Aussehen von gewissen Stellen in den melanotischen Tumoren.

Ueberhaupt ist der Blutreichthum der Wand dieser Cysten sehr gross, allerdings auch sehr wechselnd. Bei einigen ungefähr haselnussgrossen Cysten, deren Membrana propria schon deutlich sklerotisch war, erschien diese aber recht blutarm. Im Allgemeinen sind Capillaren bis direct unter die Epithel-Lage zu verfolgen.

Glatte Musculatur konnte ausser bei den kleinen (nicht haselnussgrossen Cysten) so gut wie niemals in der Membrana propria gesehen werden. Darin stimme ich wohl mit allen Autoren überein (Spiegelberg, Killian, Fischel, Raimondi, v. Recklinghausen u. a.). Obwohl ich die Möglichkeit der Anwesenheit glatter Musculatur nicht gänzlich in Abrede stellen will, muss ich doch den Befunden von Kossmann, der die Anwesenheit von Muskelfasern als charakteristisch für die grossen intraligamentären „Nebentuben-Cysten" ansieht, entgegentreten. Die Wand der von mir untersuchten intraligamentären Cysten ist wirklich recht ungleichmässig gebaut, und gerade mit Rücksicht hierauf lässt sich die von K. als „fast unglaublich" bezeichnete Thatsache, dass die Cystenwand „einmal ganz aus Bindegewebe, ein anderes Mal ganz aus glatter Musculatur bestände", doch einigermaassen verstehen. Glatte Musculatur, wie K. sie direct unterhalb der Epithelschicht abbildet, konnte ich bei grösseren Cysten nie erkennen. Damit komme ich auf die Frage, ob die Epoophoron-Schläuche eine musculöse Wand haben oder nicht. Kossmann behauptet, dass dies nicht der Fall, dass daher die Muskelscheide für Nebentuben charakteristisch sei. Gebhardt, Ruge und Ampt sind ihm entgegengetreten, indem sie in jenen Muskel-Elemente nachweisen konnten. Peters prophezeit einen Compromiss in dieser Frage und diesen kann ich vielleicht mit einigen kurzen Bemerkungen anbahnen. Das Verhalten der Wand der Epoophoron-Canäle ist äusserst verschieden. Dies geht

Digitized by Google

aus den Arbeiten von Popoff, Meyer, von Recklinghausen und mancher schon früher erwähnten Autoren hervor. In vielen Fällen findet sich unter der Epithel-Lage eine feine faserige Hülle, in der mässig viel Zellen liegen, zuweilen aber auch fast gar keine. Erst an sie schliesst sich in der Regel eine Schicht von glatter Musculatur an und nicht selten kann man in Zweifel bleiben, ob es sich wirklich um Musculatur und nicht um Bindegewebe handelt. In solchem Falle ist die Wand immer recht schwach entwickelt, der Epoophoron-Kanal manchmal auch; er kann aber kräftig und dabei noch cystisch sein und die Wand doch nicht musculös. Manche Kanäle habe ich auch ohne jede Hülle gesehen. Sie lagen auf einem gewissen Umkreis völlig isolirt von dem umliegenden Gewebe. Dies ist durchweg der seltenere Fall.

Jene Zweischichtigkeit der Wand der Epoophoron-Kanäle tritt aber manchmal deutlicher hervor, sodass man von einer inneren Lage von Längs- und einer äusseren von Ringmusculatur sprechen möchte. Gewöhnlich ist dann die letztere besonders stark entwickelt. Dass solche Schichtungen vorkommen, kann ich bestimmt behaupten. Mitunter sieht aber die innere Schicht eher cytogenem Gewebe ähnlich. Kleine rundliche Zellen liegen um das Lumen herum, zum Theil dicht gedrängt, und erst an diese schliesst sich die Muskelschicht an. Besonders bei Foeten und Neugeborenen ist die Versuchung gross, von cytogenem Gewebe zu reden, und alsdann ist auch die glatte Musculatur nicht hervorragend ausgebildet. In manchen Fällen, in denen das Ligamentum latum überhaupt stark verdickt erschien, fand sich sogar eine recht starke Hypertrophie der glatten Musculatur, die besonders imponirte, wenn der Epoophoron-Kanal längs getroffen war; die Muskelscheide war dann zuweilen 3—4 Mal so breit als das Lumen. Andrerseits traf ich in denselben Fällen auch Canäle an, in denen die Wand als rein bindegewebig bezeichnet werden musste. Was aber stets im Auge gehalten werden muss, ist der Umstand, das diese Verhältnisse sehr variabel sind.

Angesichts dieser Thatsachen muss ich die Forderung Kossmann's abweisen, wonach „von Epoophoron-Schläuchen unbedingt verlangt werden muss, dass sie eine solide sehr deutliche

Digitized by Google

und relativ dicke Eigenwandung besitzen," ganz gleich, ob musculös oder bindegewebig.

Beim Wachsen eines cystisch gewordenen Epoophoron-Canälchens wird die Muskelwand ausgedehnt, gleichzeitig auch die zwischen ihr und dem Epithel gelegene fasrige Hülle. Die Weiterentwickelung geschieht derart, dass das Wachsthum der bindegewebigen (faserigen) Schicht die Oberhand gewinnt über die musculöse Hülle, und dass diese immer mehr verdrängt wird, ja bei Cysten von einer gewissen Grösse gar nicht mehr nachweisbar ist. An der Bildung der Cysten-Wand betheiligt sich allmählich auch das Gerüstgewebe des Ligamentum latum. Die Blätter des Ligaments werden entfaltet, durch die wachsende Cyste mit emporgehoben, sodass bei allen Cysten des Epoophoron die mehr oder weniger veränderten Reste des Gewebes des Ligamentum latum unterhalb des Peritonaeums zu finden sind, und dies ist dann

b. die äussere Schicht der Wand.

Auch sie ist grossen Variationen unterworfen. Je grösser die Cyste, um so mehr leidet das Gewebe des verdrängten Ligaments unter dem Drucke des Cysten-Inhalts. Die in dieser Schicht liegenden Schläuche des Epoophoron sind bei kleinen und mittelgrossen Cysten so gut wie unverändert. Manche Schläuche bilden jedoch kleine Cysten. Bei den grösseren Cysten leiden die Schläuche, wie das lockere und musculöse Gewebe dieser Schicht, sehr. Meistens sind jene plattgedrückt, zum Theil atretisch. Im Falle XV waren sie stellenweise nur noch als solide Stränge epithelialer Zellen nachweisbar. Andere daneben hatten noch cubisches Epithel und ein kleines Lumen. Gefässe waren durchweg reichlich vorhanden, meistens stark mit Blut gefüllt.

Diese von dem Lig. lat. gebildete Schicht ist im Allgemeinen von der Membrana propria deutlich zu trennen und leicht von ihr abzulösen, manchmal auch nicht; unter Umständen gehen beide Schichten der Art in einander über, dass ihre Grenze sogar mikroskopisch schwer festzustellen ist. Erst die Untersuchung und der Vergleich verschiedener Stellen aus der Cystenwand bringt die klare Erkenntniss. Auf diese Schwierig-

Digitized by Google

keit sind wohl die verschiedenen Angaben der Autoren zurückzuführen bezüglich der Anwesenheit von glatter Musculatur in der Wand der Epoophoron-Cysten. Wenn eine Abgrenzung beider Schichten undeutlich ist, lässt sich auch über die Lage der Epoophoron-Schläuche nichts Genaues aussagen. Sie mögen aus diesem Grunde zuweilen der Membrana propria zugerechnet worden sein. In seltenen Fällen endlich ist die äussere Schicht der Wand hochgradig atrophisch (Fall 15), sodass Musculatur und Schläuche an vielen Stellen vermisst werden. Daraus darf ich wohl schliessen, dass das Fehlen von glatter Musculatur in der Wand einer Cyste nicht als Zeugniss gegen ihre Abstammung aus dem Epoophoron ins Feld geführt werden darf. Die letzte Bedeckung der Cystenwand bildet allseits das Peritonaeum. Peritonitische Auflagerungen und Verwachsungen können unregelmässige Verdickungen aussen an der Cystenwand hervorrufen, die auf den ersten Blick als etwas Besonderes imponiren, sich aber bei mikroskopischer Betrachtung leicht aufklären.

Das wichtigste Merkmal der Epoophoron-Cysten ist aber ihre Lage, nehmlich ihre Aufstellung

1. innerhalb des Ligamentum latum,
2. in einer bestimmten Beziehung zur Tube,
3. in völliger Unabhängigkeit vom Ovarium.

Ad 1, Bestimmend für die Lagerung der Cyste innerhalb des Ligamentum latum ist der Umstand, ob sich die Cyste aus einem Quercanälchen des lateralen, mittleren oder medialen Drittels des Epoophoron entwickelt hat. Im medialen Drittel des Epoophoron habe ich ausserordentlich selten Cysten und dann nur kleine gesehen. Dass auch grössere hier vorkommen können, und vielleicht auch häufiger als ich dies gesehen (R. Meyer), will ich nicht bestreiten. Jedenfalls kommen die Kanälchen des mittleren und besonders des lateralen Drittels am meisten in Betracht. In diesen Abschnitten waren auch die cystischen Endkolben und die abgesprengten Canalstücke, bezw. deren Cystchen am häufigsten zu finden. Sind die Cysten besonders weit nach der Seite hin entwickelt, dann ziehen sie die laterale Hälfte des Ligamentum und der Tuba besonders stark aus und bilden so den typischen chirurgischen Stiel der Epoophoron-Cysten. Dagegen entfalten die aus dem mitteren Epoophoron-

Digitized by Google

Drittel stammenden Cysten das Ligament gleichmässiger nach allen Seiten. Bei diesen ist nicht immer ein wirklicher Stiel vorhanden, wenn sie nicht gerade sehr gross sind. Ist dies der Fall, dann wird der Stiel gebildet durch die medialste Partie des Adnexes überhaupt: also Tuba, Ligamentum latum und Ligamentum ovarii.

Für auffallend lateralwärts entwickelte Cysten kann man an das Ende des Wolff'schen Ganges denken. Solcher Cysten habe ich nur immer kleine Exemplare gesehen (vergl. III. Theil). Endlich kommt für kleine Cysten noch eine andere Kategorie in Betracht. Bekanntlich entstehen auch aus abgeschnürten Buchten der Fimbrien Cysten, auch aus jenen abgesprengten Fimbrien-Epithelien, die man häufig in der Nähe der Fimbria ovarica auf dem Ligamentum trifft. Manche von ihnen sind den colloiden Cystchen, die sich oft in den Fransen des Ostium abdominale tubae befinden, gleichzustellen. Ihr Epithel ist Tuben-Epithel; die Wand bindegewebig mit einem dünnen Serosa-Ueberzug. 2mal fand ich bei je einer solchen, kaum über hanfkorngrossen Cyste schöne Reste von Schleimhautfalten.

Um eine Cyste des cranialen Endes des Wolff'schen Ganges zu diagnosticiren, muss verlangt werden, dass dieser innerhalb des Ligaments zuerst nachgewiesen und dann verfolgt werde auf Serienschnitten bis zur Einmündung in die betreffende Cyste. Das craniale Ende des Wolff'schen Ganges verhält sich sehr verschieden. So hatte ich einmal sein leicht dilatirtes Ende (mikroskopisch) verschwinden sehen; nach etwa 15 Schnitten trat wieder ein ebenso erweitertes Lumen auf, blieb auf einigen Schnitten sichtbar und verlor sich allmählich. Spätere Schnitte zeigten nichts mehr von einem Lumen. Es kann sich um nichts Anderes handeln, als um ein kleines abgesprengtes Stückchen des Wolff'schen Ganges, denn beide Lumina hatten absolut gleichen Bau. Ein Quercanälchen des Epoophoron könnte für diesen Fall nicht mehr in Betracht kommen, da das Epoophoron schon längst verschwunden war. Dass aus diesem abgesprengten Stückchen des Wolff'schen Ganges eine Cyste sich entwickeln kann ist klar. Hier wäre es dann vergeblich, nach einem einmündenden Canale zu suchen. Insofern ist die oben ausgesprochene Forderung etwas zu modificiren, mit dem vollen Bewusstsein allerdings,

Digitized by Google

dass in vielen Fällen ein absoluter Beweis der Genese der hier besprochenen Cysten von vornherein unmöglich ist.

Im andern Falle sieht man den Wolff'schen Gang an seinem Ende in eine ziemlich grosse Zahl stark gewundener, meist atretischer Canäle sich auflösen, etwa den Riemen einer Geissel vergleichbar. Auch Quercanälchen können sich an ihrem Ende auf diese Art verzweigen. Einmal konnte ich dies makroskopisch mit Leichtigkeit erkennen. Ziemlich oft sendet das dilatirte craniale Ende des Wolff'schen Ganges zahlreiche, nur mikroskopisch sichtbare Sprossen aus, die aber alle innerhalb der zum Theil musculösen Wand des Ganges verbleiben (Textfigur 7).

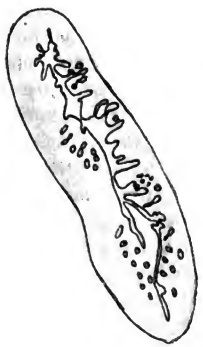

Fig. 7.
Wolff'scher Gang in der Nähe seines peripherischen Endes. Von dem Haupt-Lumen zweigen sich zahlreiche Seitensprossen ab. Vergrösserung 16 fach.

Nebenstehende Figur hat Aehnlichkeit mit den Figg. 11 und 12 von Kossmann, abgesehen von dem Fettgewebe der letzteren. Es ist auffallend, dass das Gebilde b in Kossmann's Fig. 5, von dem Fig. 12a einen Durchschnitt darstellt, ein so kleines Lumen hat. Nach der Zeichnung in natürlicher Grösse würde man ein cystisches Lumen erwarten, ebenso für den Anhang e; K. macht bei b die abnorme Entwickelung des Fettgewebes für diesen Aufbau verantwortlich. Nichtsdestoweniger kann ich mir nicht vorstellen, dass das in Fig. 12a abgebildete Lumen „ganz dem der Ampulle der Haupt-Tube" vergleichbar sein soll. Es sind doch 2 ganz verschiedene Zustände: das Tuben-Lumen ist rund und hat Falten auf seiner Innenfläche; das Gebilde von Kossmann's Fig. 12a und meiner Textfigur 7 ist ein langer, platter Gang, der Sprossen aussendet: also ganz der entgegengesetzte Mechanismus. Es ist nicht unmöglich, dass diese „Neben-Tube" Kossmann's mit einem jener gestielten Anhänge identisch wäre, die ich aus dem proximalen Ende des Wolff'schen Ganges ableite.

Endlich kann der Wolff'sche Gang abnorm weit erhalten

Digitized by Google

sein und sogar, wie Roth ihn abbildet, auf der Fimbria ovarica in die Bauchhöhle ausmünden. Sicher eine recht grosse Seltenheit. Bei einer Greisin sah ich ihn einmal vom „Knie" des Epoophoron nach dem Ostium abdominale tubae abbiegen und sich in dieser Gegend verlieren. Mikroskopisch liess er sich leicht bis an die Basis einer Fimbrien-Falte des Ostium abdominale verfolgen, wo er unweit von ihrer Epithel-Lage blind endete. An gleicher Stelle fand sich einmal zufällig in einem anderen Präparat ein (nur mikroskopisch sichtbares) Cystchen, mit einschichtigem cylindrischem Epithel ausgekleidet. Vielleicht könnte dieses auf einen solchen abnorm weit erhaltenen Wolff'schen Gang zurückzuführen sein.

Es ist also innerhalb des Ligamentum latum einer Cysten-Bildung aus Theilen des Epoophoron oder des Wolff'schen Ganges ein weiter Spielraum gegeben. Es können ja auch noch Reste von Urnierencanälchen zwischen Wolff'schem Gange und Tube liegen, wie entwickelungsgeschichtlich leicht verständlich. Bei Kindern z. B. fand ich Epoophoron-Kanäle der Tuba recht naheliegend und bei einer 8 monatlichen Frühgeburt verzweigten sich einige Schläuche des der Tuba ganz naheliegenden Epoophorons bis in die nächste Nähe der Tuben-Schleimhaut (vgl. später). Im Verlauf des weiteren Wachsthums können von solchen Kanälchen Theile abgeschnürt werden.

Ad 2. Zu der Tuba treten die Epoophoron-Schläuche in ein ganz bestimmtes, fast constantes Verhältniss. Die das ganze Ligament entfaltende grosse Epoophoron-Cyste trägt die Tuba etwa auf ihrem Scheitel, welche lang ausgezogen und plattgedrückt ist, manchmal nicht gleich zu erkennen, immer aber leicht sondirbar. Auch das Ostinm abdominale tubae ist mit in die Länge gezogen, und die Fimbria ovarica findet sich an der lateralen Seite der Cyste stark gedehnt. Die Tuba kann sehr ausgezogen werden, nach manchen Autoren bis zu 40 cm und darüber. Eine über 20 cm lange Tube konnte ich unter meinen Epoophoron-Cysten nie sehen. Allerdings standen mir keine ganz grossen Exemplare zur Verfügung[1]). Bei dieser Dehnung der Tuba wird ihre Wand und Schleimhaut wesentlich ver-

[1]) Die Tube einer von Herrn Prof. Fehling operirten Parovarialcyste weist eine Länge von 49 cm auf.

Digitized by Google

ändert. Es tritt jedoch keine Atrophie ein, vielmehr nach Lepmann eine Hypertrophie. Bei den besonders weit lateralwärts entwickelten Epoophoron-Cysten ist das äussere Drittel der Tuba stärker ausgedehnt, zuweilen sehr auffallend im Gegensatze zum uterinen Abschnitt, der nahezu unverändert erscheint. Die zu letzterem gehörende Mesosalpinx ist nicht entfaltet; erst unmittelbar vor der Cyste gehen die Blätter des Ligaments aus einander und auf die Cyste über. In einem Falle nahm die Tuba einen besonderen Verlauf auf der Oberfläche der Cyste (s. Fall XVI), wobei letztere ausserordentlich stark aus der Ebene des Ligaments herausgetreten war.

Für die Kystome des Ovariums ist es charakteristisch, dass die Tuba immer durch ein mehr oder weniger breites Stück Mesosalpinx von der Cyste getrennt ist. Sie reitet also nicht auf der Cyste. Allerdings ist sie manchmal in die Länge gezogen wie bei den Epoophoron-Cysten. So war die Tuba bei einem 9 Pfund schweren Polykystoma ovarii 36 cm lang. Sie lag in ihrem peripherischen Drittel unmittelbar auf dem Kystom, in ihrem Uterus-wärts gelegenen Abschnitt war sie von ihm durch ein immer breiter werdendes Stück Mesosalpinx getrennt. Der Grund, weshalb ein intraligamentär entwickeltes Ovarial-Kystom das Ligament nicht gleichmässig bis zur Tube ausdehnen kann, ist in den Verhältnissen der Peritonaeal-Duplicatur zu dem Ovarium zu suchen. Waldeyer hat zuerst die scharfe Linie erkannt, mit welcher unmittelbar vor dem Ovarium das Peritonaeum aufhört, den Hilus ovarii eben noch bedeckend, ohne aber auf das Ovarium selbst überzugehen. Ein Monokystoma ovarii müsste also ganz klein anfangend zwischen den Hilusgefässen sich fortentwickeln, um das Ligamentum latum gleichmässig auszudehnen. Dann würde auch die Tuba mit emporgehoben werden. Solche Cysten giebt es auch in der That. Davon später. Das Kystoma ovarii entwickelt sich aber im Gegensatz zu der eben geschilderten Art zuerst innerhalb des Ovariums und kommt erst, nachdem es schon eine gewisse Ausdehnung erlangt hat, bis an den Hilus und das Peritonaeum heran. Es drängt dann das Ligamentum von der Seite her vor sich, bohrt sich im günstigsten Falle vielleicht zum Theil zwischen die Hilusgefässe hinein und entfaltet das Ligamentum auf eine Strecke, dieses jedoch ganz

Digitized by Google

ungleichmässig ausdehnend und in seinem Vorwärtsdrängen durch die Muskelzüge desselben beeinträchtigt; diese drängt es weg, ohne sich zwischen sie hinein entwickeln zu können. Das Ligament wird halb verdrängt von der wachsenden Cyste. Jedenfalls wird es die Tuba nicht ausdehnen können wie eine richtige intraligamentär entwickelte Cyste. Diese Kategorie von Ovarial-Kystomen, die sich in das Ligament entwickelt, ist überhaupt selten. Die andern Kystome berücksichtige ich hier nicht, ebenso wenig die durch peritonitische Verwachsungen entstehende Verlagerungen der Tuba. Immerhin muss an der empirischen Thatsache festgehalten werden, dass das intraligamentär sich entwickelnde Kystoma ovarii das Ligament nicht gleichmässig ausdehnt, vor Allem dass es durch ein mehr oder weniger breites Stück Mesosalpinx von der Tuba selbst immer getrennt bleibt. Allerdings müssen abnorm tiefe Verlagerungen des Ovariums in das Ligament hinein berücksichtigt werden (W. A. Freund). Diese Entwickelungs-Störung habe ich nie beobachtet, halte sie aber theoretisch wohl für möglich.

Ad 3. Epoophoron-Cysten haben mit dem Ovarium Nichts zu thun. Das Ovarium liegt gewöhnlich an der Unterfläche der Cyste als ein länglicher Körper, ihr aufsitzend, nicht in ihre Wand übergehend, meistens noch durch eine Brücke von Ligament-Gewebe von der Cyste getrennt. Bei ganz grossen Cysten leidet allerdings das Ovarium, es kann plattgedrückt sein. Nie wird es aber innerhalb der Cystenwand gefunden werden, wie dies bei Ovarial-Kystomen der Fall ist: innerhalb der Cystenwand, theilweise bis zur Unkenntlichkeit plattgedrückt.

Wenn ein intraligamentär entwickeltes Ovarial-Kystom nicht leicht mit einer Epoophoron-Cyste verwechselt werden kann, so ist dies möglich bei einer besonderen Gattung von Cysten, die vielleicht Grund- oder Markstrang-Cysten zu nennen wären. Diese entwickeln sich aus den von von Köllicker und Bühler beschriebenen Grund- bezw. Marksträngen, die von von Franqué nachuntersucht wurden, der im Wesentlichen die Befunde dieser Autoren bestätigt hat. Die Unterschiede zwischen den Resultaten Franqué's und Bühler's sind für unseren Zweck nicht von Bedeutung. Diese sehr seltenen Cysten sind wohl schon seit einiger Zeit gesehen (H. Coblenz), von

Digitized by Google

Th. Ameschott jedoch zuerst richtig erkannt worden. Ich kann mich wenigstens nicht davon überzeugen, dass andere Autoren das Verhältniss dieser Cysten zu den Ovarial- und Epoophoron-Cysten klargestellt haben, auch Washington Atlee nicht, der über ein grosses klinisches Material von intraligamentären Cysten verfügte. In Ameschott's Fall handelt es sich um eine grosse intraligamentäre Cyste, auf deren Oberfläche die Tube lang ausgezogen verlief, wie bei den Epoophoron-Cysten wobei sich als Besonderheit in der Cystenwand Ovarialgewebe, bezw. der Rest des plattgedrückten Ovariums fand. Also einerseits Merkmale der Epoophoron-Cysten: Verlauf der Tube und intraligamentäre Entwicklung, andererseits eine Eigenschaft der Ovarial-Kystome: die Reste des Ovariums innerhalb der Cysten-Wand. Ameschott erklärt die Entstehung dieser Cyste richtig aus dem Bühler'schen Grundstrang. Dieser Vorgang ist auch recht leicht verständlich. Ein hierher passendes Vorstadium fand ich in dem Adnex eines wegen grossen Fibromyomes exstirpirten Uterus. Im untersten Theile des Ligaments zwischen den in den Hilus ovarii ziehenden Epoophoron-Strängen lag eine erbsengrosse Cyste und vor ihr, also weiter zwischen die Hilusgefässe vorgeschoben, eine zweite, nicht ganz so grosse Cyste. Es wurde ein Sagittal-Schnitt angelegt, der Ovarium, beide Cysten, das Lig. lat. und die Tube traf. Auf den gefärbten Schnitten zeigt sich schon makroskopisch, dass die zwischen den Hilus-Gefässen liegende Cyste dem Ovarial-Gewebe von der Seite her aufliegt (von einem Hineindrängen kann noch nicht die Rede sein), dass die Cyste das am Hilus ovarii aufhörende Peritonaeum etwas in die Höhe gehoben hat und ebenso einen ganz dünnen Streifen Ovarium-Substanz. Oberhalb dieser Cyste, also neben der zuerst erwähnten, noch im Ligamente selbst liegenden Cyste verlaufen Epoophoron-Canälchen, zum Theil blind aufhörend; eines von ihnen konnte in den Hilus verfolgt werden, wo es zwischen den Gefässen stark geschlängelt verlief, leicht cystisch erweitert, um, unter Abgabe von zahlreichen kleinen Seitensprossen, allmählich blind zu enden in der Nähe der zweiten Cyste. Die kleinere von diesen zwei Cysten nun, die also weiter zwischen die Hilusgefässe vordringt, könnte m. E. bei weiterem Wachsthum eine Cyste gegeben haben, ähnlich

Digitized by Google

der von Ameschott beobachteten. Es lässt sich leicht begreifen, dass sie bei ihrer Entwicklung, wenn auch zuerst innerhalb des Ligaments, in zweiter Linie auch das Ovarium interessirt hätte, dass dieses wohl bei grösserer Cysten-Bildung in die Wand der Cyste einbezogen worden wäre, um sich auf einem geeigneten Durchschnitt als diffuse Verdickung innerhalb der Wand zu kennzeichnen. Das Ligament wäre aber entfaltet worden, naturgemäss wie von einer gewöhnlichen Epoophoron-Cyste, und würde bei weiterem Wachsthum auch die Tube emporgehoben und ausgedehnt haben. Das Schicksal des Ovariums wird aber noch klarer, wenn sich eine Cyste aus einem Theile des Grundstranges oder gar eines Markstranges entwickelt, wenn z. B. eine der von Franqué gezeichneten intraovariellen Cysten in's Ligament wächst. Das Ovarium wird dann aus seinem Innern heraus auseinander getrieben und immer mehr gedehnt, und findet sich dann bei der gross gewordenen Cyste etwa an dem der Tuba entgegengesetzten Pole. Dass diese Cysten sich intraligamentär entwickeln, ist ganz klar. Nach jener Richtung ist ja der geringste Widerstand, und durch die grossen Gefässe und etwaige Epoophoron-Schläuche ist ihnen der Weg vorgezeichnet. Durch die Lage der Tube, des Ovariums und ihre intraligamentäre Entwicklung sind diese Cysten also gekennzeichnet und getrennt von den gewöhnlichen Epoophoron-Cysten sowohl, wie von den intraligamentären Monokystomen des Ovariums. Vielleicht werden sie häufiger erkannt werden, wenn die Gynäkologen ihr Augenmerk auf diese Kategorie richten.

Es wären nun noch einige Worte zu sagen über die Lage der an dem cystischen Processe nicht betheiligten Epoophoron-Schläuche. Im Verlaufe der Beschreibungen und Besprechungen der Fälle wurde auf ihr Verhalten öfters aufmerksam gemacht, auch erwähnt, dass bei kleinen und grossen Cysten sie sich am häufigsten in der hinteren Cystenwand fänden. Bei ganz kleinen und bis gerade erbsengrossen Cysten war dies nicht gerade sehr deutlich. Bei Cysten von Haselnuss-Grösse ab wurden nie mehr Epoophoron-Canäle in der Vorderwand gesehen. Die Wand des Falles XV wurde bis auf je einen fingerbreiten Streifen unmittelbar vor und hinter der Tube in

Digitized by Google

zahlreiche kleine Stücke geschnitten und untersucht. In der Vorderwand, die immer, auch in den anderen grösseren Cysten dünner war, als die hintere, fanden sich nie Epoophoron-Schläuche.

Im Fall XII waren sie auf der Hinterfläche der Cyste makroskopisch sichtbar und wurden mikroskopisch auch als solche richtig erkannt. Diese Thatsache scheint vielleicht darin ihren Grund zu haben, dass, in Folge der Lage des Epoophoron in der Nähe des vorderen Blattes des Lig. lat., Cysten sich mit Vorliebe nach vorn entwickeln[1]) und im Verlauf ihres Wachsthums die anderen Schläuche zuerst seitlich, dann nach hinten verdrängen.

Fig. 8.

Epoophoron-Cyste.
Auf der vorderen Cystenwand verlaufen die Epoophoron-Canäle.
Natürliche Grösse.

Jedoch darf dieser häufige Befund nicht verallgemeinert werden.

In zwei seltenen Fällen fand ich Epoophoron-Schläuche in der vorderen Cystenwand (s. Textfigur 8). In der hinteren Cystenwand und im Ligament waren keine anderen Canäle nachweisbar; in den anderseitigen Adnexen bot das Epoophoron keine Besonderheit. Es handelte sich in beiden Fällen um ältere Frauen (83, 93½), deren Genitalien ausser einer senilen Atrophie keine Besonderheiten boten. Die Cystenwand war recht dünn, aber doch kräftig; einschichtiges, niedriges, cylindrisches Epithel ohne sicher festzustellende Flimmerhaare kleidete die Innenfläche aus, darauf folgte eine ausschliesslich

[1]) Vgl. Tourneux & Rossa.

Digitized by Google

bindegewebige Membrana propria mit ärmlicher Gefäss-Versorgung, dann das gedehnte Gewebe des Lig. lat. als äussere Schicht, welche von der Serosa noch überzogen war. In dieser lockeren Schicht waren typische, wenngleich recht atrophische Epoophoron-Schläuche vorhanden; die Musculatur in ihrer Umgebung war atrophisch und die Gefässversorgung nicht sehr reichlich.

Auch Kossmann fand in der Wand einer intraligamentären Cyste das Epoophoron makroskopisch schon sichtbar. Ob in Vorder- oder Hinterwand gelegen, lässt sich aus seiner Zeichnung nicht ersehen. Die Innenfläche trägt, nach K.'s Fig. 8 zu urtheilen, einschichtiges Epithel, das bald platt, bald cubisch ist. In der Wand, die nicht genauer beschrieben wird, hat K. Musculatur gesehen. Er hält seine Cyste für eine „Nebentubencyste", ohne m. E. davon überzeugen zu können.

Ob diese Cyste vielleicht eine Weiterentwicklung meiner Textfigur 8 ist, entzieht sich meiner Beurtheilung. Das Epoophoron ist in den zwei oben angeführten Fällen durch die wachsende Cyste emporgehoben worden, ohne dass die einzelnen Canäle ihre gegenseitige Lage geändert haben. Das cystisch gewordene Urnieren-Canälchen muss also in der hinteren Hälfte des Ligamentum latum gelegen haben. Bei seinem Wachsthum hat es insbesondere das vordere Blatt des Ligamentum emporgehoben und mit ihm das Epoophoron. Hätte es inmitten der anderen Quer-Canälchen gelegen, also im vorderen Blatt des Ligamentum, so würde es diese aneinandergedrängt haben. Der in Textfig. 8 abgebildete Zustand hätte sich also nicht entwickeln können. Normaler Weise liegt überhaupt das Epoophoron näher dem vorderen Blatt des Ligaments. Dies ist ja bekannt. Vielleicht ist die physiologische Anteversion des Uterus hierbei von Bedeutung. Spencer-Wells giebt allerdings an, die Epooophoron-Cysten meistens in der hinteren Hälfte des Ligaments gesehen zu haben.

Meines Erachtens ist zur Erklärung der Genese intraligamentärer Cysten keine Berechtigung vorhanden, an die Möglichkeit einer cystischen Entwickelung eines Paroophoron-Canälchens zu denken, oder gar eines Glomerulus (Orth, Nagel). Coblenz hatte früher schon von solchen Cysten gesprochen nnd ihren Entwickelungs-Modus schematisch entworfen. Jedoch ist bisher

Digitized by Google

der Beweis von der Existenz von „Paroophoron-Canälen“ zwischen Epoophoron und Uterus überhaupt nicht mit Sicherheit erbracht worden. In dieser Beziehung haben die Nachprüfungen der Waldeyer'schen Angaben andere Resultate ergeben. v. Recklinghausen, der das Schicksal der Urnieren-Reste wohl am eingehendsten bearbeitet hat, konnte ein Paroophoron im Sinne Waldeyer's nie finden. Er nahm jedoch eine pathologische Verlagerung seiner Reste in die Seitenkanten des Uterus an und leitete von ihnen seine Adenomyome und Cystadenome ab. Ricker fand epitheliale Schläuche an der Vorderfläche des Uterus, von denen mehrere frei in die Bauchhöhle ausmündeten. Gleichzeitig waren auch Cysten vorhanden. Er führt Alles auf verlagertes Paroophoron zurück. Aschoff konnte dagegen Reste von Urnieren-Canälchen im Ligamentum infundibulo-pelvicum nachweisen, die er für das Paroophoron anspricht und Bayer kam mit seinen Untersuchungen zu dem ähnlichen Resultate: 1. dass zwischen Epoophoron und Uterus Canäle, die dem Paroophoron zuzuschreiben wären, normaler Weise nicht vorkommen, auch keine Malpighi'sche Körperchen; wenn sich hier in Schnitten Drüsen-Lumina zeigen, so gehören sie dem Wolff'schen Gang an. 2. dass normaliter das Paroophoron zwischen Ovarium und (seitlicher) hinterer Beckenwand zu suchen ist, etwa im Lig. infundibulo pelvicum. Ich hatte keine Gelegenheit, systematische Untersuchungen über diesen Gegenstand anzustellen. Jedenfalls konnte ich zwischen Epoophoron und Uteruskante makroskopisch nie das geringste von Cystenbildung erkennen; auch nicht im Bereiche des Lig. infundibulo-pelvicum, obwohl Cysten in diesem sehr wohl vorkommen können (Pick's Cyste im parietalen Beckenbauchfell gehört vielleicht hierher).

Zum Schlusse soll die Möglichkeit multiloculärer Cysten-Bildung ans dem Epoophoron erwogen werden. Darüber bin ich mit Kossmann einig, dass es in diesem multiloculäre Kystome, wie im Ovarium, nicht giebt. Auch die Ansicht von Coblenz kann nicht für stichhaltig angesehen werden, dass allmählich mehrere Epoophoron-Schläuche cystisch werden können, bis schliesslich das ganze Epoophoron in diesen cystischen Process mit einbezogen wird. Er will „Reste“ dieses Vorganges in gewissen Falten auf der Innenfläche mancher

Digitized by Google

Epoophoron-Cysten erblickt haben und glaubt, dass diese Spuren von früheren Septen sind. Kossmann stimmt ihm hierin nicht bei, sondern erklärt diese Falten für Reste der Schleimhautfalten von Nebentuben. Weiter oben wurde die Unwahrscheinlichkeit dieser Ansicht beleuchtet[1]). Es kommen folgende Zustände in Betracht, welche eine gewisse Multilocularität hervorrufen können:

a) Innerhalb des Lig. lat. sieht man nicht selten mehrere cystische Epoophoron-Canälchen, von verschiedener Grösse. Es könnte vielleicht sein, dass sie sich auch weiter nebeneinander entwickeln; 2 mal konnte ich je 2 erbsengrosse dicht aneinander stehende Epoophoron-Cysten sehen. Kleinere sieht man häufig perlschnurartig hintereinander gereiht (Recklinghausen).

b) In der Wand von mittelgrossen und ganz grossen Epoophoron-Cysten findet man manchmal (mikroskopisch) cystisch erweiterte Epoophoron-Canäle. Warum soll sich nicht der eine oder andere weiter entwickeln können, sodass eine Nebencyste auf der Hauptcyste sässe? Manche Autoren wollen kleine Cysten in der Wand von Epoophoron-Cysten gesehen haben (Fischel, Killian, Ahlfeld). Diese kleinen Cysten brauchen nicht von vornherein auch Epoophoron-Cysten zu sein. Auf der Oberfläche grösserer intraligamentärer Cyste fand ich nehmlich nicht selten Keimepithel-Cysten, zuweilen mehrere gleichzeitig, bis über stecknadelkopfgross. In kleinem Maassstabe kann hier also von einer Multilocularität die Rede sein.

c) Fall X bot einen interessanten, hier zu verwerthenden Befund. Es fand sich eine über haselnussgrosse Epoophoron-Cyste, welche einen Zipfel in die Gegend der hintern Tubenwand sandte (Z, Textfigur 9). Oberhalb dieser Cyste, schon an der untern Hälfte der Vorderfläche der Tube, lag eine zweite, kleinerbsengrosse pralle Cyste, von der grossen völlig getrennt. Die Wände beider waren an der nahesten Stelle nur 1 mm von einander entfernt und boten mikroskopisch absolut denselben Bau. Zwischen den Cysten lagen einige Epoophoron-Canäle, welche mit keiner von beiden in Verbindung standen. Die kleinere Cyste kann eine selbständige Epoophoron-Cyste sein. Möglicherweise ist sie auch ein cystisch erweiterter abge-

[1]) Auch den Fall von Pilliet und Souligoux (Girerd) kann ich nicht stichhaltig finden. Diese Autoren fanden eine intraligamentäre Cyste, die in einen schmalen Canal auslief. Cylindrisches Epithel in der Cyste; kein Epithel in dem Canal nachweisbar. In dessen Wand waren aber Drüsenschläuche. In der Wand der Cyste fand sich Ovarium-Substanz. Ich kann der Ansicht der Autoren nicht beitreten, dass es sich um eine cystische Dilatation des Epoophorons und des Wolff'schen Ganges zugleich handelt. Ueber den Fall von Legueu kann ich mir keine genügende Vorstellung machen.

Digitized by Google

schnürter Zipfel von der grossen Cyste, ähnlich dem nach der Hinterwand der Tuba zu ziehenden Z. Die Möglichkeit einer Verschmelzung beider Cysten halte ich nicht für unwahrscheinlich.

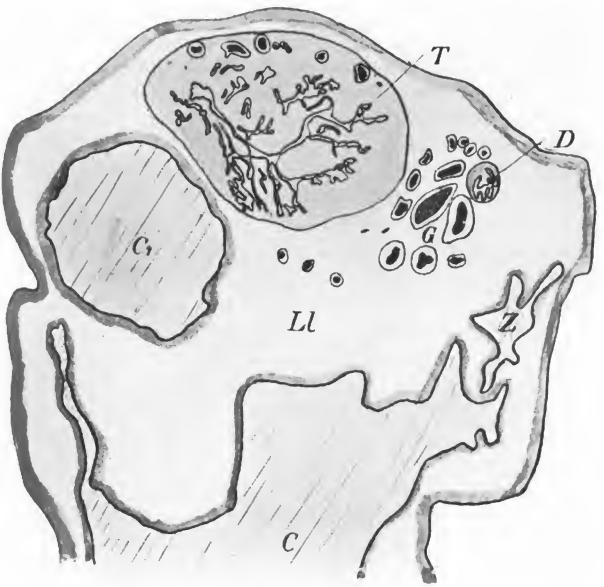

Fig. 9.

C Epoophoron-Cyste. C_1 ebensolche Cyste von C getrennt.
Z Zipfel der Cyste *C* (der Zusammenhang mit der Cyste ist auf anderen Schnitten nachweisbar). *T* Tuben-Lumen, mit ihm im Zusammenhang ein Divertikel, dessen Ende *D* ausserhalb der Tuba selbst und und der Gefäss-Gruppe *G* liegt. *Ll* Ligamentum latum.

Principiell muss jedenfalls die Möglichkeit eines Kystoma multiloculare parovarii anerkannt werden, wenn auch nicht in der Ausdehnung wie im Ovarium. Bis jetzt ist jedoch ein solches noch nicht bekannt, und diesbezügliche Mittheilungen, welche nicht auf mikroskopisch erhärteten Thatsachen fussen, sind sehr vorsichtig aufzunehmen. Hier ist auch ein seltener

Digitized by Google

Befund W. Atlee's zu erwähnen, der in einer intraligamentären Cyste, welche die Merkmale einer solchen des Epoophoron bot, eine 2. Cyste fand, also eine concentrische Anordnung. Hierfür kann ich vielleicht eine Erklärung finden in einem ähnlichen Falle. Auf der Innenfläche einer apfelgrossen Epoophoron-Cyste lag eine haselnussgrosse Cyste. Beide waren mit demselben cubischen einschichtigen Epithel ausgekleidet. Auf der Oberfläche der kleinen Cyste konnte allerdings kein Epithel mehr nachgewiesen werden, da die Fixirung erst längere Zeit nach der Operation stattgefunden hatte. In der Wand der grossen Epoophoroncyste befanden sich aber Epoophoronschläuche zum Theil in der Nähe der kleinen Cyste, von denen einige leicht dilatirt waren. Vielleicht ist die kleine Cyste aus einem Epoophoron-Schlauche entstanden. Ihre Lage würde damit verständlich werden, für die ich sonst keine Erklärung finden könnte.

Nach allen diesen Beobachtungen scheint mir das Wesen der Epoophoroncysten etwas mehr geklärt zu sein. In allen möglichen Entwickelungs-Stadien kamen intraligamentäre Cysten zur Untersuchung, von denen die kleineren den deutlichsten Zusammenhang mit einem Epoophoron-Canale erkennen liessen, während die mittel- und ganzgrossen in so inniger Beziehung zum Epoophoron traten, in ihrem Bau und in ihrer Lage so eindeutige und constante Verhältnisse zeigten, dass sie aus einem Kanal des Epoophoron abgeleitet werden mussten, dass dagegen an eine andere Entstehung nicht gedacht werden durfte. Insbesondere glaube ich den Nachweis erbracht zu haben, dass es intraligamentäre Nebentuben im Sinne Kossmann's nicht giebt, dass es deshalb unrichtig ist von einer „Hydro-Parasalpinx" zu reden. Vielmehr sind alle diesbezüglichen intraligamentären Cysten Abkömmlinge des Epoophoron. Daher ist die grosse Mehrzahl der intraligamentären Cysten der Ala vespertilionis überhaupt auf das Epoophoron zurückzuführen.

Dass es aber in dieser und in ihrer Umgebung noch andere Cysten giebt, soll im Folgenden gezeigt werden.

Digitized by Google

Anhang.

Die Lymphcysten.

In manchen gynäkologischen Abhandlungen ist von „Lymphcysten" des Ligamentum latum die Rede, ohne dass sich irgendwo begründete Thatsachen für diese Benennung finden liessen. Peters z. B. sagt von solchen Cysten, dass sie mit Endothel ausgekleidet wären und warnt vor Verwechslung mit den serösen Cystchen am Ligament. lat. Wahrscheinlich haben manche Autoren von Lymphcysten gesprochen, weil gewisse kleine Cysten des Lig. lat. solchen Lymphcysten aus anderen Körpergegenden, für die eine Abstammung vom Lymphgefäss-System nachgewiesen ist (Mesenterial-, Chylus-Cysten) in ihrem äusseren Verhalten ähnlich waren. Meines Wissens ist bisher nur ein Fall von Lymphcyste des Lig. lat. publicirt worden von Lion (Virch. Arch. 144). In allen seinen Verhältnissen gleicht er den von anderen Autoren untersuchten Fällen, die mit dem Namen Lymphangioma belegt werden. Diese Geschwulstform ist seit Virchow in ihrer Natur erkannt und als simplex, cavernosum und hypertrophicum benannt. Sie kann angeboren oder erworben sein. Erstere Kategorie soll hier bei Seite gelassen, höchstens zum Vergleich herangezogen werden. Ebenso kann ich von einer näheren Besprechung der Chyluscysten absehen.

Im Folgenden sollen vier solche Geschwülste beschrieben und discutirt werden und Lion's erste Beobachtung stützen.

Auf Querschnitten durch das Lig. lat. findet man oft längliche Spalten, welche zwischen dem lockeren Bindegewebe oder den Muskellagern liegen und einen Endothelbelag zeigen. Sie variiren sehr in ihrer Grösse, sind gewöhnlich leer oder mit einer feinen, geronnenen Masse angefüllt, besitzen keine eigene Wand, sondern lehnen sich unmittelbar dem umliegenden Gewebe an oder verlieren sich innerhalb desselben. Es sind Lymphgefässe, wie leicht zu erkennen, und diese gaben in den untersuchten Fällen den Sitz für die besonderen Veränderungen ab.

Fall I zeigt zwischen den Blättern des Ligamentum latum eine platte, etwa doppelt linsengrosse Cyste, 1 cm vom freien Rande der Ala, 1½ cm von der Tube entfernt, also etwa dort, wo man sonst die Endcyste des Wolff'schen Ganges findet. Als solche wurde diese Cyste zuerst auch

Digitized by Google

angesehen, deshalb mit ihrer Umgebung excidirt und in Serienschnitte zerlegt. Mikroskopisch zeigt sich auf den ersten Blick, dass es sich um etwas Anderes handelt. Die Cyste ist mit einschichtigem, ganz plattem Epithel ausgekleidet. Die Zellen sind die gleichen, wie sonst in den umliegenden Lymphgefässen. Eine ganz dünne und schmächtige Wand schliesst die Cyste gegen ihre Umgebung ab und ist ausschliesslich bindegewebig, recht zellenarm, von feinsten Capillaren durchzogen. Die Epoophoron-Schläuche, die z. Th. medial von der Cyste liegen, sind kräftig entwickelt, tragen cubisch-cylindrisches Epithel und sind mit einer kräftigen, musculösen Scheide versehen. Beziehungen zu der Cyste sind nicht vorhanden. Das Ligament ist ziemlich blutreich.

Im II. Fall ist die intraligamentär gelegene Cyste etwa erbsengross, leicht gespannt, auch am peripherischen Ende des Epoophoron gelegen. Eine einfache Lage platten Epithels kleidet das Lumen aus; die Cystenwand ist recht dünn, etwas dünner noch, als im vorigen Fall, bindegewebig, zellenarm. Hier und da in ihr kleine Hämorrhagien neben Capillaren. Geronnener, zum Theil granulirter, zum Theil scholliger Inhalt. Die Epoophoronschläuche liegen in der Nähe der Cyste, sind mit niedrigem, cylindrischem Epithel bekleidet, von einer bald mehr fibrösen, bald mehr musculösen Scheide umgeben; nirgends Beziehungen zur Cyste.

Die III. Cyste ist gleich gross, im peripherischen Theile des Lig. lat. gelegen, aber direct unterhalb der Tube. Unterhalb und etwas medial von ihr liegt das makroskopisch unverändert aussehende Epoophoron. Einschichtiges, recht plattes Epithel kleidet die Cyste aus. Sehr dünne, bindegewebige Wand; geronnener Inhalt, z. Th. mit hyalinen Schollen. Epoophoron ohne Besonderheiten.

Auf den ersten Blick gleichen sich alle drei Cysten vollständig und sind ebenso deutlich von den Epoophoroncysten zu trennen (siehe diese). Wenn auch durchschnittlich auf die Epithelbekleidung von Cysten allein kein zu grosser Werth zu legen ist, in diesem Falle ist sie von maassgebender Bedeutung. Ueberall findet sich dasselbe ganz platte Epithel; es ist dasselbe Verhältniss wie in einer kleinen Cyste im rechten Lig. lat. des Falles IX, 6 von Recklinghausen; auch in dieser war eine von der der Epoophoroncysten verschiedene „einschichtige richtige Endothelbekleidung“ auf einer fibrösen Wand. In manchen nur leicht erweiterten Epoophoronschläuchen, die kaum Cysten zu nennen sind, findet sich zuweilen auch ganz plattes Epithel, aber nur stellenweise und nicht auf mehreren Schnitten hintereinander. Das bekannte kubische oder cylindrische Epithel herrscht jedoch vor, im Gegensatz zu den jetzt zu besprechenden

Digitized by Google

Cysten, und ausserdem contrastirt die Wand der letzteren gegen die der epoophoralen Cysten.

Die Cysten sind allseits abgeschlossen. In ihrer Umgebung finden sich manche mehr oder weniger grosse Spalten — Lymphgefässe — mit dem gleichen platten Epithel ausgekleidet, das aber an günstigen Stellen nicht so sehr platt erscheint wie in den Cysten. Eine Einmündung dieser Spalten in die Cyste lässt sich nirgends feststellen.

Der IV. Fall zeigt einen complicirten Bau, trägt aber zur Sicherung der Diagnose der drei vorhergehenden wesentlich bei.

Es handelt sich um einen kleinwallnussgrossen, cystischen Tumor des rechten Adnexes einer 83jährigen Greisin, der beiderseits von Peritonaeum überzogen ist. Das vordere Blatt des Ligaments ist mehr vorgewölbt, als das hintere. Beim Ablösen desselben präsentirt sich der Tumor als ein Conglomerat von neben und über einanderliegenden Cysten, unter denen 2—3 grössere und mehrere kleinere. Sie haben alle eine äusserst dünne Wand; nur einige scheinen unter einander zu communiciren. Der Tumor liegt zwischen Tube und Ovarium, von beiden unabhängig. Es bestehen zahlreiche Verwachsungen in seiner Umgebung, besonders stark nach dem Ostium abdominale zu und um dieses herum. Das Epoophoron ist nicht sichtbar. Bei schwacher Vergrösserung lassen sich unregelmässige, cystische Hohlräume erkennen, zum Theil für sich abgeschlossen, zum Theil in Communication mit einander. In manchen grösseren sind Reste von Scheidewänden vorhanden. Entweder stossen die Epithellagen der verschiedenen Hohlräume direct an einander oder sie sind getrennt durch dünne, bindegewebige Streifen, in denen Gefässe und zuweilen elastische Fasern und Epoophoron-Schläuche liegen. Letztere finden sich zumeist in der hinteren Hälfte des Ligaments, dessen Bestandtheile, Bindegewebe und glatte Musculatur entschieden stärker entwickelt ist, als normal.

Es lassen sich ohne Schwierigkeit drei Arten von Hohlräumen erkennen:

1. Ganz feine, verschieden lange Spalten, zwischen Bindegewebs- und Muskelzügen, zum Theil leer, zum Theil mit geronnenen Inhaltsmassen, mit einer einfachen Lage platten Epithels ausgekleidet. Mehrere unter ihnen münden in grössere Hohlräume (3) ein.

2. Kleine, rundliche Räume, ausgekleidet mit plattem, mehr oder weniger deutlichem Epithel. Keine Wand ausserdem. Die einzelnen Zellen sind ungleichmässig ausgebildet, manche ganz platt, andere nähern sich einer fast cubischen Form und haben einen grossen, längsgestellten, ovalen Kern. Besonders schön sind sie in manchen isolirt oder neben einander stehenden kleineren Hohlräumen, von denen einige zusammenfliessen. Andere aber münden in

3. grössere Hohlräume, welche unregelmässige Form haben, doch im Grossen und Ganzen oval sind. Einige communiciren mit einander, andere

Digitized by Google

sind für sich abgeschlossen. Alle sind ausgekleidet mit einschichtigem, ganz plattem Epithel, mit langem, dünnem Kern. Eine ganz dünne, zellarme Wand lässt sich an einzelnen Stellen erkennen; im Allgemeinen legt sich das Epithel direct dem umliegenden Gewebe des Ligaments an.

Nach diesem Befund wird die Diagnose Lymphangiom leicht zu stellen sein: Die Längsspalten sind normale Lymphgefässe, die zum Theil in Cysten einmünden. Die kleinen, runden Lumina sind annähernd quer getroffene Lymphgefässe, deren Epithel wohl leicht gereizt ist, ohne aber wesentlich gewuchert zu sein. Wenigstens sind nirgends desquamirte Zellen oder solide Stränge nachzuweisen. Auch diese Gebilde münden in die grösseren Cysten ein und präsentiren sich als multiple, sinusartige Ausstülpungen des Haupt-Lumens, auf allen Uebergängen zu verfolgen. Das Epithel ist principiell überall gleich, in den grossen Cysten jedoch unter dem allgemeinen Inhaltsdruck etwas mehr abgeplattet. Viele von den grösseren Cysten stehen mit einander in breiter Verbindung. Reste von Scheidewänden sind vielfach zu sehen. Eine eigentliche Wand ist nur hier und da vorhanden. Demnach käme diesem Tumor die Bezeichnung Lymphangioma cavernosum (cysticum) zu.

Offenbar gehören alle 4 beschriebenen Fälle zusammen. Die grösseren Cysten des Falles IV zeigen absolut denselben Epithel-Belag wie in Fall I, II und III. Da bei letzteren andere in Betracht kommende Möglichkeiten (Epoophoron-Cysten z. B.) ausgeschlossen, bei ersteren die Abstammung vom Lymphgefäss-System erwiesen ist, so sind die Fälle I, II und III mit Sicherheit auf dieselbe Entstehung zurückzuführen, in Anbetracht ihrer histologischen Uebereinstimmung untereinander und mit 4.

Eine Andeutung darüber, wie die Cysten-Bildung im betreffenden Lymphgefäss-Bezirk eingetreten ist, lässt sich ohne Weiteres nicht geben. Erst eine kurze Betrachtung ähnlicher Fälle kann hierüber einigen Aufschluss bringen. In Lion's Falle handelte es sich um eine grosse, 4800 ccm Flüssigkeit haltende Cyste, die auf ihrer Oberfläche überall von Serosa überzogen war. Leider ist dies ausser dem Titel die einzige Angabe über den intraligamentären Sitz der Cyste, insbesondere ist Nichts über das Verhältniss zu Tube und Ovarium mitgetheilt worden. In der Wand dieser Haupt-Cyste fanden sich mehrere

Digitized by Google

kleinere Neben-Cysten, die mit der grossen in Verbindung standen. Eine einfache Lage platten Epithels bekleidet diese Räume, welche alle von einer deutlichen Wand umgeben sind, die gebildet wird von ziemlich derbem Bindegewebe, in dem elastische Fasern, Fettgewebe und Blutgefässe mit kräftiger Musculatur liegen. Ausserdem noch vielfach Züge glatter Musculatur, auch Rundzellen-Infiltrationen. Ferner stehen mit den Cysten noch Spalten und grössere und kleinere Hohlräume in Verbindung, die das gleiche Epithel tragen, das aber zuweilen mehrschichtig war. (Flachschnitt?) Lion nennt seinen Tumor auch ein Lymphangioma cavernosum cysticum. Die Uebereinstimmung mit dem Falle IV ist gross, im Bau der Wand besteht jedoch eine wesentliche Verschiedenheit. Glatte Musculatur konnte in keinem der mitgetheilten 4 Fälle gefunden werden, soweit es sich natürlich um die Wand der Cysten handelt, nicht um das umliegende Gewebe überhaupt. Es ist nicht unmöglich, dass die Anwesenheit der glatten Musculatur in Lion's Falle folgendermaassen zu erklären wäre: Die intraligamentär entwickelte Cyste hat das Lig. ausgedehnt entsprechend ihrem Wachsthum und, wie bei den grösseren Epoophoron-Cysten, findet sich dann in der Wand der Cyste richtiges Ligament-Gewebe, das eben Musculatur besitzt. Der Beweis scheint also von Lion nicht erbracht, dass es sich um eine eigene Wand handelt, in der glatte Muskelfasern liegen. Ferner wäre es gerade zur Beurtheilung des Aufbaus der Cystenwand interessant gewesen, etwas über das Verhalten der Epoophoron-Schläuche beziehungsweise über deren etwaige Cysten zu erfahren.

Im Princip stimmt diese Geschwulst Lion's mit den vier mitgetheilten Fällen überein. Im Uebrigen auch mit den Beschreibungen und Abbildungen der wichtigeren Arbeiten über Lymphangiome, von denen nur genannt seien diejenigen von Wegner. Tilger, Langhans, Ledderhose, Klebs, Köster und Arnold, von Reichel und Middeldorpf noch speciell zum Vergleich mit den angeborenen Lymphangiomen. Ueberall finden sich hier mit plattem Epithel ausgekleidete Räume, — Lymphgefässe —, die mit grösseren, ebenso beschaffenen in mehr oder weniger deutlicher Verbindung stehen. Eine schöne Abbildung giebt Klebs in seinem Handbuch von einem Lymphangiom der

Digitized by Google

Niere. — Die Diagnose für den Fall IV ist leicht sicher zu stellen aus dieser kurzen Literaturbetrachtung. Von vornherein ist es vielleicht auffallend, dass die drei ersten Fälle Monokystome sind, während Lymphangiome sonst als multiloculäre Geschwülste erscheinen. Aber dass diese 3 Cysten dennoch in dieselbe Kategorie gehören, geht daraus leicht hervor, dass sie 1. völlige Uebereinstimmung in ihrem Bau zeigen mit den einzelnen Cysten des multiloculären Tumors, 2. dass eine andere Genese (Epoophoron, Keimepithel) auszuschliessen ist, da hierfür keine Anhaltspunkte vorliegen. Den Fällen I, II, III kommt also die Bezeichnung Lymphangiektasie und genauer Lymphcyste zu.

Bezüglich der Veranlassung zur Entstehung von cystischen Tumoren aus Lymphgefässen möge nur kurz angeführt werden, dass für Wegner eine Verstopfung eines centralen Gefässes maassgebend ist, in Folge dessen Stauung und secundäre Dilatation und Cysten-Bildung eintritt. Tilger beschuldigt in seinem Falle das Ulcus chronicum ventriculi beziehungsweise die secundäre Narbenbildung, welche Lymphstauung, Endothel-Wucherung in den Lymphgefässen und Cysten-Bildung nach sich zog. Ledderhose sieht die erste Bedingung in den von aussen einwirkenden Gewalten (Trauma), deren Folgezustände Lymphstauung, Endothel-Proliferationen und Dilatation der Lymphgefässe waren. Ribbert hat sich gegen die vielfach vertretene Ansicht gewandt, dass die Lymphstauung überhaupt zu Ektasie oder Cysten-Bildung führe. Er hält es für unmöglich, dass der Stauungsdruck wirklich so stark sein könnte, die Gefässe zu erweitern und das Bindegewebe zu verdrängen. Dagegen glaubt er zu einem befriedigenden Resultate zu gelangen, „wenn man Bindegewebs-Wucherung und Lymphgefäss-Erweiterung von vornherein Hand in Hand gehen lässt.“ Dass eine Versperrung von Gefässen in Lymphangiomen überhaupt nicht vorhanden ist, geht m. E. aus den Befunden von M. B. Schmidt hervor, dem es unter 7 Fällen von Lymphangiomen jedesmal gelang, eine Hypertrophie der glatten Musculatur der Lymphgefässe nachzuweisen. Er sieht sie als eine richtige Arbeits-Hypertrophie an. Diese würde wohl nicht eintreten, wenn die Lymphgefässwände nicht erhöhte Arbeit leisten müssten, um die im Tumor übermässig producirte Lymphe fortzuschaffen.

Digitized by Google

Jedenfalls sind die Ansichten über die Entstehung der Lymphangiome sehr getheilt. Es ist hier nicht die Stelle, auf eine Discussion hierüber einzugehen, umsomehr, da die vier beschriebenen Fälle hierfür wenig Anhaltspuncte bieten. Vielleicht sind bei der Entstehung unserer Cysten regressive Processe im Spiel gewesen, da es sich um alte Frauen handelt, eine senile Atrophie, die gleichzeitig mit einer bestehenden (im 1. Falle) oder vielleicht abgelaufenen Perimetritis auf irgend eine Art Störungen in den Lymphbahnen zur Folge hatte, die zu Cysten-Bildung führten.

Die Tubendivertikel-Cysten.

In seltenen Fällen findet man auf dem Rücken der Tuba in der Gegend der Ampulle eine Cyste, welche, mehr oder weniger prall gespannt, durch ihre kräftige Wand und ihre Lage zur Tube sich als etwas Besonderes kundgiebt und mit etwaigen in der Umgebung befindlichen Keimepithel-Cysten nichts gemein hat. Sie ist stecknadelkopf- bis kirschengross, von der Serosa bedeckt, die von der Tubenwand her direct auf sie übergeht. Sie sitzt der Tube in den meisten Fällen direct auf; (s. Textfigur 10) 2mal war ein kurzer, breiter Stiel vorhanden. Zwei oder mehrere solcher Cysten gleichzeitig an der selben Tube kamen nie vor. In einem Falle war an jeder Tube je eine solche Cyste vorhanden, in gleicher Grösse und gleicher Lage.

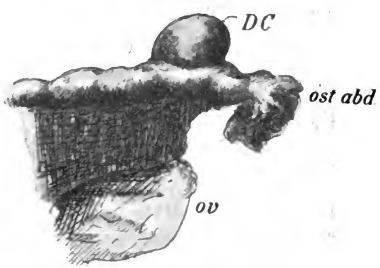

Fig. 10.

R Adnex eines 16jährigen Mädchens. Auf der Tuba sitzt eine Tuben-Divertikel-Cyste *DC*, unweit vom Ost. abd. tubae entfernt. *ov* ovarium. Auf der linken Tuba an symmetrischer Stelle eine gleich grosse Cyste. Natürliche Grösse.

In der Literatur habe ich nur zwei ähnliche Fälle gefunden. Doran bildet eine der Textfigur 10 gleichende Cyste ab, welche in ihrem Bau einer zweiten, unterhalb der Tube, innerhalb des

Digitized by Google

Ligaments gelegenen, etwa gleichgrossen Cyste entspricht. Beide sind mit einschichtigem Endothel ausgekleidet, wie zahlreiche andre in der Umgebung liegende kleine Cystchen. Mit dem Parovarium sollen alle diese Cysten nichts gemein haben, sondern aus dem Bindegewebe des Lig. lat. abstammen. D. spricht sich nicht deutlicher darüber aus. Die kleineren von ihm erwähnten Cysten sind möglicher Weise Keimepithel-Cysten. Den zweiten Fall beschreibt v. Recklinghausen (S. 81 Fall XXV.) Diese Cyste lag in der Tubenwand, 18 mm vom Uterus entfernt, hatte einen Durchmesser von 7 mm, war mit blutig gefärbter Substanz gefüllt und für sich völlig abgeschlossen. Ihr Lumen war mit niedrigem Cylinderepithel ausgekleidet, auf dem sich zahlreiche kolbige Zotten fanden, Schleimhautfalten. Concentrische Schichtung der bindegewebigen Wand, die jedoch auch deutliche musculäre Partien zeigt. v. R. lässt diese Cyste aus einer partiellen Abschnürung des Tuben-Lumens entstehen mitten im Verlauf der Tube.

Solcher Cysten konnte ich mehrere sammeln. Ich glaube nachweisen zu können, dass sie aus abgeschnürten Tubendivertikeln entstehen, also mit dem Namen Tubendivertikel-Cysten zu bezeichnen sind.

Im Falle I handelt es sich um ein nur mikroskopisch deutlich erkennbares Divertikel, das zufällig gefunden wurde (siehe Textfigur 9). Sein blindes Ende D liegt ausserhalb einer Gefässgruppe, $2^1/_2$ mm vom Tuben-Lumen entfernt, und ist mit Flimmer-Epithel ausgekleidet, genau wie die Tuba. Der Zusammenhang mit dem Tuben-Lumen ist mit Leichtigkeit auf den Serienschnitten zu erkennen. Das Lumen des Divertikels ist stark verzweigt und von concentrisch gelagerter glatter Musculatar umgeben.

In einem II. Falle sandte das Tubenlumen in der Gegend der Ampulle ein ansehnliches Divertikel in die untere Tubenwand aus, das schon auf mehreren Schnitten etwas ausserhalb der Muscularis lag. Der Zusammenhang mit dem Tuben-Lumen ist nur auf einigen Schnitten nachweisbar. Der Bau des Divertikels ist dem der Tuba völlig gleich. In dichter Nähe des ersteren ist ein 2 mm langer und breiter Hohlraum, zum Theil schon jenseits der grossen Gefässe gelegen, welche dicht unter der Tubenwand im Ligament verlaufen. An seiner Innenfläche sind Falten, welche dasselbe cylindrische Epithel besitzen, wie die Tuben-Schleimhaut. Ganz nahe liegen Epoophoron-Schläuche, und zwar kommt einer von diesen bis auf weniger als 1 mm an das eigentliche Tubenlumen heran, ohne jedoch schon in der Tubenwand selbst zu liegen, welche an dieser Stelle ausserordentlich dünn ist. Dieses zweite Lumen ist

Digitized by Google

wohl das abgeschnürte Ende eines dem ersten ähnlichen Divertikels, vielleicht ein Zipfel von diesem selbst, der sich cystisch erweitert hat. Beide Divertikel sind von einer Bindegewebs-Zone umgeben, in der Reste glatter Musculatur hier und da nachzuweisen sind. Das Epithel beider Divertikel ist durchweg höher als das der Epoophoron-Schläuche. Dieses 2. cystische Divertikel ist wegen seiner abnormen Lage, also schon im obersten Theile der Mesosalpinx, zum Theil inmitten der Epoophoron-Schläuche, besonderer Beachtung werth.

Mit Ausnahme dieser zwei typischen Fälle fanden sich gelegentlich noch kleine Divertikel des Tubenlumens, welche aber für gewöhnlich die Muscularis nicht überschritten (Taf. IV, Fig. 6). Sie sind noch alle mit dem Tubenlumen in Verbindung. Es handelt sich also um dieselben Gebilde, die Abel und Goebel, vielleicht auch Landau und Rheinstein beschrieben haben.

Fig. 11.
Lateraler Abschnitt der Tuba einer alten Frau. *D* Divertikel des Tuben-Lumens. Medial davon ein kleiner Fimbrien-Anhang. Natürliche Grösse.

Ausserdem giebt es aber noch mit blossem Auge sichtbare Divertikel des Tubenlumens. Sie präsentiren sich als kleine, kegelförmige Anschwellungen der Tuben in der Gegend der Ampulle und zwar immer so, dass die Spitze des Kegels dem Rücken der Tuba aufsitzt (Textfigur 11). An der Basis des Kegels befindet sich manchmal eine kleine Furche (in der Textfigur ziemlich deutlich). Ein Sagittalschnitt zeigt schon mit blossem Auge die Ausbuchtung des Tubenlumens in den Kegel hinein. Die Serosa ist durch das Divertikel mitausgedehnt. Im Bereiche der Spitze dieser ausgebuchteten Stelle ist die Wand der Tuba ausser von der Serosa nur noch von einer dünnen Bindegewebslamelle, ohne Gefässe und ohne glatte Muskulatur gebildet. An den seitlichen Theilen des Kegels ist noch glatte Muskulatur vorhanden, um so reichlicher, je näher der Basis des Kegels. In manchen Fällen ist schon 2—3 mm unterhalb der Spitze des Kegels eine scharf ausgeprägte Einschnürung, also höher als in Textfigur 11 gelegen, sodass das auf der Ampulle der Tuba sitzende Gebilde pilzhutförmig aussieht. So war es in den Fällen III und IV bei äusserer Betrachtung.

Digitized by Google

Die mikroskopische Untersuchung erwies jedoch bei III ein mit dem Tuben-Lumen noch breit communicirendes Divertikel, während bei IV eine dem Tubenrücken aufsitzende Cyste vorlag (Textfigur 12. D.).

Die Wand dieser Cyste ist mit demselben einschichtigen Cylinderepithel ausgekleidet wie das Tuben-Lumen. Nach der Kuppe der Cyste zu wird dies Epithel immer platter und ist am obersten Theil der Cysten-Innenfläche meistens ganz abgefallen. Unterhalb der Epithel-Lage kommt eine zellarme Bindegewebsschicht, an die sich glatte Musculatur anschliesst, an der Cystenkuppe nur ganz wenig, nach der Basis zu immer mehr. Diese Musculatur bildet aber nicht eine eigene Schicht, sondern liegt innerhalb von lockerem Bindegewebe. An der Basis der Cyste ziehen zahlreiche Gefässe und lange Züge glatter Musculatur nach der Cyste zu und verzweigen sich an der Basis und an ihren Wänden entlang. Das Tuben-Lumen zeigt keine Ausbuchtung nach der Cyste zu. Im Princip ist der Bau der Cystenwand dem der Tubenwand gleich.

Ein weiteres Stadium bietet eine Gruppe von 5 Fällen, die alle in der Gegend der Ampulle dem Rücken der Tuba aufsitzende, durchschnittlich erbsengrosse Cysten aufweisen. Sie zeigen fast alle den gleichen Bau; die geringen Abweichungen werden besonders erwähnt werden. Die Serosa geht von der Tuba her gleichmässig auf die Cysten über. Eine besondere Abschnürung an der Basis der Cysten besteht nicht. Die Innenfläche der Cysten ist mit einschichtigem Cylinderepithel bekleidet, zum Theil mit Flimmerhaaren. Unter dieser Epithellage ist eine lockere, mässig zellreiche Bindegewebszone. Vielfach sind recht ausgebildete Schleimhautfalten vorhanden wie im Tubenlumen. Am besten sind sie jedes Mal an der Basis der Cyste erhalten, wo auf mehreren Schnitten manchmal deren 10 und mehr zu zählen sind. Nach der Kuppe der Cyste nehmen sie ab. Allmählich geht die Schleimhaut in eine grösstentheils bindegewebige Schicht über, in der jedoch in wechselnder Ausdehnung glatte Muskulatur liegt. Am kräftigsten auch wieder an der Basis der Cysten, wo die bindegewebige Partie oft ganz in den Hintergrund tritt. Hier treten aus der Tubenwand zahlreiche, zum Theil recht kräftige Gefässe an die Basis der Cyste, wo sie sich vertheilen, um an den Seitenwänden hinaufzuziehen. Auch die glatte Muskulatur kommt in zahlreichen Bündeln aus der Muscularis der Tubenwand. Oft besteht nehmlich ein mehr weniger ausgesprochener Grad von chronischer interstitieller Salpingitis. In diesen Fällen ist

Digitized by Google

die Cystenwand gewöhnlich mit Ausnahme der Basis bindegewebig. Es finden sich aber auch Cysten auf dem Rücken der Tuba, ohne dass irgend eine Entzündung nachzuweisen wäre. In drei Fällen unter den 5 dieser Gruppe bestand eine deutliche Ausbuchtung des Tubenlumens nach der Cyste zu.

Je grösser die Cysten werden, um so mehr verschwindet die glatte Muskulatur in ihrer Wand, um dem Bindegewebe Platz zu machen. So im Falle X.

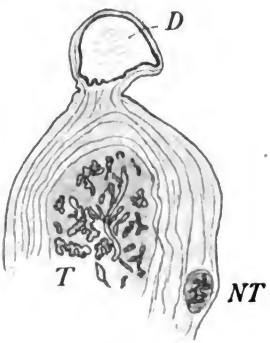

Fig. 12.
Auf dem Rücken der Tuba *T* sitzt die Divertikel-Cyste *D*. In der Tubenwand eine richtige Nebentube *NT*. Vergrösserung 8 fach.

Auf dem Rücken der Tube, in der Gegend der Ampulle, sitzt eine prall gespannte Cyste. Das Ost. abd. tubae kommt unter der Basis der Cyste zum Vorschein. Von ihm aus zieht ein Fimbrien-Streifen auf die Unterfläche der Cyste hin bis an deren peripherischen Pol. Die Tuba ist leicht für die Sonde passirbar. Die Cyste ist elliptisch 25 : 20 mm; ihre Wand ist recht derb, misst an der Basis $1^1/_2-2$ mm, an der Kuppe $^1/_2-^1/_3$ mm. Die ganze Tuba ist stark verdickt, 15 mm im Durchmesser und mehr. Starke chronische interstitielle Salpingitis, zugleich noch acute. Die Innenwand der Cyste ist ganz glatt; keine Ausbuchtung nach dem Tuben-Lumen zu. Sie ist ausgekleidet von einschichtigem Epithel, dass nur stellenweise noch cubisch ist, sonst platt, endothelartig, vielfach überhaupt abgefallen. Darunter eine zum Theil fibröse Bindegewebsschicht, die recht ausgiebig entwickelt den grössten Bestandtheil der Cystenwand bildet. Die Bindegewebszüge sind manchmal deutlich concentrisch ausgeordnet. Muskelzüge sind nicht mit Sicherheit nachzuweisen. Es lösen sich wohl einige aus der Wand der Tube ab in der Richtung nach der Cyste, ohne aber wesentlich über deren Basis hinauszukommen. Wenige Gefässe, aus der Tubenwand kommend, strotzend mit Blut gefüllt. Peritonitische Auflagerungen an einigen Stellen auf der Aussenseite der Cyste. Hier und da finden sich innerhalb der Cystenwand einige Rundzellen-Haufen. Keine Falten an der Innenfläche der Cyste mikroskopisch sichtbar. — Offenbar steht die Cyste mit unter dem Einfluss der krankhaften Veränderungen, welche die Tube getroffen haben.

Der letzte (XI.) Fall weist eine kirschengrosse, schlaffe Cyste auf dem Rücken der Tube auf, die vom Ost. abd. noch etwa $1^1/_2$ cm entfernt ist. Die Cyste sitzt der Tube nicht unmittelbar auf, sondern ist durch einen niedrigen, breiten, kräftigen Stiel mit ihr fest verbunden, in dem kräftige Gefässe durchschimmern. Der Stiel entwickelt sich allmählich aus

Digitized by Google

der Tubenwand heraus. Gefässe und glatte Musculatur lösen sich aus der Tubenwand ab und laufen nach dem Stiele zu, verlaufen in ihm neben einander, von lockerem Gewebe umgeben, und vertheilen sich an der Basis der Cyste. In der Wand der Cyste selbst ist die glatte Musculatur sehr ungleich entwickelt, bald recht kräftig, bald nur in einzelnen zerstreuten Zügen sichtbar, einmal nahe der Epithel-Lage, ein anderes Mal mehr nach der Serosa zu. Lockeres Bindegewebe bildet den übrigen Bestandtheil der Cystenwand. Grossartiger Gefäss- und Blutreichthum. Die Cysten-Innenfläche trägt eine einfache Lage cubischen Epithels, das besonders nach der Cystenkuppe zu sehr abgeplattet ist, endothelartig. Zahlreiche Falten an der Cysten-Innenfläche mit schönem, cubischem Epithel bedeckt, wie im Tuben-Lumen.

In der Tubenwand sind Rundzellen-Haufen zwischen Muskelbündeln vorhanden, ebenso im Stiel der Cyste und in der Wand der letzteren. Cyste und Stiel sind von Serosa überzogen. Eine Ausbuchtung des Tuben-Lumens nach der Cyste zu ist nicht festzustellen.

Allen diesen Cysten spreche ich eine gemeinsame Entstehung aus Tubendivertikeln zu und halte letztere alle für angeboren. Ich kann mir nicht vorstellen, dass innerhalb des einmal gebildeten Tuben-Lumens im extra-uterinen Leben eine divertikelartige Ausbuchtung entstehen kann: jede treibende Kraft fehlt, um diese hervorzurufen. Dagegen kann die Loslösung eines Divertikels aus der Verbindung mit dem Cysten-Lumen während des intra- und extra-uterinen Lebens erfolgen. Ebenso kann aus einem so abgeschnürten Hohlraum in beiden Lebensperioden eine Cyste entstehen.

Tuben-Divertikel konnte ich nicht selten bei Neugeborenen beobachten. Am häufigsten lagen sie in der Gegend der Ampulle, wo sie eine ähnliche Vorstülpung darstellen, wie die in Taf. IV, Fig. 10 abgebildete. In 2 Fällen fand ich auch bei Neugeborenen innerhalb der dünnen Tubenwand, etwa 1 cm vom Ostium abdominale entfernt, je ein kleines längliches Lumen, dessen Epithel dem des Tuben-Lumens genau entsprach und das in dem einen Falle auch Schleimhaut-Falten bildete. In einem dritten Falle war an der Unterfläche der Tuba, etwa in derselben Entfernung vom Ostium abd., ein 2 mm langer Anhang, dessen längliches Lumen auf weniger als $\frac{1}{2}$ mm an das Tubenlumen herankam und sonst genau dasselbe Epithel trug. Dass sich aus solchen Lumina schon intra-uterin cystische Erweiterungen bilden können, scheint mir sehr wahrscheinlich.

Digitized by Google

Auf solche angeborenen Hohlräume lassen sich wohl manche in oder auf der Tubenwand beschriebene Cysten zurückführen, in solchen Fällen, in denen keine Entzündung der Tuba besteht. Wenn eine solche vorhanden ist, dann besteht die Annahme zu Recht, dass durch das wuchernde Bindegewebe ein (wie in I u. II) bestehendes Tuben-Divertikel abgeschnürt werden kann, aus dem nachträglich eine Cyste entstehen kann. Man hat auch bei den meisten der in Rede stehenden Cysten den Eindruck, dass sie sich aus der Tubenwand heraus entwickelt haben. An der Basis der Cyste ist die Tubenwand mit emporgehoben und das Gewebe der Cystenwand ist schliesslich nichts Anderes, als das der Tubenwand im kleinen.

Sicher haben wir es in in allen diesen Fällen mit Missbidungen zu thun, welche in eine frühe Entwickelungs-Periode hinaufreichen. Einer unserer Fälle spricht sehr für diese Annahme. Beide Tuben zeigten genau an derselben Stelle (Textfigur 10) in der Ampullen-Gegend auf dem Rücken der Tuba je eine gleichgrosse pralle Cyste, deren Bau dem Lumen und der Wand der Tuba in den Hauptzügen glich. Diese symmetrische Lage der Cyste findet nicht leicht eine andere Erklärung. Die Patientin, von der die Präparate stammen, war ein 16jähriges Mädchen, das in Folge einer inneren Darm-Einklemmung gestorben war und dessen virginelle Genitalien keine Spur von Entzündung aufwiesen.

Ob beim Vorhandensein von Tuben-Divertikeln oder der aus ihnen entstandenen Cysten sonstige Zeichen von Missbildungen (Infantilismus im Sinne von W. A. Freund) bestanden, weiss ich nicht anzugeben, wohl aus dem Grunde, weil sie in einer grossen Anzahl der Fälle in Folge der bestehenden Entzündung nicht mehr nachzuweisen waren.

Es ist auffallend, dass die Mehrzahl unserer Cysten sich in der Gegend der Ampulle befanden. In der That kann man nicht selten eine diffuse Ausbuchtung des Tuben-Lumens in dieser Gegend nachzuweisen; so grossartig sah ich dies in einem Falle, dass die Tuba an dieser Stelle ganz dem Bilde der Textfigur 10 glich. Einmal sass eine kirschkerngrosse Cyste in der Mitte der Tuba und in v. Recklinghausen's Falle war die Cyste nahe dem Uterus gelegen. Manche von diesen Cysten ziehen im Laufe

Digitized by Google

ihrer Weiterentwickelung die in ihre Wand übergehenden Bestandtheile der Tubenwand aus und bilden so allmählich einen dünnen Stiel. Dieser kann in seltenen Fällen ziemlich lang werden, sodass man von einem cystischen Anhang reden kann. Ich konnte einen solchen Fall beobachten: Aus der Tubenwand strahlten zahlreiche Bindegewebs- und Muskelbündel mit Gefässen in den Stiel aus, dessen Bestandtheile sie in seiner ganzen Länge bildeten und aus dem heraus sie auf die Cyste übergingen. Was mich aber bestimmte, an die Entstehung der Cyste aus einem abgeschnürten Tuben-Divertikel zu denken, war die Anwesenheit von deutlichen Schleimhaut-Falten an der Cysten-Innenfläche, welche von einem einschichtigen, cylindrischen (Flimmer-)Epithel überzogen waren. Stiel und Cyste waren von Serosa bedeckt, der Bau der Cyste im Grunde dem der Tuba also gleich.

Die Entstehung von Tuben-Divertikeln lässt sich an der Hand der Entwickelungsgeschichte ohne grosse Schwierigkeit erklären. Wenn die auf der Oberfläche der Urniere sich einstülpende Coelomepithel-Rinne sich nicht gleichmässig zu einem Gange (dem Müller'schen) abschliesst, kommt es zu einer abnormen Communication dieses Rohres mit der Bauchhöhle. Wenn sich diese Communication innerhalb des weiteren Wachsthums auch ausdehnt und mit der Tuba weiterentwickelt, dann haben wir das Bild einer richtigen Nebentube, zu deren Begriff die Verbindung ihres eigenen Lumens mit dem der Tuba verlangt werden muss, wenn es sich nicht um eine Doppelbildung handelt wie bei Pèan und Pick oder aber um ganz kleine „Nebentuben", innerhalb der Tubenwand, wie in Textfigur 12 abgebildet (NT). Dieses Gebilde zeigt im Princip denselben Bau, wie die Tuba selbst. Verzögert sich nun der Abschluss des Rohres, so wird er nicht mehr in der Gleichmässigkeit erfolgen, wie im sonstigen Verlauf der Tuba, und es bleibt dann eine Ausbuchtung dieses Lumens bestehen. Dass das Rohr sich ungleichmässig abschliessen kann, beweist die Beobachtung Waldeyer's, der „nach bereits vollständiger Abschnürung noch einmal auf ein Einstülpungs-Stadium traf". Damit sind die überzähligen Ostien erklärt und als eine Modification dieser die Tuben-Divertikel. In demselben Sinne kann man sich auch die Bildung eines Hohlraumes in der Wand des Müller'schen Ganges denken,

Digitized by Google

wenn die Rinnenbildung und Abschnürung zum Rohr ungleichmässig vor sich geht. Vielleicht ist ein Resultat hiervon folgender Befund: Unterhalb der Tuba, innerhalb der Gefässe, im obersten Theil der Mesosalpinx liegt ein lateral- und centralwärts abgeschlossenes Hohlgebilde, dessen Lumen zahlreiche, dem Tubenlumen ähnliche Schleimhaut-Falten aufweist, die mit cylindrischem Epithel bedeckt sind. An die Schleimhaut-Schicht schliesst sich eine mässig entwickelte Ringmusculatur an. Die Gesammtlänge des Hohlraums beträgt etwa 0,2 mm; er ist auf allen Schnitten der Serie deutlichst vom Tuben-Lumen getrennt. Vielleicht darf man hier von einer Nebentube sprechen, weil jedenfalls diese Missbildung auf die Zeit der Anlage des Müller'schen Ganges zurückreicht, mag sie nun entstanden sein aus einer kleinen, vor dem Müller'schen Gang bestehenden Coelomepithel-Einstülpung oder in Folge einer unregelmässigen Bildung des Ganges selbst. Das Vorkommen von abgeschnürten Hohlräumen innerhalb der Tubenwand wird auch durch die Beobachtungen von Amann verständlich, der ganz feine Spalträume in der Wand des Müller'schen Ganges sah, welche eine Verbindung vermittelten zwischen dem Gang und der Bauchhöhle. Solche Spalträume können sich vielleicht abschliessen und auf sie wären möglicherweise die Lumina zurückzuführen, die ich bei 3 Neugeborenen in der Tubenwand beobachtete (s. o.). Endlich kann man noch an accessorische Coelomepithel-Einstülpungen denken, die kurz nach der Bildung des Müller'schen Ganges in dessen unmittelbarster Nähe stattgefunden und sich nachträglich abgeschlossen hätten. Sie müssen früh entstanden sein, um noch in die Tubenwand eingeschlossen zu werden. Aus solchen Gebilden könnten allerdings auch Cysten werden, welche den als Tuben-Divertikelcysten diagnosticirten völlig gleichen. In diesem Falle wäre eine Unterscheidung nicht möglich. Jedenfalls sind auf überzählige Coelomepithel-Einstülpungen die richtigen Nebentuben von Péan und Pick (Nagel bei einem Embryo) zurückzuführen, welche derart entwickelt waren, dass sie der normalen Tuba nahe bezw. gleichkamen. In dieselbe Kategorie rechne ich die in Textfigur 12 abgebildete Nebentube (NT) und höchstwahrscheinlich das oben erwähnte Hohlgebilde. Nur solche Coelomepithel-Einstülpungen können als die

Digitized by Google

Anlagen von späteren Nebentuben angesprochen werden, welche etwa gleichzeitig mit dem Müller'schen Gang angelegt worden sind und in unmittelbarer Nähe desselben, sodass sie später entweder durch ihre Communication mit dem Haupttuben-Lumen oder durch ihr makro- und mikroskopisches Verhalten ihre Herkunft anzeigen.

Nach diesen Betrachtungen bietet die Annahme die meiste Befriedigung, dass in der Tubenwand liegende, abgeschlossene oder mit dem Tuben-Lumen noch in Verbindung stehende Divertikel mit grosser Wahrscheinlichkeit auf Unregelmässigkeiten in der Bildung des Müller'schen Ganges zurückzuführen sind. Dass aus solchen Divertikeln gewisse auf dem Rücken der Tuba gelegene Cysten entstehen können, glaube ich aus meinen Untersuchungen mit Sicherheit folgern zu dürfen.

Eine ganz besondere Beachtung möchte ich den zu Anfang beschriebenen Ausbuchtungen des Tuben-Lumens in der Gegend der Ampulle schenken und ihre Bedeutung für den Fall der Entstehung einer Tubar-Gravidität an dieser Stelle hervorheben. Die Tubenwand ist im Bereich der Ausbuchtung schmächtig, auf der Kuppe des Divertikels ausserordentlich dünn. Die Schleimhaut-Falten sind stärker ausgezogen und dünner, die Muscularis relativ atrophisch: kurz die ungünstigsten Verhältnisse zur Ansiedlung eines Eies. Mit dem Wachsthum des Eies wird die Ausdehung der Tubenwand nicht gleichen Schritt halten können und in Folge dessen ihre Ruptur nach kurzer Zeit erfolgen.

(Schluss folgt.)

Digitized by Google

V.

Beitrag zur Pathologie des primären und secundären Gallengangs-Carcinoms.

(Aus dem Pathologischen Institut der Kgl. Universität Breslau.)

Von

Dr. Felix Miodowski,

Assistenten des Instituts.

(Mit 1 Textfigur und IV Tabellen.)

Trotz der grösseren Aufmerksamkeit, welche neuerdings von Seiten der Pathologen und Kliniker[1]) den primären Carcinomen der grossen Gallengänge entgegengebracht wird, ist die Zahl der diesbezüglichen genaueren Mittheilungen immer noch eine sehr beschränkte. Während A. Schulze in seiner Dissertation (Leipzig 1900) 18 Fälle von primärem Hepaticus-Carcinom zusammenstellen konnte, so dürfte zusammen mit den hier folgenden 4 Fällen das 4. Dutzend der primären Choledochus-Carcinome noch nicht vollzählig werden. Die folgenden Mittheilungen scheinen nun um so mehr berechtigt, als jeder der 4 Fälle ein individuelles Gepräge trägt, von dem jedes Mal in der epikritischen Besprechung die Rede sein wird, während die allgemeinen Gesichtspunkte im Zusammenhang mit den Fällen der Literatur erörtert werden sollen (A). — Ein ganz besonderes Interesse scheint mir ein Fall von secundärem Gallengangs-Carcinom zu haben, dessen Besprechung den Schluss der Arbeit bilden soll (B).

A.

1. Ewald Klinner, Schuhmacher, 47 Jahre, am 9. August 1901 auf die med. Klinik aufgenommen.

Auszug aus der Krankengeschichte.

Anamnese: Das Leiden datirt seit 8 Wochen, Quetschen im Unterleib, Uebelkeit, Erbrechen; hochgradige Gelbsucht seit Beginn. Angeblich 52 Pfund Körpergewicht-Verlust.

Status präsens 9. August. Trotz reducirten Ernährungszustandes ist das Fettpolster, besonders am Abdomen, noch sehr ansehnlich. Hoch-

[1]) Im Augenblick ist eine Arbeit von Kraus über die Tumoren der Leber und Gallenwege im Erscheinen begriffen (Die deutsche Klinik im Beginne des 20. Jahrh. V. Bd.).

Digitized by Google

gradige Schwäche, Haut und Skleren dunkel icterisch. Abdomen nicht aufgetrieben. Leber den Rippenbogen nach unten um 3—4 Querfinger überschreitend, deutlich palpabel; unterer Leberrand abgerundet. In der Mitte zwischen rechtem und linkem Leberlappen wölbt sich ein deutlich palpapler, hühnereigrosser, prall elastischer Körper hervor, derselbe ist als Gallenblase anzusprechen. Ausserdem fühlt man etwas links von der Leber in Nabelhöhe einen höckerigen, ziemlich festen, tumorartigen Widerstand.

Milzdämpfung deutlich, aber nicht vergrössert. — Urin: ohne E, ohne Z; stark gallenfarbstoffhaltig. Urobilin +. Stuhl angehalten.

10. August. In der Nacht Erbrechen, im Erbrochenen Gallenfarbstoff.

11. August. In der Nacht Convulsionen. Tonische Starre in den Gelenken. Exitus.

Die Temperatur hielt sich zwischen 37,2 und 37,4. Puls zwischen 80 und 100.

Diagnose: Cholämie. Carcinom der Gallenwege?

Auszug aus dem Sections-Protocoll: H. B. No. 155, secirt 11. August 1901.

Carcinom des untersten Abschnittes des Ductus choledochus: vorschreitend in das Pankreas. — Verhärtung des Pankreas, zugleich mit kleinen Bezirken von Fettnekrose.

Erweiterung der Gallenblase und Gallengänge.

Einzelne Carcinom-Metastasen in der Leber.

Cyanose der Milz.

Parenchymatöse Nephritis.

Chronischer Darmkatarrh.

Adhäsive Pleuritis rechterseits. Lungen-Emphysem.

Allgemeiner Icterus.

Krankheit: Carcinom des Ductus choledochus.

Todesursache: Cholämie.

Leber stark vergrössert, Parenchym grassgrün, Gallenwege stark erweitert, an verschiedenen Stellen erbsen- bis kirschkerngrosse Knoten von grauweisser Farbe eingesprengt.

Choledochus von der Papilla duodenalis nicht zu sondiren; von oben her trifft man nicht sehr weit über der Austrittsstelle in's Duodenum auf ein Hinderniss, welches durch weissgraue, derbe, den Gang vollends verlegende Tumor-Massen bedingt ist. Es gelingt erst nach mehrfachem Hin- und Herschieben eine ganz feine Sonde mit leichtem Druck in der Längsachse des Ganges zwischen den Massen hindurchzuschieben. Der Sondenknopf, nachdem er einen Weg von 3 cm gemacht, erscheint dann in der Papilla duodenalis. Auf die Sonde wird nun eingeschnitten und so der unterste Theil des Choledochus aufgedeckt. Seine Wand ist hier schwielig verdickt und mit den bereits beschriebenen, zum Theil bröckligen, zum Theil derberen, fest aufsitzenden Massen bedeckt. Die normale

Digitized by Google

Schleimhaut setzt am oberen Ende der Stenose scharf ab. Das Pankreas im Ganzen derb, mit vielfachen kleinen Bezirken von Fettnekrose. Der Kopf lehnt sich unmittelbar an den Choledochus, speciell an die stenosirte, untere Partie an; hier ist das Pankreas-Gewebe besonders derb.

Gallenblase und Gallenwege stark dilatirt.

Mikroskopischer Befund. I. Schnitt quer zur Längsachse des Choledochus a) 1 cm b) 1½ cm vor der Einmündung in's Duodenum, senkrecht auf die Oberfläche geführt. Im Präparat erscheint neben dem Choledochus-Querschnitt das umgebende Pankreas-Gewebe.

Die circuläre Anordnung der den Gang zusammensetzenden Elemente: faseriges Bindegewebe und spärliche Muskelfasern, ist nur im oberen Umfang des Querschnitts etwa für ein Viertel der Peripherie deutlich zu erkennen, im Uebrigen sind die Elemente auseinandergezerrt und zu Grunde gegangen unter der Entwickelung des Tumorgewebes, welches seinerseits vom unteren Umfange des Choledochus fast mit Verwischung jeglicher Grenze in's umgebende Pankreas-Gewebe überleitet. Von einer continuirlichen Epithel-Auskleidung der inneren Oberfläche ist keine Rede mehr; hier und da bedeckt eine Reihe von Cylinder-Zellen die in das Lumen hineinragenden papillären Excrescenzen, die in weitem Umfange nekrotisch sind, an der Basis aber deutlich von Tumor infiltrirt sind.

Das Tumorgewebe selber erscheint in etwas verschiedener Anordnung, soweit man es in der Choledochus-Wand trifft, und dort, wo es sich ausserhalb derselben im umgebenden Fett- und Pankreasgewebe befindet. — Zwischen den Wandschichten sind die Tumorzellen in kurzen Reihen oder schmalen Schläuchen mit zweireihigem Zell-Inhalt angeordnet. Die Zellen selbst besitzen einen grossen, chromatinreichen (tiefhämatoxylin-gefärbten) vielgestaltigen Kern mit einem nur schmalen Protoplasma-Saum. Begleitende zellige Infiltration in der Wand ist sehr spärlich. — Durch viele Schnitte hindurch lässt sich in der Wand eine kleine Vene verfolgen, die mit grossen Tumorzellen erfüllt ist, während die zugehörige Arterie durch Intima-Verdickung fast völlig obliterirt erscheint. — Im umgebenden Fettgewebe und auch zwischen den Läppchen des Pankreas trifft man einen gross-alveolären Bau mit vielfacher Imitation von Drüsen. Es finden sich hier ziemlich grosse, runde oder leicht unregelmässig gestaltete Hohlräume, meistens mit plattem Epithel ausgekleidet. Indem die gegenüberliegenden Wände durch mannigfache Epithel-Leisten und -Balken mit einander verbunden sind, wird der grössere Hohlraum vielfach in ein System kleinerer verwandelt. Den Inhalt der Räume bilden abgestossene Epithelien und deren Trümmer. Neben diesen alveolären Formen wird, namentlich wo das Stroma-Gewebe derber und straffer wird, schmale tubuläre Anordnung auch hier nicht vermisst. Die Tumor-Infiltration des Pankreas lässt sich wenig mehr als auf eine 1 cm lange Strecke verfolgen und nimmt, je mehr wir uns vom Choledochus entfernen, sichtlich an Massigkeit ab.

II. Das Pankreas-Gewebe wird nicht bloss, so weit es in den erst geschilderten Schnitten zur Ansicht kommt, untersucht, sondern auch

Digitized by Google

des Weiteren im vorderen, mittleren und hinteren Drittel und schliesslich im Schwanztheil untersucht; es befindet sich im Zustande chronischer Induration, deren Grad an allen Stellen nicht ganz der gleiche ist. Im Allgemeinen handelt es sich um eine unzweideutige Bindegewebs-Vermehrung, die sich sowohl zwischen den einzelnen Läppchen, als auch innerhalb derselben, die Acini auseinanderrückend, entwickelt hat. Wo die Proliferation noch jüngeren Datums ist, sieht man einzelne Läppchen von einem deutlichen Wall von Enzündungszellen umgeben. Die Form der einzelnen Acini ist unter dem Einfluss der Bindegewebs-Vermehrung so verändert, das selten nur regelmässige runde Formen anzutreffen sind, dagegen mehr oder weniger langgestreckte, schlauchartige Gebilde an ihre Stelle getreten sind. Dabei sind die einzelnen Zellen fast ganz ihres Protoplasmas verlustig gegangen; die runden, gleichgrossen Kerne scheinen nahe aneinandergerückt, in unregelmässige Häufchen oder oft in zweireihigen Ketten nebeneinander gelagert; in letzterem Falle erinnert das Bild an das junger, proliferirender Gallengänge. Grössere Epithel-Complexe sind durch Zusammenfassung und bindegewebige Einschliessung mehrerer Acini entstanden. — An den Stellen nun, wo Carcinom-Tubuli an die schlauchartig ausgezogenen Pankreas-Acini herantreten, kann wohl auf den ersten Blick ein Auseinanderhalten schwierig sein; bei genauerer Prüfung indessen sind die viel grössere, unregelmässig gelappte Kerne zeigenden Carcinom-Tubuli von den, kleinere, absolut regelmässige, runde Kerne aufweisenden Pankreas-Zellnestern gut zu unterscheiden. Ein merklicher Schwund von Drüsengewebe unter dem andrängenden Tumor ist nicht zu constatiren.

III. Leberzellen, neben spärlicher Verfettung stark mit Gallenfarbstoff beladen; die Gallencapillaren zeigen vielfach cylindrische Ausgüsse mit Gallenfarbstoff. Das interacinöse Gewebe verbreitert, ziemlich kernreich, mit spärlichen Gefässen und einer Gallengangs-Wucherung mittleren Grades. Auch zwischen den Leberzellbalken reichliche Kernvermehrung.

IV. Eine in den Schnitten der Gruppe I erscheinende kleine Lymphdrüse, in unmittelbarer Nähe des Choledochus ist ganz tumorinfiltrirt.

V. Gallenblasenwand normal.

Epikrise. Das duodenale Ende des Choledochus ist der Sitz einer carcinomatösen Neubildung, die einerseits seine Wand reichlich infiltrirt, andererseits durch Proliferation nach der freien Innenfläche hin das Lumen soweit verlegt, dass eine Sondirung überhaupt nicht mehr möglich ist.

Offenbar secundär, per continuitatem ist das umgebende Pankreas betheiligt, indem das Tumor-Gewebe eine kleine Strecke weit in sein Gewebe hinein zu verfolgen ist, mit der grösseren Entfernung deutlich an Massigkeit abnehmend. Die

Digitized by Google

Infiltration ist ja im Ganzen so wenig umfangreich, dass sie erst mikroskopisch recht zu beurtheilen ist. Das histologische Bild ist theils tubulär, theils alveolär-cystisch, Drüsen imitirend, eine Form, die man wohl gemeinhin als Adenocarcinom bezeichnet. Wenn die schmal-tubuläre Anordnung des Tumor-Gewebes gerade zwischen den Elementen der Choledochus-Wand vorwiegt, so erklärt sich das aus der Straffheit des Stroma-Gewebes, das eine breitere Entfaltung erschwerte, während im umgebenden Gewebe bei geringerem Widerstande der Stroma-Elemente der gross-alveoläre Bau eher zu Stande kommen konnte. — Bei der schon vorgeschrittenen Entwickelung ist der Entscheid, ob der Tumor sich aus dem Oberflächen-Epithel oder den Drüsen der Choledochus-Wand entwickelt habe, kaum mehr zu führen, zumal letztere nicht einmal in Resten in der Wand mehr nachweisbar sind.

Bei den nahen topographischen Beziehungen zwischen Choledochus und Pankreas, — läuft doch ersterer über oder bisweilen sogar durch das Parenchym des Kopfes der Drüse hindurch, — ist es nur natürlich, dass bei irgend welchen Affectionen des einen Organs das andere in Mitleidenschaft gezogen wird. Das nun bei primärem Pankreas-Carcinom die duodenale Partie des Choledochus von den Tumormassen mit infiltrirt wird, ist ja eine ebenso häufige, wie klinisch wichtig Complication, für die ich Beispiele aus der Literatur garnicht anzuführen nöthig habe. Das gegenseitige Verhältniss scheint ungewöhnlicher zu sein, wenigstens liegen in der Literatur nur zwei derartige Mittheilungen vor; einmal von W. E. Hughes[1]), ferner von Heynen[2]). Bei Ersterem scheint die Infiltration des Pankreas so unbedeutend gewesen zu sein, dass sie überhaupt erst bei der mikroskopischen Untersuchung zur Kenntniss gelangte, (genauere histologische Angaben fehlen). Im 2. Falle ist die Tumor-Entwicklung schon so gewaltig, dass es beinahe unmöglich erscheint, den Ausgangspunkt der Tumor-Entwickelung überhaupt zu eruiren. Es handelte sich um eine Geschwulst, die den Choledochus umfasst, auf die verdickte Wand des Cysticus

[1]) Proc. of the Pathol. Soc. of Philadelphia 1898. Vol. I., No. 5, Seite 145.

[2]) Diss., Kiel 1898.

Digitized by Google

in dem unteren Theile desselben übergreift, ferner auf die Wand des Duodenums und des Pankreas. Dabei erscheint das gesammte Pankreas von Caput bis Cauda infiltrirt. Durch den wenig detaillirten histologischen Befund glaubt der Autor seine Anschauung stützen zu können. — Der von mir beschriebene Fall liegt insofern günstig, als es sich noch um ein frühes Stadium der Grenz-Ueberschreitung handelt. Von dem vollkommen tumordurchsetzten Choledochus-Ende geht eine sehr beschränkte, an Massigkeit sich bald erschöpfende Infiltration in das Gewebe des Pankreas-Kopfes hinein, das seinerseits chronisch indurirt ist, aber sich zweifellos frei erweist von einer primären Tumor-Entwickelung.

2. Robert Olbrich, 53 Jahre, Photograph; am 3. Juni 1901 in die chirurgische Abtheilung des Allerheiligen Hospitals aufgenommen.

Auszug aus der Krankengeschichte.

Anamnese: Pat. war vor ungefähr zwei Wochen mit Leibschmerzen erkrankt, seit 3 Wochen bereits Gelbsucht. Schon früher hat er nach seiner Angabe ähnliche Kolikanfälle gehabt, die ärztlicherseits auf Steine zurückgeführt wurden, das letzte Mal vor 6 Jahren. Kot öfter von weisslicher Farbe.

Status praesens. 3. Juni 1901. Temperatur 39,1. Puls regelmässig, klein, verlangsamt. — Reducirter Ernährungszustand. Hautfarbe und Conjunctiven ikterisch. — Urin bierbraun, Stuhl von normaler Farbe. Leberdämpfung geht handbreit unter den Rippenbogen. — Absolute Dämpfung im Bereich der Gallenblase, welche als mässig abgrenzbarer Tumor imponirt, auf Druck schmerzhaft. — Keine Milzvergrösserung. — Kleine Hernia epigastrica.

Diagnose: Cholelithiasis, Empyem der Gallenblase.

Am 4. Juni Cholecystotomie der hühnereigrossen Gallenblase. Eiter und 2 kirschgrosse Steine in der Blase; 2 weitere Steine mit Mühe aus dem Cysticus zu entfernen. Temperatur 38,0.

Am 9. Juni, 5 Tage post operationem, nachdem der Ikterus trotz guten Gallen-Abflusses noch zugenommen hat, geht Patient mit getrübtem Sensorium, kleinem fliegendem Puls, Temperatur 40,0, zu Grunde.

Auszug aus dem Sections-Protokoll.

H. B. No. 188. secirt am 9. Juni 1901.

Carcinom des Ductus choledochus, das sich auf den Ductus hepaticus, cysticus und Gallenblase fortgesetzt hat. — Carcinomatöse Infiltration einzelner periportaler Drüsen. — Eitrige Cholangitis. — Schwerer Ikterus und einzelne Carcinom-Metastasen in der Leber. — Acuter Milztumor. — Magendilatation. Oedem der Duodenal-Schleimhaut. — Emphysem und Oedem der

Digitized by Google

Lungen. Hypostatische Pneumonie des rechten Unterlappens. — Allgemeiner Ikterus. — Frische Laparatomie-Wunde in der rechten Oberbauchgegend.

Krankheit. Carcinom des Ductus choledochus.

Todesursache. Eitrige Cholangitis. Hypostatische Pneumonie des rechten Unterlappens.

Hochgradig ikterische und stark abgemagerte, männliche Leiche. Etwas rechts oben vom Nabel findet sich eine frische Laparatomie-Wunde, in welche die Gallenblasen-Wand eingenäht ist, in dieselbe führt ein Drain hinein.

Peritoneum glatt und spiegelnd, nur in der Umgebung der Gallenblase mit leichten, fibrinösen Belägen bedeckt. — Milz etwas vergrössert, weich.

Gallenblase und Gallengänge zeigen in ganzer Ausdehnung eine derbe, verdickte Wand; besonders infiltrirt erscheint die Stelle, wo Choledochus, Cysticus und Hepaticus zusammenstossen; von hier setzt sich die Infiltration auf den eine körnige Innenfläche zeigenden Choledochus fort, nach unten allmählich abnehmend, sodass am duodenalen Ende noch etwa 2 cm von relativ dünner Wand übrig bleibt, wo die Schleimhaut kleine, ganz fein ausgezogene Papillen trägt. In den Ductus hepaticus setzt sich die Infiltration 2—3 cm etwa noch fort, endigt dann mit leicht wallartig emporgehobener Schleimhaut. Ganz besonders derb und verdickt ist die Wand des Cysticus, der von einem verdichteten Gewebe umgeben ist, dessen Innenfläche zerklüftet, von vielen unregelmässigen Buchten und Erhebungen eingenommen ist.

Die missgestaltete Innenfläche des Cysticus setzt sich scharf ab gegen die glatte Schleimhaut-Auskleidung der Gallenblase, die mit zahlreichen sehr feinen Papillen bedeckt ist, und nur hier und da einen kleinen Defect aufweist; die Wand erweist sich gleichmässig verdickt, etwa auf 3 mm, gegenüber der reichlich auf 5 mm verbreiteten Cysticus Wand.

Eine erhebliche Stenosirung der Gallenwege ist an der oben bezeichneten Zusammenfluss-Stelle der 3 grossen Gänge gegeben.

Die Leber erheblich vergrössert, stark ikterisch, in ihrem ganzen Parenchym durchsetzt von zahlreichen, etwa kirschgrossen Abscessen und Nekrosen, mit eitrig galligem Inhalt, die erweiterten Gallengängen entsprechen, wie überhaupt viele dilatirte Gallengangs-Querschnitte in der Leber sichtbar werden. Neben den Abscessen finden sich vereinzelte, dicht unter der Kapsel gelegene, gleichfalls etwa kirschgrosse Tumor-Eruptionen von weisser Farbe. — Periportale Drüsen bis zur Bohnengrösse krebsig infiltrirt. — Hauptstamm der Pfortader frei.

Mikroskopischer Befund.

I. Querschnitt durch das obere Drittel des Cysticus: Die Wand erweist sich auf 5 mm verbreitet; in der ganzen Dicke von Tumor infiltrirt, setzt sie sich vom umgebenden Binde- und Fettgewebe gut ab. In dem sehr straffen fibrillären Gewebe der Wand (Muskelfasern lassen sich nicht sicher auffinden) finden sich eng an einander gereiht kurze, bisweilen auch etwas längere Tubuli; sie sind sehr schmal und aus relativ kleinkernigen

Digitized by Google

Zellen zusammengesetzt. Protoplasma derselben kaum zu sehen. Stellenweise liegen sie so eng an einander, dass gar keine Stroma zwischen ihnen übrig bleibt, an anderen Stellen ist ein leicht infiltrirtes Gewebe zwischen ihnen zu sehen. Die papillären Excrescencen der Innenfläche sind bis ans Ende vollgepfropft mit Krebs-Tubuli; an ihrer Spitze sind sie nekrotisch. Hier und da noch ein von Tumor umringtes Drüsenhäufchen mit relativ erhaltenem Epithel zu constatiren. — Das umgebende Binde und Fettgewebe erweist sich als der Träger entzündlich dilatirter und prallgefüllter, feinster dünnwandiger Blutgefässe neben bald lebhafter, bald spärlicher Leukocyten-Infiltration. Neben Nerven-Querschnitten sind Querschnitte von grösseren Blutgefässen und von vielen Lymphgefässen zu sehen, welch letztere dilatirt, von Tumorzellen wie ausgestopft erscheinen. Aber auch in einzelnen Blutgefässen, kleinen Venen finden sich Tumor-Thromben; an einer ist die carcinomatöse Infiltration der Wand unverkennbar. — Eine kleine der Cysticus-Wand anliegende Lymphdrüse erweist sich von Tumor erfüllt.

II. Choledochus-Querschnitt am oberen Ende. Die auf 4 mm verbreiterte Wand erweist sich so vollkommen eingenommen von Tumorgewebe, dass bei Verwischung der tubulären Structur die Infiltration beinahe eine diffuse wird. Die Abgrenzung von der Umgebung deutlich; leichte Nekrosen und gallige Imbibition der obersten Schichten. Spärliche Drüsenreste. In dem durch die Mitte des Choledochus gelegten Querschnitt ist die Infiltration nicht mehr so erheblich, das duodenale Ende fast vollkommen frei.

III. Hepaticus-Längsschnitt: Uebergang vom infiltrirten, 4 mm dicken Theile zum 2 mm dicken, makroskopisch normalen. Der histologische Befund ungefähr ebenso, wie im Choledochus. An der makroskopisch auffallenden Grenze hört mikroskopisch die Tumor-Infiltration noch nicht vollkommen auf, man kann sie auf eine kleine Strecke hin in geringerem Umfange noch verfolgen, bis sie sich in einiger Entfernung in vereinzelten Tumor erfüllten Lymphgefässen verliert.

IV. Längsschnitt, den Uebergang des Cysticus zur Gallenblase betreffend. Die Gallenblasen-Wand erweist sich etwa ebenso dick, wie die Wand des Cysticus, die Dicke wird aber in der Hauptsache bedingt, durch eine bedeutende Zunahme der Musculatur, die in mehreren Schichten übereinander gelagert ist. Die Tumor-Infiltration hat vom Cysticus her zur Gallenblase abgenommen. Man sieht die Tubuli, mit senkrecht zur Oberfläche gestellter langer Axe zwischen den einzelnen Muskelbündeln hindurchtreten, ohne aber an die papillären Excrescenzen der Schleimhaut, die lange nicht so beträchtlich sind, als im Cysticus, heranzukommen oder sie im grösseren Umfange auszufüllen. Viele Querschnitte von Tumor erfüllten Lymphgefässen sind in der Wand zu sehen, ebenso auch in der Umgebung, welche eben so entzündlich verändert ist wie die Cysticus-Umgebung. — Des weiteren werden noch etwa 6 Stellen der Gallenblase der Untersuchung unterzogen. Ueberall findet sich die sehr kräftig entwickelte Musculatur;

Digitized by Google

der Grad der Tumor-Infiltration ist nun ein ganz verschiedener, trotzdem, wie hervorgehoben, das makroskopische Verhalten der gesamten Gallenblasen-Wand und -Schleimhaut ein ganz gleiches ist. Von zweien, aus der Mitte des Corpus entnommenen Stellen, zeigt die eine starke, die feinen Papillen ausfüllende Tumor-Infiltration, und überreiche, mit Tumorzellen erfüllte Lymphgefässe in dem verbreiterten, gequollenen, subserösen Gewebe; die andere, obgleich nicht weit entfernt, zeigt nur sehr vereinzelte Carcinomschläuche, während die entzündlichen Veränderungen vorherrschen. Die Gefässinjection geht bis in die Spitzen der Zotten hinein; ein ziemlich tiefes, wenn auch nicht ausgedehntes Ulcus legt die Musculatur bloss und ist stark fibrinös-hämorrhagisch belegt; die anderen Stellen, vom Fundus zum Theil, zum Theil vom Cervix entnommen, zeigen ähnliche, leicht variirte Befunde.

V. Die grossen Tumorknoten in der Leber entwirren sich als grosse Conglomerate von den bereits beschriebenen Tubulis, die hier und da auch ein Lumen zeigen. Die umgebenden Leberbalken stark concentrisch zusammengeschoben. — Keine cirrhótischen Veränderungen, die Zellen reichlich mit feinkrümeliger Galle beladen, um jeden Gallengang eine circumscripte, aber sehr dichte, frische Leukocyten-Infiltration; zur Gewebseinschmelzung ist es in diesen kleinsten Heerden noch nicht gekommen.

Epikrise. Im vorliegenden Falle hat die zur Stenosirung des Choledochus führende (die Wand infiltrirende) Neubildung sich dort etablirt, wo er sich aus Cysticus und Hepaticus zusammensetzt. Von hier aus hat sich die Infiltration in sämmtlichen 3 Gängen vorgeschoben. Während sie aber im Choledochus allmählich an Stärke abnimmt, endigt sie ziemlich plötzlich und mit makroskopisch sichtbarem Absetzen im Hepaticus. Der Cysticus ist in der ganzen Länge infiltrirt, und zwar sehr massig, und dabei versehen mit deutlichen, wenn auch nicht erheblichen Nekrosen an den infiltrirten Excrescenzen der Innenfläche, so dass man vielleicht ihn in den Mittelpunkt der Tumor-Eruption stellen und als den ältesten Heerd bezeichnen müsste.

Im Allgemeinen ist zwar der Cysticus als einziger der Gallenwege scheinbar sehr selten der Träger der Tumor-Eruption, jedenfalls konnte ich nur zwei wenig ausführliche Notizen finden. Roesch[1]) sah bei einer 40jährigen Bauersfrau den Cysticus „sehr erweitert und ganz angefüllt mit einer gefässlosen, hirnartigen Masse, die durch Zellgewebe mit dem Wandgewebe verbunden war", während Riesenfeld[2]) ein Präparat von einem 50jährigen Manne beschreibt, bei dem „der Cysticus in derben,

[1]) Schm. Jb. XXIV. S. 304. 1839.

[2]) Diss. Berlin 1868.

Digitized by Google

weisslichen Geschwulstmassen untergegangen war, die continuirlich auf den rechten Leberlappen übergriffen". Die Betheiligung des Cysticus neben Choledochus und Hepaticus kommt dagegen eher vor, z. B. im Aufrecht-schen Falle (8).

Ob nun auch im vorliegenden Falle der Cysticus wirklich der älteste Heerd war, wird sich kaum ganz sicher feststellen lassen, ist auch, glaube ich, von geringem Belang. Wichtiger ist, dass dann vom Cysticus aus die Gallenblase infiltrirt wurde. Das Gewöhnliche ist ja doch, dass ein Gallenblasen-Carcinom in den Gängen weiterkriecht. Hier ist einmal das Gegentheil der Fall, insofern, als man das Weiterkriechen in den subserösen Lymphräumen der Gallenblase verfolgen konnte, ebenso das Aufsteigen der Tumor-Infiltration zwischen den Muskelbündeln zur Schleimhaut hin und in deren feine Zotten. Die Durchwanderung der Gallenblase ist eine ganz unregelmässige, bald hier ein Zug, bald dort, bald hier stärker, dort schwächer.

Histologisch ist sonst an dem Falle wenig zu studiren; es ist ein in der Hauptsache tubuläres Carcinom, das schon so weit fortgeschritten ist, dass über die Histogenese kaum etwas auszusagen ist.

3. Ida Knobloch, 54 J., Näherin, am 2. Mai 1900 in die med. Klinik aufgenommen.

Auszug aus der Krankengeschichte.

Anamnese: Vor 20 Jahren ein Anfall von Magenkrampf, zugleich mit Gelbfärbung und Erbrechen, welches mehrere Tage dauerte. Vor einem Jahre wieder ein solcher Anfall von 2 Tagen Dauer, seitdem eine ganze Reihe solcher Anfälle, starke Abmagerung.

Status präsens. 2. Mai 1900. Etwas abgemagerte Frau. Haut leicht ikterisch. P. 108. Temp. 38,1. Epigastrium in einem Bezirke zwischen Proc. ensif., r. Rippenbogen. links 1½ Finger jenseits der Linea alba, unten Nabelhöhe sehr schmerzhaft. Percussion ergiebt eine Dämpfung, die über den r. Rippenbogen um 2 Querfinger hinausgeht und 3 Finger oberhalb des Nabels nach links verläuft (leise Percussion). Es gelingt nicht, den unteren Leberrand oder die Gallenblase zu palpiren.

In den nächsten 14 Tagen sehr häufiges Erbrechen, so dass schliesslich Nichts mehr behalten wird. (Farbe bräunlich, alk. Reaction, Milchsäure neg.)

Am 10. Juni plötzlich starker Schüttelfrost bei einer Temperatur von 39,0 Gr., Fieber; geht in den nächsten Tagen zurück.

Der Icterus ist inzwischen sehr intensiv geworden, im Harn viel Gallenfarbstoff, wenig Albumen. — Stühle geformt, gefärbt; keine Steine.

Digitized by Google

24. Juni: Exitus letalis. —

Diagnose: Chronische Cholangitis, Cholelithiasis, Carcinom der Gallenblase.

Auszug aus dem Sections-Protocoll:

Sec. 25. Juni 1900. H. B. No. 94.

Carcinom des Ductus choledochus und cysticus. —

Metastasen in der Leber, eine davon gegen die Gallenblase vorschreitend. —

Eitrige Cholangitis. Cholelithiasis. —

Carcinomatöse Infiltration der periportalen und para-pankreatischen Lymphdrüsen. Granular-Atrophie der Nieren. —

Synechia pulmonum. Hypostase beider Unterlappen. Emphysem. Tracheobronchitis. —

Atrophia fusca cordis. —

Hochgradiger allgemeiner Icterus. —

Krankheit: Carcinom des Ductus cysticus und choledochus.

Todesursache: Eitrige Cholangitis. Cholaemie.

Kleine, ziemlich gut genährte Frau, hochgradiger Icterus. — Im rechten Hypochondrium ist durch Verklebung von Netz, Colon transversum mit der Gallenblase und dem rechten Leberlappen ein umfangreicher Tumor gebildet. — Leber mit vielen grossen und kleineren Knoten von grauweisser Farbe und speckig derber Consistenz durchsetzt.

Ductus choledochus bietet im unteren und mittleren Theile normale Verhältnisse. Dagegen ist er unmittelbar unter der Einmündungsstelle des Cysticus für eine etwa 2 cm lange Strecke von einem Tumor besetzt, welcher etwa walzenförmig, mit unregelmässiger, leicht papillärer Oberfläche, breitbasig der Hinterwand aufsitzt. 1 cm hoch, nimmt er nach unten an Höhe ab; von oben scheint er aus der ihn etwas einschnürenden Cysticus-Pforte gleichsam hervor zu wuchern. Eine 5 mm dicke Sonde lässt sich eben am Tumor vorbei in die Gallenblase vorschieben. Auf der Sonde wird der Cysticus eröffnet, und nun gewinnt man erst den ganzen Ueberblick über die Ausdehnung des Tumors. Als unmittelbare Fortsetzung des bereits beschriebenen Choledochus-Tumors sitzt der Hinterwand des Cysticus in der ganzen Länge bis zum Uebergang zur Gallenblase eine Neubildung auf, welche der ersteren vollkommen gleicht.

Gallenblase voluminös, ist von ganz besonders grossen Leber-Metastasen umgeben; sie zeigt eine leicht verdickte Wand und eine Schleimhaut, die grössere Defecte aufweist. An der oberen, hinteren Wand eine haselnussgrosse Excrescenz im Bereiche eines angelagerten, aber grossen Leberkrebs-Knotens, mit dem sie unmittelbar zusammen zu hängen scheint. Neben 4 grossen und 3 kleineren Steinen findet sich in dem Behälter dicker, gelbgrüner, stinkender Eiter, wie solcher auch aus allen Gallengangs-Querschnitten der Leber hervorquillt. Die portalen Drüsen stark intumescirt, zum Theil erweicht. — Pankreas von geschwulsterfüllten Drüsen umgeben.

Digitized by Google

Mikroskopischer Befund.

I. Schnitt über die Höhe des Choledochus-Tumors mit seinem Uebergange oben zum Hepaticus communis und andererseits unten zum Choledochus. — Wenn man an den Tumor von oben her, wohin der Abfall ein sanfterer ist, herangeht, so trifft man die Wand des Hepaticus, durch spärliches interponirtes Binde- und Fettgewebe vom Leber-Parenchym getrennt, zunächst in normalen Verhältnissen an. Epithel ist freilich an keiner Stelle mehr erhalten, Drüsen von runder, bisweilen leicht birnförmiger Gestalt, sind in gehöriger Menge da. Das straffe, mit einzelnen Muskelfasern durchsetzte Bindegewebe ist mit reichlichen Heerden von Entzündungszellen durchsetzt. In dem Maasse, wie wir dem Tumor näher kommen, lässt sich eine bemerkenswerthe Veränderung an den Drüsen constatiren; erstens werden sie zahlreicher. Waren sie früher einzeln oder zu zweien gelagert, so ordnen sich jetzt viele Acini zu ganzen Häufchen neben- und hintereinander an. Die einzelnen sind auch nicht mehr regelmässig rund, vielmehr leicht gestreckt oder sonstwie verzerrt. Der Epithel-Belag andererseits, der ein regelmässig cubischer war, hat einem unregelmässig polymorphen Epithel mit vergrösserten, bläschenförmigen Kernen Platz gemacht, welch letzteres hier und da Mehrschichtung zeigt. Damit sind wir schon ins Tumor-Gewebe hineingeraten, dessen Alveolen und Tubuli sich durch noch grössere Unregelmässigkeit auszeichnen. Die einzelnen Schläuche haben auch ihr Lumen bald ganz verloren, sind solide Zapfen und Stränge geworden, die durch Confluenz ganz grosse Formen bilden; je grösser dieselben, desto ausgedehnter die centrale Nekrose, die um so weit gehender ist, je tiefer wir in das Leber-Parenchym gelangen, in das die Neubildung mit Verwischung jeglicher Grenze und unter Schwund der fibrillären Wandelemente übergegangen ist. Aber auch in den papillären Excrescenzen, die der Tumor auf seiner Oberfläche trägt, ist die Nekrose nicht zu vermissen. Hier fällt noch ein ziemlicher Reichthum an weiten, dünnwandigen Gefässen auf, aus den heraus Hämorrhagien in das Tumor-Gewebe hinein stattgefunden haben.

II. Ein Schnitt durch den Cysticus-Antheil des Tumors (quer zur Längsseite des Ganges) zeigt denselben implantirt auf dem der Leber angelehnten Umfange des Canals. Die Abgrenzung zur Leber zu ist eine deutliche durch dazwischen geschobenes Fettgewebe. Soweit die Wand nicht der Sitz des Tumors ist, sind ihre drüsigen und fibrillären Elemente deutlich zu erkennen; an der Stelle der Tumor-Implantation aber ist sie ganz von Tumoralveolen durchsetzt, ohne dass aber hier eine Propagation ins umgebende Gewebe vorliegt. Der Aufbau der Neubildung wie unter I. Weitgehende Nekrosen.

III. Die Verdickung der Gallenblasen-Wand ist in der Hauptsache bedingt durch Vermehrung der fibrillären Elemente. Die Schleimhaut, leicht verbreitert und gewulstet, ist stark entzündlich infiltrirt und auf weite Strecken nekrotisch, sodass Einzelheiten gar nicht mehr zu erkennen sind; speciell auch an dem im Fundus prominirenden Wulste ist die Mucosa in Membran-

Digitized by Google

artigen Fetzen abgehoben, nekrotisch oder ganz verloren gegangen. Das die Leber erfüllende Tumor-Gewebe drängt gegen die Gallenblasen-Wand an und infiltrirt stellenweise ihre äussersten Schichten.

IV. Das Lebergewebe zeigt eine ganz extreme Verfettung, die an dem lange in Alkohol aufbewahrten Präparate dadurch besonders deutlich wird, dass nach Auslaugung und Fortschwemmung der verfetteten Zellen ganz weite Strecken des Schutzgerüstes mit runden, scharf umrandeten Lücken hervortreten. — Durch den langen Aufenthalt im Alkohol ist offenbar auch viel Gallenfarbstoff ausgelaugt worden; wenigstens ist nur wenig noch in den Zellen zu sehen. — Die Bindegewebs-Vermehrung ist zwischen den Acini eine sehr erhebliche, mit vielen runden und langgestreckten Leukocyten-Anhäufungen und stellenweise auch reichlichem Gehalt an jungen Blutgefässen; viele junge Gallengänge. — Das Tumorgewebe in den Leber-Metastasen von bereits geschildertem Aufbau, mit sehr ausgedehnten Nekrosen.

Epikrise: Die ansehnliche Neubildung, die sich hier im Choledochus vorfindet, hat ihren Ursprung genommen an seinem oberen Ende, hier ist sie unter Ueberschreitung und weiterhin sogar Auflösung der Wand und ihrer Elemente schon tief ins Lebergewebe vorgedrungen und hat dort reichliche Metastasen gesetzt. An ihrer papillären Oberfläche zeigen sich Nekrosen neben Blutungen ins Tumorgewebe. Im Cysticus ist der Tumor fortgeschritten und hat schliesslich an der Gallenblase Halt gemacht.

Histologisch ist der Fall bemerkenswerth, weil man, von der Nachbarschaft her an den Tumor herankommend, an den Drüsen alle Uebergangsbilder vom Normalen bis zu den Tumor-Alveolen trifft, wie sie erst zahlreicher werden, dann unregelmässig in der Form, da ihr Epithel polymorph und vielschichtig wird und schliesslich solide Alveoli und Tubuli resultiren.

Der Einbruch einer Lebermetastase in die Gallenblase konnte falsche Vorstellungen erwecken, bis die mikroskopische Untersuchung Aufklärung brachte.

4. Michael Konietzny, Kutscher, 50 Jahre. Am 21. Mai 1901 in die med. Klinik aufgenommen.

Auszug aus der Krankengeschichte.

Anamnese: Anfang December 1900 schneidender Schmerz unterhalb des Nabels; andauerndes Schwitzen und Jucken am ganzen Körper. Farbe wachsgelb, wird bald heller, bald dunkler. Stuhlgang zuletzt 3—4 mal am Tage, weisslich, weich, nicht besonders übelriechend. Gewichtsabnahme von 140 bis 116 Pfund.

Digitized by Google

Status praesens 21. Mai 1901.

Reducirte Musculatur und Fettpolster. Haut intensiv gelb, mit Kratzeffecten. Temperatur 37,3. Puls 96, regelmässig.

Abdomen in der Regio epigastrica druckempfindlich. Von der Symphyse bis zum Nabel sich erstreckend eine Resistenz von kleinhöckeriger Oberflächen-Beschaffenheit (?). Leber perkutorisch bis 3 Finger unter den Rippenbogen reichend, druckempfindlich. Milz nicht vergrössert. Seitlich des Nabels cystischer Tumor durch Perkussion abgrenzbar (Gallenblase!).

Stühle: völlig frei von Gallenfarbstoff, dünn, stinkend. Urin: mit Plattenepithelien und Cylindern. E. +. Mageninhalt: Reaction neutral; Salzsäure negativ.

Diagnose: Cholelithiasis. Empyema vesicae felleae. Vom 25. Mai ab hohes Fieber bis 39,4; wegen starken Schmerzen am 29. Mai Verlegung in die chirurgische Klinik.

Laparatomie: Leber stark hyperämisch, auf der Vorderfläche fibrinöse Auflagerungen; an einzelnen Stellen gelbe, von stark hyperämischen Höfen umgebene Flecke, hier die Auflagerungen am stärksten. Netz mit der grossen Gallenblase verklebt. Entleerung von ½ Liter Eiter aus der Gallenblase, einige Steine, Tumor nicht zu eruiren. Darmschlingen hyperämisch, mit fibrinösen Belägen. Drainage der Gallenblase.

30. Mai Exitus.

Auszug aus dem Sections-Protocoll.

H. B., No. 62, secirt 30. Mai 1901.

Carcinom des untersten Theiles des Ductus choledochus mit Strictur. Sehr starke Erweiterung beider Ductus hepatici. Eitrige Cholangitis. Viele Abscesse in der Leber. Ulcera und Dilatation der Gallenblase. Frische eitrige Peritonitis. Einfache Vergrösserung der bronchialen Lymphdrüsen, und der an der Trachea-Theilungsstelle und im hinteren Mediastinum gelegenen. Oedem und Emphysem der Lungen. Hypostase im rechten Unter-Mittellappen und dem linken Unterlappen. Allgemeiner Icterus. Frische Laporatomie-Wunde (Cholecystotomie vor 24 Stunden). K: Carcinom des Ductus choledochus.

Mittelgrosser, kräftig gebauter Mann. Hautdecken, sämmtliche Schleimhäute und serösen Häute stark icterisch gefärbt. — Bei Eröffnung der Bauchhöhle zeigt sich, dass in die 4 cm lange, in der Parasternal-Linie die Bauchdecken durchtrennende Incision die Gallenblase mit 2 Nähten fixirt ist. Darmschlingen unter einander lose verklebt; festere Verklebungen zwischen Leber-Oberfläche und Zwerchfell, sowie zwischen Milz und ihrer Umgebung. In der Nähe der Gallenblase, sowie am vorderen Leberrand eitriger Belag. Serosa der Dünndarmschlingen stark getrübt, mit Auflagerungen bedeckt. An der Leber-Oberfläche finden sich halbkugelförmig prominirende, gelbe und gelbgrünlich gefärbte Partien, welche beim Einschneiden viel dünnflüssigen Eiter entleeren; erbsen- und haselnussgrosse Heerde derselben Beschaffenheit, sich scharf vom dunkelgrün gefärbten

Digitized by Google

Leber-Parenchym absetzend, finden sich über die ganze Leber-Schnittfläche verstreut. Daneben fallen viele stark erweiterte Gallengänge auf, hier und da mit deutlich verdickter Wand, stellenweise mit oberflächlichen Substanzverlusten bis zu Linsengrösse. Aus den erweiterten Gängen entleert sich überall gelber Eiter. — Gallenblase gänseeigross, verdickt im Fundus die Cholecystotomie-Oeffnung. Die Innenfläche zeigt, neben narbenartigen Veränderungen, unregelmässig begrenzte, im ganzen rundliche Geschwüre, die stellenweise der Serosa nahe kommen. Der Hals der Blase kugelig erweitert, sodass im Ganzen eine Art Sanduhr-Form resultirt.

Vom Duodenum aus fühlt man oberhalb der Papilla Vateri eine derbe Geschwulst, offenbar im Lumen des Choledochus sitzend. Die Darmschleimhaut in der Umgebung der Papille leicht vorgetrieben. Ductus choledochus lässt sich von unten mit einiger Mühe sondiren; seine Wand im Ganzen verdickt. Der bereits vom Duodenum aus fühlbare Tumor erweist sich als eine erbsengrosse, 1 cm oberhalb der Mündungsstelle gelegene, nicht sehr derbe Schleimhaut-Erhebung, welche langsam übergeht in eine plateauartige Schleimhaut-Verdickung wenig oberhalb; hier ist der Gang für eine kaum 1 cm lange Strecke besonders eingeengt, was einerseits bedingt wird durch die bezeichnete, feine Papillen auf der Oberfläche tragende Schleimhaut-Verdickung, besonders aber durch 2 kleinhaselnussgrosse Lymphdrüsen, welche den Choledochus zu beiden Seiten flankiren.

Ductus cysticus mit verdickter Wand und vielfachen Schleimhaut-Defecten, durch die kugelige Ausbuchtung des Gallenblasen-Halses vielfach verzerrt und schwer zu sondiren.

Portale Drüsen bis haselnussgross intumescirt, weich, succulent. Die bronchialen, solche an der Trachea-Theilungsstelle im hinteren Mediastinum, in der Inguinalgegend vergrössert. Die Bronchialdrüsen zum Theil verkäst.

Mikroskopischer Befund. 1. Längsschnitt über die Höhe der kleinen Geschwulst im Choledochus und durch die nachbarliche Wand. Der kleine Knoten dellt die Choledochus-Wand leicht ein, die sich ihrerseits gegen das anstossende Pankreasgewebe deutlich abgrenzen lässt. Sie ist im Ganzen, besonders aber in dem, dem Lumen zugekehrten Theile nicht gut färbbar (Fäulniss!), doch soviel lässt sich deutlich erkennen, dass sie im Ganzen aufgebaut ist aus lauter runden und ovalen, sehr regelmässigen Hohlräumen, die von einem einschichtigen Epithel ausgekleidet sind. Die Zellen liegen regelmässig neben einander, mittelhoch, mit deutlich basal gestelltem, länglichem Kerne. Im Lumen der Hohlräume finden sich bröcklige, structurlose Massen, die lebhafte Eosinfärbung annehmen. Das Zwischengewebe zwischen den epithelialen Elementen ist auf ganz spärliche faserige Elemente mit wenigen dünnen, länglichen Kernen beschränkt.

Während sich der kleine Tumor also aus ganz regelmässigen, drüsenähnlichen Hohlräumen zusammensetzt, finden sich im oben anstossenden Choledochus-Theile bereits sehr unregelmässige, verzerrte Gebilde: ihre epitheliale Auskleidung ungeordnet, die Zellen vielgestaltig, mehrschichtig; bis schliesslich solide Haufen resultiren; speciell sieht man dies

Digitized by Google

2. auf dem Längsschnitt durch die etwas oberhalb folgende plateauartige Verdickung der Choledochus-Schleimhaut. Hier finden sich ovale, zum Theil ganz schmale Reihen von polymorphen Tumorzellen, die zwischen die fibromusculären Elemente der Wand sich vorschieben, ohne dass eine besondere Reaction des Gewebes in Form kleinzelliger Infiltration zu constatiren ist. Die Drüsen der Choledochus-Wand bilden vielfach sehr ansehnliche Gruppen, besonders in der Nähe des erst geschilderten kleinen Tumors, wo man Uebergänge von den regelmässigen, von cubischen Zellen belegten kleinen, ovalen zu den oben bezeichneten Hohlräumen finden kann. Andererseits sieht man manche Drüsengruppe, in die sich schmale Keile von Tumorzellen hineingedrängt haben; die einzelnen Alveoli sind auseinandergedrückt, bisweilen plattgedrückt. Auffällt noch, dass die Nerven, welche sich in oder in unmittelbarer Nähe der Choledochus-Wand befinden, so reichlich von Tumor befallen sind. Hier finden sich kurze Zellreihen nicht bloss in dem unter dem Perineurium gelegenen feinen Spaltraum, sondern sie sind auch in der Mitte von Nerven-Querschnitten zu entdecken.

3. Ductus hepaticus-Querschnitt frei von Tumor.

4. In den portalen Drüsen fallen die ausserordentlich gequollenen, zu cubischen Platten vergrösserten Auskleidungen des Lymphsinus auf, welch' letztere mit solchen, mit Gallenfarbstoff reich beladenen Zellen vielfach ganz vollgepfropft erscheinen; sie sind frei von Tumor, ebenso wie die sonstigen intumescirten Drüsen. Bronchialdrüsen auf weite Strecken verkäst.

Epikrise. Im unteren Drittel des Choledochus hatte sich im vorliegenden Falle eine das Lumen stark beeinträchtigende Neubildung etablirt; sie ist in ihrem unteren, tumorartig sich über die Innenfläche erhebenden Theile noch von homologem, drüsigem Aufbau, in der oberen, mehr diffus infiltrirten Partie deutlich carcinomatöser Natur. Insofern als man hier Uebergänge von den Drüsen der Choledochus-Wand zu dem noch homolog aufgebauten und von diesem zum carcinomatösen Antheil sehen kann, ist wohl die histogenetische Abstammung der Neubildung von den Drüsen einigermaassen klargestellt.

Interessant ist, dass die hochgradige Stenose des Choledochus nicht sowohl durch die infiltrirende Neubildung, als vielmehr besonders durch 2 den Gang flanquirende, entzündlich geschwellte Lymphdrüsen bedingt wird.

Die relative Stenose in Folge der Tumor-Infiltration hatte hingereicht, um die Infection der Gallenwege hervorzurufen, wozu ja, wie wir wissen, eine Behinderung im Gallen-Abfluss mit das wichtigste Moment ist. Die Cholangitis purulenta ihrerseits hatte die entzündliche Schwellung der periportalen Drüsen

Digitized by Google

zur Folge (wir haben ja bei specieller Besprechung bereits auf die ausserordentlich starke Proliferation und Quellung der Lymphsinus-Endothelien hingewiesen). Aus beiden Momenten resultirte dann die hochgradige Stenose. —

Im histologischen Bilde ist das reichliche Fortschreiten in den Nervenscheiden jedenfalls beachtenswerth.

Wenn wir jetzt eine allgemeine Betrachtung über das primäre Choledochus-Carcinom folgen lassen, so geschieht das unter gleichzeitiger Heranziehung der in der Literatur niedergelegten Fälle; es liegen mir deren 37 vor; nur wenige, aus ausländischen, mir nicht zugänglichen Quellen dürften fehlen. Ich glaube einerseits recht kurz zu verfahren und andererseits die Uebersichtlichkeit zu erleichtern, wenn ich die maassgeblichen Daten anhangsweise tabellarisch zusammenstelle.

Was zunächst das Geschlecht der Individuen anlangt, bei denen die in Rede stehenden Tumoren vorkommen, so treffen wir sie in den 41 unten zusammengestellten Fällen 26 Mal bei Männern, 14 Mal bei Frauen (1 Mal fehlt die Angabe). Das ist ein Verhältniss, wie es beinahe den Zahlen von Schulze (l. c.) entspricht, der in 18 Fällen von Hepaticuscarcinomen 12 Männer und 5 Frauen betroffen fand (1 Mal fehlte die Angabe). Wenn wir dagegen halten die Zahlen, die dem Gallenblasen-Carcinom zukommen, Hoppe-Seyler in (Nothnagel's Spec. Path. und Therap. XVIII. I. Theil, S. 445 citirt 88, 7 pCt. Frauen und 11, 3 pCt. Männer nach Tiedemann, und 82 pCt. bezw. 15 pCt. nach Siegert), so weist uns dies geradezu umgekehrte Verhältniss auf eine Thatsache, deren wir weiter unten bei Besprechung des aetiologischen Momentes noch speciell zu gedenken haben werden.

Das Alter der Personen. Unter den 39 hier zu verwendenden Fällen von Choledochus-Carcinom findet sich angegeben ein Alter von

20—30	Jahren	0 × (1)
30—40	„	3 × (2)
40—50	„	8 × (2)
50—60	„	9 × (2)
60—70	„	14 × (8)
über 70	„	5 × (2).

Digitized by Google

Die in Klammern beigefügten Zahlen bedeuten die Daten von Schulze vom Hepaticus-Carcinom. — Im grossen Ganzen kommen unsere Tumoren erst jenseits des 50. Lebensjahres vor; die untere Grenze bildet in den vorliegenden Fällen 32 Jahre[1]), die obere 80 Jahre.

Sitz der Tumoren: Sie fanden sich 16 Mal am duodenalen Ende des Choledochus, in 7 Fällen unter diesem hatte sich die Neubildung auf die Papilla duodenalis beschränkt. 11 Mal war das obere Ende des Choledochus der Träger der Geschwulst; in 7 Fällen unter diesen hatte sie hauptsächlich den Punkt eingenommen, wo sich der Choledochus eben aus Cysticus und Hepaticus gebildet hat. In weiteren 6 Fällen war die untere Hälfte des Ganges in grösserer oder geringerer Entfernung von der Papilla befallen; in den letzten 8 Fällen fehlen genauere Angaben, wenn man nicht annehmen soll, dass mehr oder weniger der ganze Choledochus der Neubildung zum Boden gedient habe. Immerhin scheint hiernach eine gewisse Vorliebe für das duodenale Ende zu bestehen. Zu den Tumoren der Papilla[2]) sei bemerkt, dass zu unterscheiden ist zwischen solchen, die im Duodenum, solchen, die an der Ausmündungsstelle des Ductus Wirsungianus und solchen, die an der Ausmündungsstelle des Ductus choledochus ihren Ursprung genommen, was in praxi oft sehr schwer ist. Hier kommen bloss die Letzteren in Frage; dem entsprechend mussten, wie mir schien, die von Brenner (35) hier herangezogenen Fälle von Stokes (Dubl. Quarterly f. med. science 1846 p. 505 cf. Howald (Diss. Bern 1890)

[1]) Von diesen Ergebnissen sticht einigermaassen ab die Beobachtung, die ich an den mir von Herrn Primärarzt Dr. Sandberg freundlichst überlassenen Organen eines erst 15jährigen Jungen aus Russisch-Polen habe machen können. Die Leber zeigt leider in Folge schlechter Conservirung in der Hilusgegend faulige Veränderungen; in Folge dessen kann der Fall nicht absolut sicher beurtheilt und voll verwendet werden. Mit Berücksichtigung der maassgeblichen Verhältnisse handelt es sich aber mit aller Wahrscheinlichkeit um ein primäres Gallengangs-Carcinom mit Metastasen in der Leber, im Peritonäum, besonders dem Douglas'schen Raum und in der Lunge.

[2]) In einem eben erschienenen Aufsatze im 3. Heft des 31. Bds. der Btrg. z. Kl. Chir. bespricht Schüller die Carcinome der Papilla duodenalis vornehmlich in chirurgischer Beleuchtung.

Digitized by Google

und Fränkel (Berl. klin. Wochensch. 1894, S. 252) ausgesondert werden, der erstere, wo die Papilla duodenalis von einem unregelmässigen Fungus umgeben erscheint, der zweite, wo ein markstück-grosses Carcinom circumscript an der Ausmündungsstelle des Choledochus in's Duodenum gelegen ist. Dagegen geht aus der Darstellung von Schmitt (25) hervor, dass es die infiltrirte Choledochus-Schleimhaut ist, die sich in Form einer derben Platte in's Duodenum stülpt, dabei die Darmschleimhaut zur Seite schiebend.

Bei unseren Fällen war in I das duodenale Ende, in II und III das obere Ende des Choledochus der Sitz des Tumors, in IV fand sich die Neubildung 1 cm über der Papilla duodenalis.

Ihrer Form nach zerfallen die Choledochus-Carcinome in solche, die nur die Gallengangs-Wand infiltriren und solche, die eigentliche Tumoren darstellen. Die Ersteren sind es, die nach Art einer callösen Strictur das Lumen oft in hochgradiger Weise stenosiren; in der äusseren Erscheinung einigermaassen unverdächtig, und von älteren Autoren vielleicht als einfache Induration[1]) angesehen, wird ihr carcinomatöser Charakter erst durch die mikroskopische Untersuchung unzweideutig aufgedeckt.

21 Fälle boten das Bild einer eigentlichen Neubildung, wobei die Geschwulst bald als blumenkohlartig (4, 27, 35 unser III. Fall), bald als papillomatös (15, 37 unser IV. Fall) bezeichnet wird; 9 Mal lag eine diffuse schwielige Infiltration der Choledochus-Wand vor; eine Form, für die auch unser II. Fall ein deutliches Beispiel bildet[2]). Unser I. Fall steht insofern in der Mitte, als neben der diffusen Wand-Verdickung die Innenfläche mit kleinen, warzenartigen Tumor-Massen bedeckt ist, etwas ähnliches wird auch im Fall 32 beschrieben.

[1]) Histologisch bestätigte Fälle von gutartiger Induration der Gallengänge, angeblich bedingt durch eine vom Darme aus aufsteigende Entzündung, beobachtete C. E. Hoffmann. Vgl. dieses Arch. Bd. 39 1867.

[2]) Ein noch besseres Beispiel bietet ein Präparat von Hepaticus-Carcinom der Sammlung des Breslauer Pathol. Instituts, welches in der Dissertation von Jenner (Breslau 1892) bereits beschrieben wurde: eine 2 cm lange, gleichmässig derbe, spindelige Verdickung und Verhärtung des Hepaticus im Leberhilus.

Digitized by Google

Ihrer Grösse nach halten sich die Tumoren im Allgemeinen in bescheidenen Maassen. Wenn vielfach behauptet wurde, dass sie wegen ihrer Kleinheit auch bei der Obduction leicht übersehen werden können, gilt das wohl in erster Linie von den diffus infiltrirenden Formen. Soweit sie Tumor-Charakter zeigen, werden sie als erbsen- (29), kirsch- (6, 27), haselnuss- (20), wallnuss- (21), fingerkuppen- (28), kastanien- (23), ja sogar als hühnerei- (30, 35), und faustgross (5) bezeichnet. Unsere Tumoren in Fall III und IV, der Erstere 2 cm lang und 1 cm hoch, der Letztere von Erbsengrösse, sind jedenfalls zu den kleineren und kleinsten Neubildungen zu zählen.

Form und Grösse des Tumors sind es, welche den Grad der Stenosirung des Choledochus bedingen. Bei besonderer Gestaltung kann es wohl auch zu einem ventilartigen Verschluss kommen, wovon man sich an der Leiche insofern überzeugt, als man etwa eine Sonde wohl von unten her vorbeischieben, von oben her dem Laufe der Galle entsprechend, aber nicht vorbeigleiten lassen kann (9, 15).

Ueber den histologischen Bau liegen nur etwa in der Hälfte der Fälle Notizen vor. Nach diesen hat es sich im Allgemeinen um ein Cylinderzellen-Carcinom gehandelt, die Zellen in tubulärer oder alveolärer Anordnung vielfach so stark Drüsen imitirend, dass die Tumoren als Adeno-Carcinom (19, 20, 22, 28, 30) oder als destruirendes Adenom (31) bezeichnet werden; in einzelnen Fällen (19, 28) gewann das Gewebe durch reichliches bindegewebiges Zwischengewebe scirrhösen Charakter.

Wenn auch von Birch-Hirschfeld (12, 13) und Brenner (35) die histogenetische Beziehung zu den Drüsen der Choledochus-Wand betont wird, so ist thatsächlich dieser Zusammenhang nur von Deetjen (22) in einer Reihe von Uebergangsbildern erläutert worden.

Howald (l. c.), der bei einem 71jährigen Manne ein haselnussgrosses Carcinom an der Theilungsstelle des Ductus hepaticus communis fand, hat es sich besonders angelegen sein lassen, das Verhalten der Drüsen aus der Umgebung des Tumors bis zu diesem hin zu verfolgen; er zeigt, wie die Drüsenläppchen in Gruppen zusammenrücken, nur durch schmale bindegewebige Septen noch getrennt; in den einzelnen Läppchen

Digitized by Google

finden sich bald Drüsenbläschen von verschiedener Grösse und Form, besonders grosse von Biskuit- und Herzform, die durch Verschmelzen mehrerer Bläschen entstanden sein sollen. Die Wand der grossen Bläschen bekommt Einbuchtungen, in die hinein sich das Bindegewebe der Wand fortsetzt. Das Epithel hebt sich von der Wand ab und bildet papillenförmige Vorsprünge in's Lumen. Im eigentlichen Krebsknoten nun finden sich alsdann einfache Schläuche mit spaltförmigem Lumen, von Cylinderepithel ausgekleidet, und andererseits solide Zollstränge und rundliche Nester mit kleinen, dichtgelagerten Kernen in einem Protoplasma, das keine Zellgrenzen erkennen lässt. — Während nun unser I. und II. Fall zu weit vorgeschritten sind, als dass man deren mikroskopische Bilder für die Histogenese verwerthen könnte, konnten im Falle III ganz ähnliche Befunde erhoben werden, wie von Howald; ich verweise auf das weiter oben bereits Beschriebene. Der Fall IV ist insofern bemerkenswerth, als man von den Drüsen Uebergänge zu dem noch homolog-drüsig aufgebauten Theile des Tumors finden konnte, der seinerseits zur carcinomatösen Infiltration überleitete.

Vom letzteren Falle soll nun nochmals kurz auf das reichliche Fortschreiten des Carcinoms innerhalb der in und um die Wand gelegenen Nerven gewiesen werden.

Wenden wir uns nun zu den Folgezuständen der Choledochus-Stenosirung, so begegnet uns als deren unmittelbare Folge die Gallenstauung, als mittelbare die Infection der Gallenwege. Inwieweit hierbei etwa vorhandene Gallensteine concurriren, davon wird noch weiter unten die Rede sein. Die Gallenstauung und die damit verbundene Dilatation der Canäle setzt sich auf die gesammten, oberhalb gelegenen Gallenwege fort, d. h. den central gelegenen Theil des Choledochus, den Hepaticus mit seinen extra- und intrahepatischen Verzweigungen und, nach Maassgabe des Sitzes der Neubildung, auf Cysticus und Gallenblase.

Der erstere Befund kehrt auch fast in allen Sections-Berichten wieder; der Hepaticus communis hatte dabei in Fall 10 ein Aorten-Caliber bekommen, und war in Fall 20 in eine hühnereigrosse Höhle verwandelt, der Choledochus bis zur Breite von 5 cm ausgedehnt (33).

Digitized by Google

Damit geht naturgemäss ein in den verschiedensten Graden sich haltender Icterus der Leber sowohl, als auch aller anderen Organe einher, wozu es, was sich allerdings schwer begreifen lässt, im Falle von Durand-Fordel (2) nicht gekommen war. Die Gallenstauung bedingt in erster Linie mit das vergrösserte Volumen der Leber, das fast in allen Fällen besondere Erwähnung findet. Zum anderen Theile concurrirt dabei die Bindegewebs-Vermehrung, die wir unter dem Namen der biliären Cirrhose kennen und als Ausdruck einer wie auch immer bedingten Gallenstauung zu betrachten haben. In 10 Fällen wird die schon makroskopische Granulirung und Verhärtung der Leber hervorgehoben. Nur 1 mal (28) kam eine verkleinerte Leber auf dem Sectionstisch zur Beobachtung, während sie nach dem klinischen Befunde palpatorisch und perkussorisch den Rippenbogen um 4 Finger breit überschritt. Angesichts der Thatsache, dass sich unter den beobachteten Fällen mehrere mit über Monate hingezogenem Verlauf finden, hätten wir einen solchen Befund doch öfter erwartet, gemäss der Annahme, dass die biliäre Cirrhose bald in Schrumpfung übergehe.

Ausgesprochene Abscesse in der Leber werden 6 mal notirt, daneben noch 4 mal eitrige Cholangitis. Das eine Mal (31) war ein besonders grosser, unter der Glisson'schen Kapsel gelegener Abscess durchgebrochen und hatte dadurch zur eitrigen Peritonitis Veranlassung gegeben.

Zur mikroskopischen Untersuchung lag mir die Leber in meinen ersten 3 Fällen vor; davon bietet der Fall 2 in den Partien, die nicht schon ausgebildete Abscesse zeigen, das typische Bild der Cholangitis und Pericholangitis: um die Gallengangs-Querschnitte kleine, sehr dichte Leukocyten-Anhäufungen.

Im Fall I sieht man langgezogene, dichtere und dünnere Infiltrate entlang den interlobulären Septen verlaufen; die Gallengangs-Proliferation hält sich in mittleren Grenzen. Bezeichnend ist, dass auch innerhalb der Acini zwischen den Leberzellbalken die Kern-Vermehrung eine erhebliche ist. Letzteres findet sich im II. Fall nicht, bei dem eine extreme, fettige Degeneration des Parenchyms neben den cirrhotischen Veränderungen einhergeht.

Die Gallenblase wurde etwa in der Hälfte der Fälle dilatirt gefunden; während sie in der Norm 7—8 cm lang ist, hatte sie

Digitized by Google

hier bisweilen eine Länge von 12 cm, 15 cm und 25 cm erreicht; von Frank (1) wird sie als 5—6× vergrössert bezeichnet, dabei wird ihre Wand vielfach stark verdünnt gefunden. Klein wurde die Gallenblase in 3 Fällen (20, 7, 34) angetroffen; in den ersten beiden Fällen erklärt sich das hinlänglich aus dem Sitz des Tumors an der Cysticus-Mündung, wodurch ein Abschluss der Blase gegenüber dem Choledochus zu Stande kommen musste. Ihr Inhalt trägt verschiedene Farben von hellgelb bis dunkelgrün, und ist von wässriger bis glycerinartiger Beschaffenheit, wenn er nicht eitrig ist, da die Gallenblase doch leicht an cholangitischen Processen betheiligt wird. Haben wir ihre Wand oft verdünnt gefunden, so treffen wir sie bisweilen auch verdickt, worin wir den Ausdruck chronisch entzündlicher Veränderungen zu erblicken haben. (21, 31, 32, 39, 40, 41.) Verklebungen der Gallenblase mit Netz, Diaphragma und Bauchwand (32) oder mit Netz und Colon, wie in unserem III. Falle, deuten auf die begleitenden pericystischen Processe.

Verfolgen wir nun die circulatorischen Veränderungen, die wir im Gefolge der Gallenstauung, bezw. Bindegewebs-Vermehrung in der Leber zu erwarten haben, die Stauung in den Pfortaderwurzeln, so finden wir hier nur etwa in 8 Fällen eine Notiz über eine vergrösserte oder derbe oder cyanotische Milz. Danach müssen die Hindernisse im Pfortader-Kreislauf gewöhnlich nicht erheblich sein, gemäss den nicht gerade bedeutenden cirrhotischen Veränderungen, die wir in der Leber angetroffen haben.

Noch seltener findet sich Ascites vor. Im Falle von Griffon und Dartigues (32), wo durch 6malige Punction 45 Ltr. Flüssigkeit aus dem Abdomen abgelassen waren und sich bei der Section einige Liter citronengelben Fluidums vorfanden, handelt es sich, nach des Autors Ansicht, um den Ausdruck einer begleitenden chronischen Peritonitis, worauf ja die fibrinösen Beschläge und Auflagerungen auf den Därmen ohne Weiteres hinweisen; dasselbe gilt wohl auch von Schmitt's Beobachtung (25); alsdann bleiben nur noch die Fälle von Benner (20) und Choppet (29), wo es sich auch nur um geringe Mengen, 1 resp. 2 Liter, gelblich gefärbter Flüssigkeit handelte. Zu einem beträchlichen Ascites ist es be-

Digitized by Google

greiflicherweise in den Fällen gekommen, wo der Pfortaderstamm durch den benachbarten Tumor in erheblicherer Weise beeinträchtigt wurde (8, 10, 30), in Bourceret's Falle zeugte ein einige Tage alter Thrombus im mittleren Theile des Pfortaderstammes von den stattgehabten Circulations-Schwierigkeiten.

Seltener, als man denken möchte, kommt es selbst bei tief sitzenden Tumoren zur Abfluss-Behinderung des Pankrea-Secretes. Wenigstens wird nur in einem der Brenner'schen Fälle (36) von einer Dilatation des Duct. Wirsungianus berichtet, die auf eine derartige Störung hinweist.

Kommen wir zur Frage der Metastasen-Bildung. Am ehesten betheiligt sich naturgemäss die Leber (18mal); unter unseren 4 Fällen 3mal; dabei constatirten wir im Falle III ein unmittelbares Hineinwuchern der Choledochus-Geschwulst in das darunter liegende Leberparenchym; nach Eröffnung einiger Pfortaderäste war es dann offenbar zu einer ausgedehnten Betheiligung der Leber gekommen. Eine retrograde Ueberschwemmung der Leber von infiltrirten periportalen Drüsen her nimmt Brenner (35, 36) für seine Fälle an. Um ein Fortkriechen in der Wand handelt es wahrscheinlich auch bei der Betheiligung der benachbarten Gallengänge (11 Cysticus, 24 Hepaticus); wenigstens konnten wir in unserem II. Falle ein derartiges Fortschreiten auf Hepaticus, Cysticus und sogar auf die Gallenblase constatiren, während in unserem I. Falle, gleichwie bei W. E. Hughes (33), die Proliferation in continuo auf den Pankreoskopf übergegriffen hatte; in derselben Weise scheint bei Heynen (34) das Pankreas und das Duodenum, bei Lambl (4) Duodenum und Pylorus betreten worden zu sein. Ob es sich im Falle van der Byls (3) um ein zweites, unabhängiges Carcinoma pancreatis oder eine discontinuirliche Metastase des Choledochus-Carcinoms gehandelt hat, steht dahin.

Im Uebrigen kommt bei der Metastasen-Bildung nur die Betheiligung der regionären Drüsen in Betracht, und auch das nicht besonders häufig (7mal), theils der periportalen, theils der retroperitonealen, neben der Aorta gelegenen. Erwähnt sei kurz, dass bei der hier vielfach concurrirenden Cholangitis vergrösserte Drüsen an der Leberpforte sich blos als entzündlich geschwellt erweisen können, wie in unserem IV. Falle, wo sie

Digitized by Google

sich durch Flanquirung und Bedrängung des Choledochus von aussen als besonders bedeutungsvoll erwiesen.

Im Ganzen liegt also keine grosse Tendenz zur Metastasen-Bildung vor; richtiger vielleicht sagen wir: es kann zu keinen ausgedehnten Metastasen kommen, da die chronische Gallenstase zeitiger zum Exitus führt, als dazu nach unseren mikroskopischen Befunden, der Eröffnung von Lymph- und Blutgefässen und von Nervenlymphscheiden, die Bedingungen vorliegen.

Von sonstigen weniger constanten und weniger bedeutsamen Befunden waren noch Blutaustritte auf Schleimhäute und seröse Häute zu erwähnen, soweit es sich um solche in der Magenschleimhaut handelt, (4, 22, 27, 29, 34; im letzteren Falle ältere schiefrige Färbungen,) sind sie wohl auch auf die Stauung in den Pfortaderwurzeln zu beziehen, während solche in Pleura (32) und Nierenbecken (20) in der durch den Icterus bedingten haemorrhagischen Diathese ihre Erklärung finden.

Ein besonderes Interesse darf demgegenüber beanspruchen der Befund an Gallensteinen, sei es, dass sie bei einem operativen Eingriff oder bei der Obduction aufgedeckt wurden. Unter unseren 41 Fällen von Choledochus-Carcinom wurden sie 15mal, also etwas mehr als in einem Drittel der Fälle, in der Gallenblase, bisweilen zugleich in den grossen Gallengängen angetroffen (in 18 Fällen von Hepaticus-Carcinom 4mal, nach Schulze a. a. O.). Nach den Erfahrungen, die vom Gallenblasen-Carcinom vorliegen, scheint ein ursächliches Verhältniss zwischen Cholelithiasis und Gallenblasen-Neubildung in der Weise sicher gestellt, dass erstere die Ursache, letztere die Folge ist. Die Steine, indem sie, wie wir oben bereits erwähnten, die Infection der Gallenwege begünstigen und Druck-Usuren und Narben in der Schleimhaut setzen, bereiten den Boden vor, auf dem das Gallenblasen-Carcinom dann seine Entstehung nimmt. Wir wären geneigt, ein ähnliches Verhältniss für die Gallengangs-Neubildungen anzunehmen, speciell wird in diesem Sinne gern der Befund von Kraus (24) verwerthet, welcher einen Stein in eine scirrhöse Geschwulst des Choledochus eingeschlossen fand. Es ist aber beim Gallenblasen-Carcinom das Zusammentreffen mit Cholelithiasis ein ungleich

Digitized by Google

häufigeres. Courvoisier[1]) fand z. B. in 84 Fällen von Carcinoma vesicae fell. 74mal die besagte Combination, während Janowski[2]) dieselbe von allen seinen 40 Fällen berichten konnte.[3]) Man könnte freilich annehmen, dass in manchen Fällen der Choledochus-Carcinome Steine wohl früher einmal zugegen waren, zur Zeit der Autopsie aber bereits ihren Platz verlassen hatten. Schmitt (26) möchte z. B. die narbigen Veränderungen an der Papilla duodenalis als Residuen eines durchgetretenen Steines betrachten; indessen finden wir in der Anamnese der in Frage kommenden Fälle, abgesehen vom Fall 36, keine besonderen Hinweise auf eine vorangegangene Cholelithiasis. Danach werden wir uns nicht entschliessen können, den für die Gallenblasen-Carcinome geltenden Satz auf die Gallengangs-Carcinome auszudehnen. Hierin werden wir vielleicht noch bestärkt durch die oben bereits besprochene Thatsache, dass Männer ungleich häufiger, als Frauen, die Träger der uns beschäftigenden Tumoren sind. Kommt nun erfahrungsgemäss die Cholelithiasis ungleich seltener bei Männern vor, so werden wir den Gallensteinen nicht eine so wichtige und häufige aetiologische Rolle bei dem Gallengangs-Carcinom zuschreiben können. —

Ueberfliegen wir noch kurz die klinischen Daten in unserer Tabelle, so treffen wir als constantestes Symptom im Krankheitsbilde der Choledochus-Carcinome die Gelbsucht, nur im Falle von Durand-Fordel (2) soll sie gefehlt haben. Dem Ikterus entspricht einerseits der lehmfarbene Stuhl, andererseits die Braunfärbung des Urins, in dem sich zugleich öfters Eiweiss, einmal auch Indican (32) hat nachweisen lassen. Der Icterus ist es meistens, der, begleitet von dem lästigen Hautjucken, die Krankheit einleitet und der allmählich an Intensivität zunehmend, bis zum Tode anhält. Der Gallen-Abschluss vom Darm auf der einen Seite, die Retention und Resorption der Galle auf der

[1]) Casuist. statisch. Beiträge zur Pathologie der Gallenwege. Leipzig, 1890; cit. noch Naunyn, Klinik der Cholelithiasis. 1892. S. 153.

[2]) Ziegler's Btg. X.

[3]) Auch die Erfahrungen von Herrn Geheimrath Ponfick sprechen insofern für ein ausnahmsloses Nebeneinander beider Erscheinungen, als er noch niemals ein Carcinom vesic. fell. beobachtet hat, bei welchem nicht gleichzeitig Concremente in der Blase vorhanden gewesen wären.

Digitized by Google

anderen sind es auch, welche die mannigfachen Störungen in der Function des Darmes (Obstipation, Diarrhoe) und des Magens (Erbrechen, Appetitlosigkeit) zur Folge haben. Während wir für ersteres schon lange das richtige Verständniss haben, ist uns für die Magenstörungen bei Gallen-Retention erst durch Simnitzky's Untersuchungen (Berl. klin. Woch. 1901 No. 43) eine experimentelle Erklärung gegeben worden. Letzterer konnte bei Hunden mit constantem Choledochus-Verschluss eine Alteration der Magensaft-Secretion in der Richtung nachweisen, dass stets eine Hyperacidität, und zwar mit Haupt-Betheiligung der freien Salzsäure zu constatiren war. Magensaft-Untersuchungen bei Choledochus-Carcinom liegen nur in unserem III. und IV. Fall vor, allerdings ohne dass zustimmende Befunde erhoben werden konnten.

Ebenso constant, wie der Icterus ist beinahe auch der reducirte Ernährungszustand, in dem sich die Kranken befanden: der Ausdruck der Tumor-Kachexie.

Der objective Befund an der Leber bedeutet in der grösseren Hälfte der Fälle eine Volumen-Zunahme des Organs, die bisweilen auch einen höheren Grad erreicht hatte.

Die starke Spannung der Glisson'schen Kapsel erklärt zu einem Theile die Schmerzen und abnormen Sensationen in der Gegend des rechten Hypochondriums. Zum anderen Theile werden letztere erklärt durch die entzündlichen Vorgänge in den Gallenwegen und die Spannung der Gallenblase, die in der Hälfte der Fälle als cystischer, u. A. birnen- und faustgrosser druckempfindlicher Tumor sich zu erkennen gab. — Dass Milzvergrösserung und Ascites sich nur sehr selten notirt findet, entspricht den Befunden auf dem Sectionstisch und erklärt sich nach den dort geäusserten Ueberlegungen. Blutige Stühle wurden 4 mal (1, 14, 15, 22), Blutungen aus dem Magen 2 mal (22, 36), aus der Nase 2 mal (12, 32) notirt. Ueber Gelbsehen klagte der Patient, den Chappet (29) beobachtet hat. Ueber starkes Schwitzen wird nicht bloss in unserem IV. Falle, sondern auch von May (27) berichtet. —

Die Krankheit, deren Prognose naturgemäss eine durchaus schlechte ist, führt etwa im Verlauf von 5 bis 6 Monaten zum Tode. Bei der Combination mit Gallensteinen, die in einem

Digitized by Google

Theile der Fälle vorkommt, ist es ja vielfach nicht möglich, den Beginn derselben auch nur einigermaassen festzusetzen.

Die Differential-Diagnose ist ganz besonders schwer, da sie ja nicht nur gegenüber dem chronischen Choledochus-Verschluss durch Concremente geführt werden soll, sondern vor Allem auch darauf zu antworten haben wird, ob es sich um eine Choledochus-Obstruction durch eine Neubildung des Ganges selbst oder des Pancreas oder des Duodenums handelt. Sie soll an dieser Stelle gar nicht erörtert werden, zumal ja Kraus in der oben bereits angezogenen Studie über die Geschwülste der Leber und Gallenwege sich eingehend darüber auslässt, beziehungsweise noch auslassen wird.

Eine operative Therapie, um die es sich in vorliegender Affection naturgemäss nur handeln kann, war unter unseren Fällen 9mal in die Wege geleitet worden; sie konnte bei den schon vorgeschrittenen Tumoren nur eine palliative sein, bestand in Cholecystotomie und Cholecyst-Enterostomie; sie wurde in allen Fällen nur eine kurze Zeit überlebt.

Danach werden, wie es scheint, unsere vermehrten Kenntnisse in Sachen der Choledochus-Carcinome, — wozu auch unsere 4 Fälle einen kleinen Beitrag liefern sollten —, vielleicht weniger dazu dienen, diesem Uebel an sich zu Leibe zu gehen, obgleich nach dem Urtheile von Kehr[1]), dem erfahrensten Vertreter der Leber-Chirurgie, eine Resection des Choledochus bei frühzeitiger Diagnose schliesslich nicht unüberwindliche Schwierigkeiten bieten würde; vielmehr drückt sich das Maassgebliche wohl in folgender Ueberlegung aus, die ich von Kraus (a. a. O.) entlehne:

„Eine kurze, aber wie ich wenigstens glaube, ausreichende Erfahrung lehrt, dass bei permanentem Icterus infolge eines bereits vorhandenen Carcinoma ductus choledochi operative Eingriffe einen verhältnismässig sehr geringen Nutzen bringen, ja dass schon eine Probe-Laporatomie für Individuen, deren Choledochus durch einen malignen Tumor überhaupt verschlossen ist, schlecht vertragen wird. Die drohende Compromittirung der Gallenstein-Operationen ist also der praktische Grund, weshalb es so viel ankommt auf die Erlernung der ein-

[1]) Hausb. d. prakt. Chirurgie III, 2. S. 553.

Digitized by Google

schlägigen Diagnostik, beziehungsweise die genaue Kenntniss der Merkmale, welche die chronische Obstruction des Choledochus durch Concremente und durch Neubildungen des Gallenganges selbst, des Duodenums oder des Pankreas-Kopfes unterscheiden lassen".

B.

Carl Kramslowsky, Organist, 44 J., am 8. October 1901 in die Chir. Klinik aufgenommen.

Anamnese. Vor etwa 5 Wochen erkrankte Pat. plötzlich mit Erbrechen, Schüttelfrost, drückenden, krampfartigen Schmerzen in der Magengegend; daneben bestand Appetitlosigkeit und Verstopfung.

Vor 10 Tagen Auftreten von Ikterus.

Status präsens: 8. October 1901. Reducirter Ernährungszustand. Hautfarbe ikterisch. Temperatur 36,4. Puls 62.

Abdomen leicht gespannt und aufgetrieben. Umfang in Nabelhöhe 76 cm, am Rippenbogen 82 cm, — Leberdämpfung reicht handbreit über den Rippenbogen, nahezu bis zur Nabelhöhe in der Mammillarlinie. Leberrand hart, scharf. Zwei Finger breit einwärts der Mammillar-Linie am unteren Leberrand, andererseits unter dem Schwertfortsatz je eine besonders druckempfindliche Stelle, woselbst auch deutliches Resistenzgefühl vorhanden. — Gallenblase nicht zu fühlen und nicht zu percutiren. — Magen in norm. Grenzen. — Milzdämpfung vergrössert, den Rippenbogen aber nicht überschreitend. —

Urin $\frac{800}{1027}$, bierbraun, klar, sauer.

Gallenfarbstoff +, Alb. +, Sach. —. Indican reichlich. — Stuhl entfärbt. Hgbl.; 70 pCt. Fleischl, Leukocyten 10 700; Erythrocyten 5 600 000.

Magen-Inhalt: freie HCl. pos.; Ges. Acidität normal; Milchsäure neg.

13. October 1901: 2 Pfd. Gewichtsabnahme.

Diagnose: Tumor hepatis od. vesic. fell? Cirrhose? Cholelithiasis.

31. October 1901: Probe-Laparotomie.

Entleerung reichlicher, leicht hämorrhagischer Flüssigkeit. An der Porta hepatis sitzt ein harter, höckeriger, kinderfaustgrosser Tumor, der den Dct. chol., bezw. cystic. in sich einbezogen hat und comprimirt. Gallenblase mittelgross, mässig gefüllt, mit zahlreichen, kleinen Knötchen besetzt.

6. November: Erster Stuhl; er besteht zum grössten Theil aus leicht klumpig geronnenem, theils flüssigem Blut ($1^1/_4$—$1^1/_2$ Ltr.). Puls 100. Schmerzen im Abdomen.

7. November: Blutstuhl. Puls 108—144. Sensorium benommen.

8. November: Continuirlicher Abgang geringer Mengen dunklen Blutes. — Exitus letalis.

Digitized by Google

Auszug aus dem Sections-Protokoll. H. B. No. 232. Sec. 9. Nov. 01.

K. Carcinoma ulceratum coeci.

T. Infiltratio carcinomatosa (metastatica) ductus choledochi, cystici, hepatici partis infimae. Obstructio choledochi. Haemorrhagia ex tumore.

D. Vulnus abdominis ex laparatomia probatoria ante dies IX. Icterus universalis. — Cyanosis lienis. — Intumescentia carcinomatosa glandularum mesaraicarum et coeliacarum. — Carcinoma circulare ulceratum coeci. — Metastases carcinomatosae hepatis et singulares peritonei diaphragmatici et serosae cystidis felleae. Infiltratio carcinomatosa metastatica ductus choledochi, cystici et infimae partis hepatici. Sanguis in intestino crasso. Anaemia.

Grosser, kräftig gebauter Mann mit reducirter Musculatur und geschwundenem Fettpolster.

Haut und Schleimhäute gelblich verfärbt, desgl. die Skleren. — In der Mittellinie des Bauches ein 4 cm langer, vom Proc. ensif. beginnender Schnitt, der durch Drathnäthe geschlossen ist.

Nach Eröffnung der Bauchhöhle erweist sich das Netz über die Därme herabgeschlagen, Leber überragt wenig den Rippenbogen, Gallenblase tritt eben unter dem vorderen Leberrand hervor.

Nach Zurückschlagen des Netzes zeigt sich die Darmserosa überall glatt und spiegelnd, ebenso das gelblich gefärbte Peritonaeum parietale und diaphragmale, welch letzteres nur nahe dem vorderen Umfang des rechten Rippenbogens einige graugelbe, erbsengrosse, derbe, leicht prominierende Knötchen trägt.

Im Mesenterium treten bis wallnussgrosse, derbe, graugelbe Drüsen hervor, speciell in der Umgebung des unteren Drittels des Colon asc., welches sich hier auf eine 3 cm lange Strecke circulär leicht eingezogen erweist und etwas derb anzufühlen ist.

Nach Emporschlagen der Leber und leichtem Herabziehen des Magens tritt im Omentum minus, das hintere Peritonaealblatt vor sich herschiebend, ein über gänseeigrosser Tumor zu Tage, der topographisch dem Pankreaskopf etwa entspricht, über dessen genauere Beziehungen zunächst nichts ausgesagt werden kann.

Am herausgenommenen Magen-, Leber-Pankreas-Präparat werden die Gallenwege nach vorheriger Sondirung aufgeschnitten.

Choledochus, für 5 mm dicke Sonde passirbar, zeigt im Ganzen eine starre, derbe Wand. Seine Innenfläche ist am duodenalen Ende für eine $2^1/_2$ cm lange Strecke glatt, dann aber uneben und mit vielen kleinen, derben, grauweissen, halb Erbsen-grossen Körnern besetzt, die vielfach zu ganzen Plateaus zusammentreten. Ohne irgend welchen Defect geht die blasse Schleimhaut über die Excrescenzen hinweg. Einige mm jenseits der Cysticus-Mündung setzt die Infiltration deutlich ab gegen die dünne, mit zarter Schleimhaut bedeckte Hepaticus-Wand. — Die Einmündungs-Stelle des Cysticus in die infiltrirte Choledochus-Wand wird auf einer kleinen, papillenartigen Erhebung erst entdeckt, nachdem durch starken

Digitized by Google

Druck auf die Gallenblase Galle zum Ausfluss in den Choledochus gebracht worden war. Die Sondirung des Cysticus mit einer 2 mm dicken Sonde gelingt nicht ohne Schwierigkeit, da das Lumen durch Wandverdickung stark eingeengt ist. Die Wandung ist ebenfalls starr und derb, wie die des Choledochus, auf der Innenfläche treten die niedrigen und plumper gestalteten Heister'schen Falten wenig hervor.

Die Hepatici bis zur Kleinfinger-Dicke erweitert, sonst o. B.

Die Gallenblase 9 cm lang, ist prall gefüllt mit dunkelgrüner, eingedickter Galle, welche sehr viele, ganz kleine, bräunliche und grünliche Concrementchen enthält. Die Schleimhaut ist intact, mit Galle stark imbibirt, die Wand zart, sich scharf gegen die Cysticus-Infiltration absetzend. Auf der Serosa-Seite viele, bis erbsengrosse, graugelbe, derbe Knötchen, auf die Peritoneal-Bekleidung gleichsam aufgesetzt.

Die Leber ist von leicht vergrössertem Volumen, von tiefgrüner Farbe und ziemlich derbem Parenchym. Oberfläche glatt, wie auch die Schnittfläche. Ueber das ganze Organ zerstreut sind gelbweisse, sich gegen das grüne Leberparenchym lebhaft absetzende Bezirke, gewöhnlich von runder, leicht unregelmässiger Gestalt. Diese Bezirke prominiren weder über die Oberfläche, soweit sie unter der Glisson'schen Kapsel hervorleuchten, noch quellen sie aus der Schnittfläche hervor. Ihr Gewebe ist von derber Beschaffenheit, bisweilen in der Mitte leicht erweicht und dann hier von tief gelber Farbe. Zwischen den einzelnen grösseren und kleineren Knoten sieht man weisse Streifen, gleichsam wie Verbindungswege verlaufen. Intrahepathische Gallengänge erheblich dilatirt.

Stamm der Pfortader frei. —

Nach Klarlegung der Gallengangs-Verhältnisse lässt sich feststellen, dass der oben beschriebene Tumor im kleinen Netz thatsächlich dem Pankreaskopf angehört, welcher freilich an sich ziemlich unverändertes Gewebe zeigt, indessen von vielen haselnussgrossen, derben, in der Mitte leicht erweichten Drüsen überlagert, bezw. flanquirt wird. Einzelne kleine lehnen sich an die Wand des Choledochus. Grössere finden sich wieder in der Umgebung von Corpus und Cauda pankreatis, welch letzteres ein derbes, blasses, unverändertes Parenchym aufweist.

Dct. Wirsungianus leicht zu sondiren, normal.

Milz 18:8:3 cm, mit leicht erweichter Pulpa.

Nieren mit glatter Oberfläche, leicht ikterischer Farbe; in der rechten einige Stecknadelkopf- bis halb Erbsengrosse, grauweisse, runde, nicht prominirende Knötchen.

Magen-Schleimhaut blass, leicht ikterisch. desgl. die des Dünndarms.

Der Dickdarm erweist sich 10 cm über der Bauhin'schen Klappe (es handelt sich um die bereits oben geschilderte Stelle) als der Träger eines Tumors, der das Darmrohr auf eine Strecke von 5 cm circulär infiltrirt. Mit leicht erhabenem Wall setzt er sich gegen die unveränderte Dickdarm-Schleimhaut ab, ist im Centrum stark ulcerirt und mit schmierigen,

Digitized by Google

bröckligen Massen belegt. Im ulcerirten Grunde scheint ein kleines Gefäss zu klaffen. — Die Stenosirung des Lumens ist eine mässige; 2 Finger können durch die infiltrirte Stelle vorgeschoben werden. — Unterhalb des Tumors ist der ganze Dickdarm erfüllt von dickflüssigen, dunkelblauen, stark veränderten Blutmassen, die z. Th. auch theerartige Farbe und Beschaffenheit haben; besonders reichlich sind sie in der Ampulla recti angesammelt. — Die Dickdarm-Schleimhaut blutig imbibirt.

Mikroskopischer Befund.

I. Querschnitt durch den Choledochus 1 cm über der Einmündungsstelle ins Duodenum.

Der Choledochus, dessen Wanddicke auf 4 mm etwa verbreitert ist, setzt sich deutlich ab gegen das umgebende Bindegewebe, das ihn vom anliegenden Pankreas trennt. Zum Lumen zu begrenzt sich die Wand in einer etwas unregelmässigen Linie, die hier und da leichte Erhebungen und tiefere Einbuchtungen zeigt. In solchen Buchten sind ab und zu Reste des auskleidenden Cylinderepithels zu sehen. Aus dem Grundgewebe, das sich in festem, meist mit quer getroffenen Muskelbündeln vermischtem Bindegewebe darstellt, heben sich heraus ganz regelmässige, runde oder leicht ovale, offenbar einer Neubildung zugehörige Zellcomplexe, die durch die Summe der intensiv gefärbten grossen Kerne bei relativ spärlichem Protoplasma in schwacher Vergrösserung als dunkelblaue Scheiben hervortreten. Am regelmässigsten, in annähernd gleichem Abstande von einander, liegen diese Scheiben in der äusseren Zone des Gang-Querschnitts, während sie in der inneren weniger zahlreich und weniger regelmässig eingestreut sind. Was die Zell-Anordnung innerhalb der einzelnen Complexe anbetrifft, so hat dieselbe in den kleineren Häufchen nichts Charakteristisches. In den grösseren tritt eine immer wiederkehrende Neigung zur Bildung kleiner Hohlräume hervor; insofern, als sich aus der grossen Zellmasse einzelne Zellspangen isoliren, die sich leicht netzartig verflechten und kleine, mehr oder weniger runde oder polygonale Lücken zwischen sich lassen. In Letzteren finden sich, neben structurlosen, bröckligen Detritusmassen, Kerne von leuko- und lymphocitären Elementen vor. Von den meisten der beschriebenen grossen Zellgruppen lässt sich nun einwandsfrei darthun, dass sie nicht frei im Gewebe liegen, sondern in präformirten Räumen, und das um so leichter, als durch die Alcoholhärtung der Zell-Inhalt leicht geschrumpft, sich von der Wand retrahirt hat. Die Wandung der Räume wird durch eine ganz leichte Verdichtung des Grundgewebes angedeutet; auf der Innenfläche ein nicht ganz continuirlicher flacher Endothel-Belag. Es handelt sich offenbar um feinste Lymphgefäss-Querschnitte, in denen sich die Zellthromben vorfinden; das beweist die spärliche oder ganz fehlende Wandung der Räume, ihr leuko-lymphocitärer Inhalt bei vollkommenem Fehlen von rothen Blutkörperchen. In der Umgebung dieser Räume finden sich, neben Nerven- und kleinen Gefäss-Querschnitten, auch noch andere Lymphgefässe, deren Endothel-Belag leicht

Digitized by Google

gequollen ist. Ein ganzer Kranz kleinzelliger Infiltration bildet sich durch Zusammenschliessen der einzelnen, die Tumor-Complexe umgebenden Infiltrate. Neben diesen in Lymphgefässen gelagerten Tumorzellen treten die an Menge zurück, die ausserhalb solcher gelegen sind. Es sind das ganz kurze Alveolen oder Tubuli, manchmal nur aus 2 oder 3 Zellen bestehend; dabei fliesst das Protoplasma der Zellen vielfach so zusammen, dass man vielkörnige Riesenzellen vor sich zu haben glaubt.

Nur ganz spärliche Reste eines normalen Drüsen-Acinus sind hier und da eingestreut.

II. Auf den Schnitten, die weiter oberhalb, etwa durch die Mitte des Choledochus gelegt werden (sie bestreichen eine etwa 1 cm lange Strecke) trifft man auch wieder viele Tumor-erfüllte Lymphgefäss-Querschnitte, daneben viele frei zwischen die Wand-Elemente gelagerte, meist lang-ovale Zellhäufchen, die, vielfach radiär gestellt, die das Lumen begrenzenden Excrescenzen (makroskopisch die der Innenfläche aufsitzenden Körner) bis obenhin anfüllen. Der äussere Contour des Choledochus-Querschnittes auch hier deutlich gewahrt. Bemerkenswerth ist hier die Tumor-Ausbreitung in der nächsten und weiteren Umgebung des Ganges. Zunächst auch wieder Geschwulst-Thromben in zahlreichen Lymphgefäss-Querschnitten, sowohl in dem unmittelbar umgebenden Bindegewebe, als in dem interlobulären Pankreas-Gewebe, an einer Stelle mitten in einem Pankreas-Läppchen. An einem Lymphgefäss-Querschnitt lässt sich hier das Herauswuchern der Tumormassen aus demselben beobachten, die dann in kurzen Schläuchen einerseits im interlobulären Gewebe hintereinander gereiht sind, an anderer Stelle in ein Läppchen eindringen, dabei die einzelnen Acini auseinander drängend. Leichter Grad entzündlicher Reaction. Beträchlicher ist die Proliferation kleiner Pankreas-Ausführungsgänge, die mit ihrem hohen cylindrischen Epithel und basal gestellten Kernen an gewucherte Gallengänge erinnern. — Bei einzelnen in der Umgebung des Choledochus quergetroffenen Nerven finden sich Tumorzellen in dem unter dem Perineurium befindlichen Spaltraum. In einer grösseren Vene, deren Querschnitt verzerrt, vierkantig ist, sitzt ein blander Thrombus.

III. Ein Längsschnitt durch den Hepaticus beim Uebergang zur normalen Schleimhaut, desgl. ein Cysticus-Querschnitt bietet nichts Neues. Schleimdrüsen in der Wand etwas reichlicher anzutreffen, sie sind leicht proliferirt.

IV. Das Pankreas, in allen Theilen untersucht, zeigt ausser den bereits geschilderten Veränderungen in der Umgebung des Choledochus nur mehr oder weniger frische interstitielle Infiltration, einzelne, wenig umfängliche Stellen zeigen Fettnekrose.

V. Eine unmittelbar der Mitte des Choledochus anliegende Lymphdrüse erweist sich vollkommen Tumor-infiltrirt; desgleichen die coeliacalen, über und neben dem Pankreas gelegenen, von denen mehrere zur Untersuchung kommen. Wir finden in diesen die Tumorzellen in ganz besonders grossen Alveolen; die Bildung der beschriebenen Lücken inner-

Digitized by Google

halb der Zellcomplexe tritt in einzelnen noch viel charakteristischer hervor, wie auf dem Choledochus-Querschnitt. — In einigen Drüsen weitgehende Nekrosen und Erweichungen.

VI. Die Leber wird an vielen Stellen, sowohl oberflächlichen, wie mehr central gelegenen, untersucht. An allen Stellen gleich intensiv ist der Ikterus, der jeweils die Centren der Acini einnimmt. Ausserordentlich lebhaft ist die Proliferation der Gallengänge, welche, schmale Ketten bildend, eine an die andere gereiht, den Acinus wie mit einem Kranze umgeben; reichliche gelbe Ausgüsse in grösseren Gallengangs-Querschnitten. Die makroskopisch unter der Glisson'schen Kapsel schon sichtbaren feinen weissen Stränge erweisen sich als stark dilatirte, subcapsuläre Lymphräume, erfüllt von Tumor-Alveolen in der bekannten Anordnung. Besonders deutlich sind die Bilder an längsgetroffenen Lymphgefässen. Die Beurtheilung wird auch hier erleichtert durch die Schrumpfung der ausfüllenden Zellcomplexe. Das begrenzende Bindegewebe ist reichlich zellig infiltrirt, dann aber auch schon von Tumor erfüllt. Solche, meistens quergetroffene, tumor-thrombosirten Lymphgefässe treffen wir in allen grösseren interacinösen Septen an, wo sie, von einem Ring kleinzelliger Infiltration umgeben, neben Gefässen und Gallengang gelegen, sich deutlich durch ihre dünne, feine Wand und die Beimengung lymphatischer Elemente von Pfortaderästen unterscheiden lassen. Extravasculär gelegene Tumor-Elemente schieben sich vielfach, neben Gallengänge gelagert, in die feineren interacinösen Septen vor oder auch zwischen die peripherischen Reihen der Leberzellbalken. —

Nur an zwei Stellen unter sämmtlichen untersuchten lassen sich das eine Mal ein grösserer, das andere Mal ein kleinerer Pfortaderast finden, wo sich ein wandständiger, aus Tumor-Zellen bestehender Thrombus vorfindet, während im Uebrigen ein hauptsächlich aus Fibrin sich zusammensetzendes Gerinnsel das Lumen vollkommen obturirt.

VII. Das Coecum-Carcinom wird in mehreren Blöcken untersucht; dieselben werden radiär aus dem runden Ulcus herausgeschnitten, so dass der Uebergang des Schleimhautwalles zum Ulcus-Grund mit zur Anschauung kommt. Als der hauptsächlichste Sitz der Neubildung erweist sich die aufs drei- und vierfache verbreiterte Submucosa, welche, im Ulcus-Grunde weithin bloss liegend, ganz vollgepfropft ist bis an den freien Rand durch massenhafte Tumorzüge. Wo am Rande des Ulcus Muscularis mucosae und Mucosa erscheint, ist auch letztere nicht continuirlich, aber stellenweise recht beträchtlich betroffen, wo es alsdann zu starker Bedrängung der Drüsen oder gar zum Schwund gekommen ist. Weitere Ausbreitung hat auch das Neubildungsgewebe in den inneren Schichten der Mucsularis gefunden, von wo aus sie sich zwischen die Septen der äusseren Muskelschicht vorschiebt. In der Subserosa kommt es dann wieder zu dichteren Infiltraten, die sich bis ins Fettgewebe der Appendices epiploïcae fortsetzen. Die Anordnung der — einen tief dunkelblau gefärbten Kern neben spärlichem Protoplama zeigenden — Tumorzellen geschieht

Digitized by Google

in kleineren runden Alveolen und grösseren, langgestreckten Tubuli, die wieder vielfach mit einander anastomosiren. In der Muscularis fällt die grosse Zahl von Lymphgefäss-Thromben auf, die ganz aus Tumorzellen bestehen; ebensolche auch in der Submucosa, bisweilen von einem Arterien- oder Venen-Querschnitt begleitet, vereinzelte in der Mucosa an der Randpartie, umgeben von einem Kranz lymphoider Zellen. Durch Schrumpfung haben sich die Thromben von der Wand retrahirt. Bei den Lymphgefäss-Thromben, aber vielfach auch in den anderen Tumor-Partien, ist die Lückenbildung innerhalb der Zellcomplexe besonders gut ausgeprägt; manche dieser Lücken mögen ehemals mit Zellen angefüllt gewesen sein; wenigstens sieht man vielfach Bilder, wo eine stark gequollene oder vacuolisirte Zelle mit sichelförmig zur Seite gequetschtem Kern bereits eine Lücke vortäuscht, bis schliesslich die untergehende Zelle ganz geschwunden, und ein kleiner, runder, leerer Raum entstanden ist.

VIII. Die unmittelbar am Coecum-Carcinom gelegenen Lymphdrüsen erweisen sich vollkommen erfüllt von Tumor und von dem bereits geschilderten Aufbau.

Epikrise. Die Deutung des vorliegenden Falles konnte auf den ersten Blick wohl Schwierigkeiten machen; liegt doch sowohl in den Gallengängen wie im Dickdarm eine Tumor-Eruption vor, von denen eine jede nach Art und Umfang der Ausbreitung sehr wohl als primäre in Frage kommen konnte; speciell erinnerte gerade das Bild der Gallengangs-Neubildung — die diffus infiltrirten Wände mit den unregelmässig körnigen Auflagerungen der Innenfläche — an solche, wie wir sie bei primaeren Neubildungen der genannten Oertlichkeit kennen gelernt haben. — Dieser Eindruck war auch bei uns für das Erste maassgebend, und so wurde an die mikroskopische Untersuchung herangegangen. Diese lehrte nun vor Allem, dass ein im Darm wie in den Gallengängen absolut gleichmässig aufgebautes Carcinom vorlag. Danach musste man die beiden Tumoren zu einander in Beziehung setzen. Weiterhin fragte es sich also, welches der primäre Heerd und welches die Metastase von beiden sei. Bei genauerem Zusehen und Ueberlegen musste indessen als die ältere, länger bestehende Neubildung das Carcinoma coeci einleuchten; erstens war der auf eine Strecke von 5 cm den Darm diffus infiltrirende Tumor vergleichsweise doch bedeutender und massiger, als die die Gallengänge auf 5 mm verdickende Tumor-Infiltration; zweitens deutete die tiefgehende Ulceration des Coecum-Tumors auf ein

Digitized by Google

schon längeres Bestehen im Vergleich zu der Gallengangs-Neubildung, die keine Spur von ulcerativen oder irgend welchen regresssiven Veränderungen zeigte. Auch schon ein oberflächlicher Blick auf's mikroskopische Präparat: beim ersteren die massenhaft infiltrirte, auf das Mehrfache verbreiterte Submucosa und stark betheiligte Muscularis, beim letzteren die zahlreichen kleinen disseminirten, z. Th. leicht confluirenden Neubildungs-Producte, musste zu gleichem Urtheil führen. Pflegt nun im Allgemeinen die Pfortader die Verbindung des Darmes zur Leber hin zu vermitteln, so bedeutete hier die ausserordentlich reichliche Infiltration der mesenterialen und coeliacalen Lymphdrüsen schon einen Hinweis auf den Lymphweg. Darüber liessen vollends nicht mehr im Zweifel die histologischen Bilder der beiden Tumoren, sehen wir doch im Coecum-Carcinom ausserordentlich viel Lymphbahnen eröffnet, andererseits in der Leber- und den Gallengängen wieder zahllose Tumor-Thromben in Lymphgefässen. Dabei können entschieden nicht mit concuriren die beiden kleinen intrahepatischen Pfortaderäste, in denen wir parietale Tumor-Thromben vorgefunden haben. Diese Gefässe müssen offenbar erst secundär innerhalb der Leber betreten worden sein. Danach muss die Propagation folgendermaassen vor sich gegangen sein: Vom Coecum-Tumor her wurden zunächst die Mesenterial-Drüsen ergriffen, von diesen her die Coeliacal-Drüsen, zwei Drüsengruppen, zwischen denen ja eine Communication insofern leicht verständlich ist, als sich beider Vasa efferentia zum Truncus intestinalis des Ductus thoracicus vereinigen. Von den Coeliacal-Drüsen hat dann eine retrograde Ueberschwemmung ihres Wurzelgebietes stattgefunden, zu dem ja Leber und Gallengänge auch gehören.

Werden wir so durch diese positive Beweisführung zu dem Schlusse gedrängt, dass der Coecum-Tumor der primäre ist, die Neubildung in den Gallengängen die secundäre darstellt, so werden wir auf der anderen Seite in dieser Annahme gestützt durch das Unvermögen, ein gegentheiliges Verhältniss in der Metastasirung hinreichend plausibel zu machen. — Wären wir nehmlich veranlasst, das Coecum-Carcinom von dem der Gallengänge herzuleiten, so könnten wir, — um in aller Kürze diesen Punkt zu streifen —, für die Mestastasirung an folgende Wege denken: Am verständlichsten wäre noch die Annahme, dass die von oben stammenden Krebskeime zwar die nämlichen Stationen passirt hätten, die wir oben be-

Digitized by Google

reits kennen gelernt haben, jedoch den ganzen Weg in umgekehrter Richtung, eine Annahme, die immerhin nicht ganz ungezwungen erscheint. — Der Lymphweg ferner innerhalb des Darmrohres wird kaum in Frage zu ziehen sein, sonst hätten wohl die losgelösten Krebszellen auf ihrem weiten Wege durch den Darm an irgend einer höher gelegenen Stelle schon einmal die Bedingungen gefunden, sich festzusetzen. Bleibt zu dritt noch die Möglichkeit der Implantation von herabgefallenen Krebskeimen, eine Annahme, die, um Hansemann in seiner Diagnostik der malignen Geschwülste 1897 S. 169 zu citiren —, wenig Wahrscheinlichkeit hat, denn „sowohl der Magen- wie der Darmsaft sind sehr intensive Zellgifte, denen die nackten Geschwulstzellen hilflos preisgegeben sind." Wenigstens konnte auch ich mich an zwei Fällen von Magen-Carcinom mit Metastasen im Darm von derem submucös-lymphatischem Charakter leicht überzeugen. Ausserdem war bei dem an keiner Stelle ulcerirten Choledochus-Infiltrat wenig Gelegenheit znm Mobilwerden von Krebszellen gegeben.

Ein letztes und zwar sehr wichtiges Moment, das unsere eben dargelegte Vorstellung noch stützt, ist der histologische Aufbau der Tumoren. Die immer wiederkehrende Neigung zur Bildung von Lücken innerhalb der grossen Tumor-Alveolen ist weder von uns, noch von anderer Seite bei primären Gallengangs-Carcinomen beobachtet worden, ist dagegen bekannt im histologischen Bilde der Dickdarm-Carcinome.

Bemerkenswerth erscheint jedenfalls noch, dass, während die Gallengänge in ihrer Wand und Schleimhaut von Tumor-Massen infiltrirt erscheinen, die Gallenblase sich nun mit vielen Erbsengrossen, subserösen Knötchen betheiligt.

Fassen wir schliesslich die secundäre Betheiligung der Gallengänge von einem allgemeinen Standpunkt aus ins Auge, so kommt sie am ehesten so zu Stande, dass Carcinome der Nachbarschaft, von Pankreas, Duodenum, Magen, contiunirlich auf dieselben übergreifen, oder dass ein Gallenblasen-Krebs unmittelbar in die Wand der grossen Gänge weiterwuchert, letzteres ein Befund, den ich mehrfach zu erheben Gelegenheit hatte. Eine discontinuirliche metastatische Betheiligung neben primärem Krebs an weiter entfernt gelegenen Standorten (wie es im vorliegenden Falle zu beobachten war) ist schon etwas Ungewöhnliches. Kaufmann[1]) scheint nur die erstere Form zu kennen,

[1]) Lehrbuch. 1. Aufl. 1896. S. 447.

Digitized by Google

während Schüppel[1]) beider Möglichkeiten kurz Erwähnung thut, zugleich mit dem Hinweis auf die Zweifel, die in solchem Falle betreffs des primären Sitzes des Uebels entstehen können; ein Punkt, der auch im vorliegenden Falle Eingangs der epikritischen Besprechung entsprechende Berücksichtigung gefunden hat. In der Regel, führt Schüppel aus, „tritt der Antheil der Gallenwege an der krebsigen Erkrankung gegenüber dem davon primär ergriffenen Organe so sehr zurück, dass er der Beachtung des Arztes ganz entgeht und erst durch die Obduction klar gelegt wird. Hiervon machen nur die Fälle eine Ausnahme, wo es zum Verschluss der Ausführungsgänge, zur Gallen-Retention und zu ausgesprochenem und anhaltendem, sich immer mehr steigerndem Ikterus kommt."

Letzteres trifft in vollem Maasse auf den vorliegenden Fall zu; hiermit kommen wir zu einer kurzen klinischen Besprechung des Falles, der nach dieser Richtung vielleicht noch mehr Interesse beansprucht. Wenn es nach dem obigen Citat aus Schüppels Arbeit vielfach so ist, dass die secundäre Betheiligung der Gallengänge der Beachtung des Arztes ganz entgeht, so war es bei dem hier in Frage kommenden Patienten gerade umgekehrt: unter den schweren Erscheinungen des Gallengangs-Verschlusses traten die Symptome des Primär-Leidens ganz zurück, seine Krankengeschichte gleicht in allen Theilen den vielen anderen, die wir im ersten Theil der Arbeit kennen gelernt hatten. Selbst die Laparatomie konnte nur dazu dienen, den bereits durch die ihr voraufgegangene Beobachtung gewonnenen Eindruck zu befestigen.

Da kamen nun die abundanten Darmblutungen in den letzten 3 Lebenstagen. Nach dem vorliegenden Krankheitsbilde konnte man geneigt sein, dieselben als Ausdruck der Stauung in den Pfortaderwurzeln anzusehen, wenn die Blutungen nicht gar zu massig gewesen wären. Die Obduction erst brachte die Aufklärung: einerseits, dass die Blutungen aus dem der Beobachtung entgangenen Coecum-Carcinom herstammten, und zweitens, dass der Coecum-Tumor symptomlos bleiben konnte, weil er bei einem für 2 Finger durchgängigen Darmlumen noch gar keine Stenosen-Erscheinungen hervorzurufen in der Lage war.

[1]) In Ziemssen's Path. u. Therap. Bd. VIII, 2. S. 70. 1880.

Digitized by Google

Anhang.

Nach der ausführlichen Darstellung, welche die Hepaticus-Carcinome durch A. Schulze (l. c.) erfahren haben, erübrigt es sich für mich, kurz Bericht zu geben über einen diesbezüglichen besonders bemerkenswerthen Fall, von dem ich das in Alkohol conservirte Präparat in der Sammlung des Institus vorgefunden habe.

B. St., 59jähriger Maurermeister, am 2. August 1899 in die v. Mikuliczsche Privatklinik aufgenommen.

Auszug aus der Krankengeschichte.

Anamnese: Von 1894 ab fühlte sich Patient schwächer, besonders im Winter lästiges Jucken der Hautfläche; keine Gelbsucht. 1895 nach einer längeren Fusspartie kolikartiger Schmerz in der rechten oberen Bauchgegend; Icterus war nicht bemerkt worden; dieser Attaque folgten mehrere schwächere.

1898 trat ohne vorherige Kolik Icterus auf, der nach einer Karlsbader Kur schwand, dann aber wieder auftrat, ohne zu verschwinden. Erheblicher Gewichtsverlust, Kräfte-Abnahme, Appetitlosigkeit.

Status praesens. Grosser kräftig gebauter Mann, stark abgemagert, Hautfarbe tief dunkelgelb, Skleren gelb. Haut mit zahlreichen Kratzeffecten.

Puls gut und regelmässig. Temperatur 37,2.

Urin dunkelbraun, Gf. +. Zucker auch nicht nach Darreichung von 100 gr Traubenzucker nachweisbar. Kein E. Kein Sediment.

Stühle grauweiss, übelriechend.

Absolute Dämpfung, der Leber angehörend, in der Mamillarlinie von der 6. Rippe bis zur Nabelhöhle, nicht druckempfindlich.

Diagnose: Pankreas-Tumor (?).

Operation: Nach Eröffnung der Bauchhöhle kommt alsbald die mannsfaustgrosse Gallenblase zum Vorschein, sie enthält graugrüne, trübe Flüssigkeit, kein Concrement. Im Choledochus Nichts zu fühlen. Anastomose zwischen Gallenblase und einer hohen Dünndarmschlinge.

Exitus 7 Tage post operationem unter peritonitischen Erscheinungen.

Auszug aus dem Sections-Protocoll.

H. B., No. 146, secirt 10. August 12 Uhr.

K. Carcinom des Ductus hepaticus. T. Peritonitis serofibrin. acuta.

D. Carcinom des Ductus hepaticus.

Metastatische Carcinom-Infiltration des Ductus choledochus nahe der Ausmündung. Erweiterung und Eiter-Ansammlung im Ductus hepaticus und den Gallengängen der Leber. Erweiterung von Gallenblase und Ductus cysticus. Anastomose zwischen Gallenblase und Dünndarm (Operation vor 7 Tagen).

Acute serofibrinöse Peritonitis. Hypostatische Pneumonie. Lungen-Oedem. Bronchitis. Seröse Pleuritis. Acuter Milztumor. Hypertrophie

Digitized by Google

des linken Ventrikels. Aneurysmatische Erweiterung des Aortenbulbus. Arteriosklerose der Aorta. Kleine Blutaustritte des Epicards.

Kräftig gebaute, gut genährte männliche Leiche. Haut und alle Gewebe citronengelb gefärbt. Im rechten Epigastrium eine verticale, etwa 10 cm lange Operationswunde, durch Näthe geschlossen.

Bei der Eröffnung der Bauchhöhle quillt schmutzige Flüssigkeit hervor. Die Därme sind durchweg stark gebläht und unter einander durch dicke, citronengelbe Fibringerinnsel verklebt, welche sich in grossen Platten und Stangen, etwa wie Speckhaut-Gerinnsel heraus und abheben lassen.

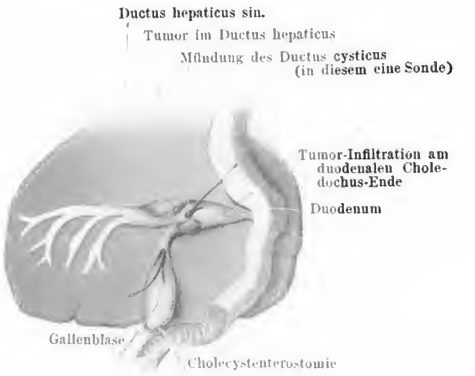

Etwa 40 cm unterhalb des Pförtners ist das Duodenum durch Nath mit dem Fundus der stark erweiterten Gallenblase vereinigt, vermittelst Murphy-Knopf. Auf der Hinterseite quillt aus einem kleinen Loch an der Vereinigungs-Stelle auf Druck kothige Flüssigkeit hervor. Diese Stelle entspricht einer durchgeschnittenen Nath im Duodenum. Auf der Schleimhautseite liegt sie im Grunde eines dem Rande des Knopfes entsprechenden Substanzverlustes.

Die Leber-Oberfläche zeigt überall grössere und kleinere, zum Theil eitrig durchscheinende Buckel, aus denen beim Einschneiden zäh-schleimiger Eiter hervorquillt. Diese Stellen entsprechen, wie sich bald zeigt, oberflächlich gelegenen, stark erweiterten Gallengängen.

Eine in die Papilla duodenalis eingeführte 6 mm-Sonde stösst in einer Tiefe von $8\frac{1}{2}$ cm auf einen elastischen Widerstand. An demselben vorbeigleitend, lässt sie sich in den linken Duct. hepaticus vorschieben. Hier wird auf sie eingeschnitten und auf diese Weise der stark dilatirte und in seinem duodenalwärts gelegenen Theile höhlenartig erweiterte Hepa-

Digitized by Google

ticus sinister freigelegt. Von letzterem gelangt man in den Ductus hepaticus communis, welcher der Sitz einer fast gänseeigrossen Geschwulst ist. Dieselbe sitzt fast im ganzen Umfange circulär auf und lässt nur eine 3 mm breite Zone, der Eintrittsstelle des Ductus cysticus entsprechend frei. Im Ganzen halbkugelig und mit breiter Basis aufsitzend, stellt die Geschwulst ein blumenkohlartiges Gewächs dar, mit unregelmässig zerklüfteter, papillärer Oberfläche. Den gröberen Papillen sitzen wiederum feinere Zotten und Papillen auf. Das Gewebe des Tumors ist ziemlich morsch und bröckelig. Der Tumor überschreitet an keiner Stelle die Grenzen der Gallengangs-Wand zum Pankreas oder zur darunter gelegenen Leber hin; er lässt sich vielmehr rings umgreifen und mit der ihm zur Basis dienenden Hepaticus-Wand etwas hin und her schrieben. Die Wand des Hepaticus sin., im Ganzen zart, und durch die starke Dehnung etwas verdünnt, trägt eine bis auf kleine oberflächliche Defecte glatte Schleimhaut-Bekleidung. Vom Hepaticus sin. gewinnt man Einblick in den ebenfalls stark dilatirten Hepaticus dextr. Auch sämmtliche intrahepatischen Gallengänge bis an die Leber-Oberfläche hinan erweitert und mit schleimigem und eitrigem Fluidum erfüllt.

Durch den Ductus cysticus, welcher am unteren Rande des Tumors endigt und für einen bleistiftdicken Stab gangbar ist, gelangt man in die dilatirte Gallenblase; ihr längster Durchmesser beträgt 10 cm; ihre Wand ist leicht verdickt, ihre Schleimhaut glatt.

Der Ductus choledochus unterhalb des Tumors noch 5 cm breit, nimmt nach unten an Breite allmählich ab bis $1\frac{1}{2}$ cm. Im oberen Theil ist seine gedehnte Wandung dünn; in der unteren Hälfte dagegen ist sie auf eine etwa 3 cm lange Strecke derb infiltrirt (3 mm dick). Die Schleimhaut ist hier aufgelockert und trägt kleine papilläre Excrescenzen. Die letzten $\frac{3}{4}$ cm etwa bieten wieder eine dünne, glatte Wand.

Die portalen Lymphdrüsen nicht vergrössert.

Ductus Wirsungianus nicht erweitert.

Mikroskopisch zeigt die Neubildung einen Aufbau, wie ihn die Autoren als charakteristisch für ein Adeno-Carcinom bezeichnen. Von der Hepaticus-Wand steigen breite, bindegewebige, ziemlich kernarme Züge in den Tumor hinein. Sich immer feiner und feiner verzweigend und mit einander anastomosirend, bilden die bindegewebigen Elemente ein Gerüst, in dessen feinem Maschenwerk die epithelialen Elemente aufgehängt sind. Die Zellcomplexe ahmen in exquisitester Weise Drüsen-Alveolen nach; es giebt deren kleinere und auch grössere, lang ausgezogene, mit leicht gewundenen Linien. Der Zellbelag besteht aus kurz-cylindrischen Zellen mit ovalem, dunkel gefärbtem Kern; die Zellen liegen meistens in 3 oder 4 Schichten; an einzelnen invertirten Stellen erscheinen die Epithelien besonders reichlich geschichtet; dadurch, dass sie nach dem Lumen zu fächerartig aus einander streben, ergiebt sich hier eine Art „bouquetartiger Anordnung".

Die tief dunkle Färbung der Neubildungszellen sticht um so lebhafter von der rosa gefärbten Hepaticus-Wand ab, als in letzterer gar keine

Digitized by Google

zelligen Elemente mehr Farbe angenommen haben (in Folge der langen Aufbewahrung in Alkohol).

Auch vom Wand-Infiltrat des Choledochus lässt sich keine gehörige Färbung mehr erreichen; man kann nur in der verbreiterten Mucosa und in der Wand dieselben epithelialen Anordnungen wie im Hepaticus-Tumor eben erkennen, neben reichlicher Proliferation der angesessenen Drüsen, und somit den carcinomatösen Charakter der Infiltration feststellen.

Epikrise: Das Bemerkenswertheste an unserm Falle ist die enorme Grösse des Tumors; die bereits beschriebenen Hepaticus-Carcinome variirten zwischen Haselnuss- und Wallnussgrösse; dieselben werden bei Weitem übertroffen von dem unsrigen, der Gänseei-grösse erreichte.

Seiner Form nach stellt er sich als Zottenkrebs par excellence dar, von der Art, wie wir ihn in der Blase etwa anzutreffen gewohnt sind.

Mikroskopisch steht er in seinem Aufbau den Choledochus-Carcinomen sehr nahe; doch habe ich weder unter den von mir beschriebenen, noch in der Literatur niedergelegten Fällen Beispiele gefunden, die in so schöner und vollkommener Weise das Bild des sogenannten Adeno-Carcinoms wiedergeben.

Bei der schlechten Darstellbarkeit des metastatischen Choledochus-Infiltrats und der dem Sammlungsobject schuldigen Schonung, musste es unterbleiben, der Art der Metastasirung des Weiteren histologisch nachzugehen. —

Zum Schluss habe ich die angenehme Pflicht, meinem hochverehrten Chef, Herrn Geheimrath Ponfick, für die Ueberlassung des Materials und mannigfache Rathschläge bei der Abfassung der Arbeit bestens zu danken. — Herr Geheimrath v. Mikulicz-Radecki, Herr Geheimrath Kast und Herr Sanitätsrath Riegner gestatteten mir in dankenswerther Weise, in die Krankengeschichten Einsicht zu nehmen.

Digitized by Google

	Sonstiges	Ungefähre Dauer der Krankheit	Mikroskopischer Befund
	Pancreas quoque durum et obstructum	—	—
en- len ;en en	—	6 Wochen	—
s fi	—	6 Monate	„der aus dem Tumor quellende Saft enthält eine grosse Zahl von Zellen mit Kernen und freien Kernkörperchen neben spindelig. Zellen“
	—	—	—
	—	—	—
	—	—	Cylinderzellen-Krebs
	—	—	—
24	Warfoinge o. Wallis, Hygiea Lf. 10. 11. Sv. Jaeckaresällsk. foerh. P. 179, 181. 1889 (citirt n. Schm. Jahrb., Bd. 226). (citirt nach Hesper, Diss., Bonn, 1893).	M. 43 J.	Seit mehreren Wochen matt, Schmerzen im Rücken und im Nacken; Icterus.

Tabelle II.

Steine	Sonstiges	Ungefähre Dauer der Krankheit	Mikroskopischer Befund
19 bis bohnengrosse Steine in der Gallenblase, 1 im Choledochus	—	3 Monate	—
—	—	10 Wochen	Epithelioma tubulé
—	—	5 Monate	Geschwulst scheint ausgegangen „von den grossen, abgeplatteten Epithel-Zellen“
—	—	5 Monate (nach Erscheinen des Icterus)	dichtes, fibröses Stroma mit Heerden von abgeflachten Zellen von epithelialem Typus
Gallenblase enthielt mehrere Steine	—	—	—
—	—	2 Monate	scirrhöses Adeno-Carcinom
in der Gallenblase linsengrosse Steine	Magenschleimhaut aufgelockert, geröthet	—	Adeno-Carcinom (Schläuche mit ziemlich hohem Cylinder-Epithel)
—	zahlreiche Ekchymosen unter der Pleura	6 Monate	—
—	Ekchymosen im Nierenbecken und Magen-Schleimhaut	3 Monate	Adeno-Carcinom
—	Bauchhöhle mit geronnenem Blut erfüllt	—	—

Digitized by Google

ites	Steine	Sonstig
äunl. bter sig- it	—	auf den injic schlingen Fibı
	—	—
	linsengrosse, schwärzlich gefärbte Steine in der Gallenblase, im Cyst. u. Choledoch.	in der Bauchhöl Liter wässriger, zum Theil mit Flo mischter Flüssig fell, namentl. un blase, beschlage Magen etwas
	—	—
rau- ber ites sig- it	—	kleine Schl Hämorrhagien
iche ge cher, in-	facettirte Gallensteine in der	Arteria hepatica erweitert; Pfo geen

No.	Auto	Tempera tur
34	Heyne st Diss. Kiel, lig t- bt	— St i al
35	Brenne cht Dieses Arch. I t- S. 253, 18 bt	— 73 St al id
36	Derselb	—
37	Dobbert all.- Ziegl. Beitr. rei, S. 56, 19 bel- ech.	Abends 39,0 d s ig b vi w ie
38	I. Fall. nge- alten	37,2 - 37
39	II. Fall. von nor- naler Farbe	fieberha s c n e e
40	III. Fall. ge- ormt, ge- färbt	fieberha mit Schütte frösten
41	IV. Fall. völlig ent- färbt, dünn, stinkd.	37,8, dann hohes Fiebe

Digitized by Google

Tabelle IV.

Steine	Sonstiges	Ungefähre Dauer der Krankheit	Mikroskopischer Befund
[illegible]inchen n der lenblase	extreme Magen-Ektasie, bedingt durch Stenosirung des Duodenums in Folge des von aussen andrängenden Tumors; Magen-Schleimhaut schiefrig verfärbt	1 Jahr	solide Haufen von Epithelzellen und lumenhaltige
kleine eine in lenblase Cysticus	—	4 Monate	cylindrocelluläres, von den Drüsen ausgehendes Carcinom
—	—	—	—
r Gallen- mörtel- e, braun- e Massen, e kleine. arze Pig- ntsteine	—	5 Monate	klein alveoläres, vorwiegend polymorphzelliges Carcinom
—	—	8 Wochen	theils tubuläres, theils alveolär-cystisches, Drüsen imitirendes Carcinom
kirschen- ise Steine ler Blase, Cysticus in Or operat. blaßfernt) gro	Peritonaeum in der Umgebung der Gallenblase mit leichten, fibrinösen Beschlägen bedeckt. Hypostatische Pneumonie im rechten Unterlappen	4 Wochen (?)	tubuläres Carcinom
osse u. 3 ne Steine in der llenblase	hypostatische Pneumonie beider Unterlappen	8 Wochen	theils alveoläres, theils tubuläres Carcinom, Uebergänge zu den Drüsen
ge Steine n der llenblase der Oper.)	Peritonitis purulenta	6 Monate	theils adenomatös, theils tubulär-carcinomatös; Uebergänge zu Drüsen

VI.
Kleinere Mittheilungen.

I.
Die Funktions-Prüfung der Mitralklappe bei der Herz-Sektion.

Von
Dr. Bleichröder,
Volontär-Assistenten am Pathalogischen Institut zu Berlin.

Der Abschnitt von Virchow's Sections-Technik, welcher die Herzsection behandelt, sagt über die Funktions-Prüfung der Mitralis an der Leiche: „Leider ist eine andere Frage, welche in Bezug auf die Atrioventricular-Ostien aufgeworfen werden kann, mit voller Evidenz nur in gewissen Fällen zu beantworten, ich meine die Frage nach der Schliessungs-Fähigkeit (Continentia, weniger genau, obwohl häufiger, Sufficientia genannt.) Es lässt sich bei einer gewöhnlichen Section keine Methode in Anwendung bringen, durch welche die Schliessungs-Fähigkeit der Atrioventricular-Klappen wirklich erprobt würde. Wir müssen uns darauf beschränken, dies durch eine genaue Betrachtung der Klappentheile zu ersetzen, und ich will schon hier darauf aufmerksam machen, dass daraus die Forderung hervorgeht, alle zu den Atrioventricular-Klappen gehörigen Theile, also auch die Chordae tendineae und die Musculi papillares unverletzt zu erhalten."

Der entsprechende Abschnitt im jüngsten Lehrbuch der „Technik und Diagnostik am Sectionstisch von Graupner-Zimmermann" lautet: „Ueber die Schlussfähigkeit der venösen Ostien kann unter allen Umständen nur die Inspection der Klappe vom Vorhof und dem ohne jede Verletzung der Klappen bezw. ihrer Papillarmuskeln weit geöffneten Ventrikel am herausgenommenen Herzen einen einigermaassen sicheren Aufschluss geben. Eine exacte Bestimmung der Schlussfähigkeit dieser Klappen, wie sie bei denen der arteriellen Ostien möglich ist, ist nicht ausführbar; man ist mehr darauf angewiesen, die Schlussunfähigkeit der Klappen aus den hierdurch bedingten Stauungs-Erscheinungen im grossen oder kleinen Kreislauf zu diagnosticiren."

Demgemäss ist auch weder in den Lehrbüchern von Engel, Orth, Nauwerk (Sections-Technik) und anderen noch in den staatlichen Vorschriften für Gerichtsärzte (Preussen, Bayern, Sachsen, Württemberg, Baden, Sachsen-Weimar-Eisenach) einer Prüfung der Schliessungs-Fähigkeit der Atrioventricular-Klappen Erwähnung gethan; es wird nur festgestellt, ob eine Stenose besteht oder nicht, indem die Weite des Ostium atrioventriculare mittelst der vom Vorhof in die Kammer eingeführten Finger ermittelt wird.

Die Schliessungs-Fähigkeit der arteriellen Ostien, Aorta und Pulmonalis, wird bekanntlich in mehr physiologischer Weise geprüft, indem in die Gefässe bei zweckentsprechender Haltung des Herzens Wasser eingegossen

Digitized by Google

und das Aneinanderlegen der Schliessungsränder direct beobachtet oder aus dem Stehenbleiben der Wassersäule geschlossen wird. —

Die in den physiologischen Lehrbüchern beschriebenen Methoden zur Funktions-Prüfung der Mitralis sind am Sectionstisch wegen ihrer Umständlichkeit nicht anwendbar.

Wohl ist aus der Besichtigung der Klappen mittelbar meist ein ziemlich sicheres Urtheil über ihre Schliessungs-Fähigkeit zu gewinnen, (vgl. Oestreich, dieses Archiv Bd. 151 S. 195), besonders wenn organische Veränderungen vorliegen, — dennoch erscheint es mir gerechtfertigt, kurz auf eine bequeme directe Art der Functions-Prüfung, insbesondere der Mitralklappe, aufmerksam zu machen. Die Untersuchung ist leicht und schnell auszuführen, stört den Gang und die Fortsetzung der Section in keiner Weise, die bisher üblichen Schnitte werden nicht verlegt, und man erhält ein klares Bild von der Stellung der Klappen beim Klappenschluss. Der Klappenschluss wird nehmlich ebenso —, wie an Aorta und Pulmonalis —, bei Aufguss von Wasser sichtbar. — Wer nun diese Functions-Prüfung — speciell der Mitralklappe — vornehmen will, verfährt folgendermaassen: Vorhofschnitte und Schnitt an dem linken Herzrande wie gewöhnlich. Schnitt an der Kante des linken Ventrikels erst unter der Mitte des Ventrikels beginnend bis zur Herzspitze. — Herausnahme des Herzens wie gewönlich. — Nachdem man linken Vorhof und linke Kammer von Gerinnseln befreit hat, nimmt man das Herz so in die linke Hand, dass die Herzspitze nach oben und die dorsale Seite des Herzens dem Secirenden zugewendet ist. Die Herzspitze fasst man zwischen Daumen und Zeigefinger, der durch die Schnitte gebildete Lappen wird zwischen den 3. und 4. Finger genommen. In dem man zugleich mit der rechten die Aorta zudrückt (man vermeide die Compression des linken Vorhofs) und so das Auslaufen des Wassers durch dieselbe verhindert, giesst ein Zweiter aus ungefähr 10 cm Höhe einen kräftigen Strahl Wasser in den linken Ventrikel. Dann legen sich die Ränder der Mitralsegel aneinander oder sie lassen bei Insufficienz eine Spalte zwischen sich. Bei geeigneter Haltung des Herzens bleibt das Wasser im Ventrikel stehen, — ebenso wie bei Prüfung der Aortenklappe in der Aorta. Hat man sich so von dem Verhalten der Klappen überzeugt, so wird der Schnitt an der Herzkante wie gewöhnlich bis zum Vorhof, der Schnitt am Septum bis in die Aorta verlängert, und so die Herzsection in üblicher Weise vollendet.

Aehnlich lässt sich die Prüfung der Tricuspidalklappe bewirken.

Herr Privatdocent Dr. Oestreich hat die Prüfung oft vorgenommen und mir die Beschreibung der Methode empfohlen; ich danke ihm auch an dieser Stelle für sein freundliches Interesse.

Digitized by Google

II.

Das Conserviren und Färben von mikroskopischen Präparaten der Harnsedimente.

(Aus dem Sophien-Hospital der Grafen Bobrinskoi in Smela.)

Von

B. Kozlowski.

Allbekannt sind die Schwierigkeiten des Conservirens mikroskopischer Präparate der Harnsedimente, besonders wenn es sich nicht um krystallinische Salzniederschläge, sondern um Form-Elemente — Cylinder, Zellen u. s. w. handelt. Zu diesem Zwecke wurden empfohlen: Jodtinktur, Sublimat, Osmiumsäure, in letzter Zeit auch Formalin. So mischen Cornil und Ranvier[1] gleiche Mengen von Sediment mit 1 pCt. Osmiumsäure, giessen nach 24 Stunden destillirtes Wasser zu, schütteln und lassen das Sediment niederschlagen: Die Cylinder werden dabei braun oder schwarz gefärbt.

Sahli[2] empfiehlt ebenfalls das Sediment in 1 pCt. Osmiumsäure zu conserviren.

Lenhartz[3] mischt 3 ccm 1 pCt. Osmiumsäure mit 2—3 Tropfen des Sediments, entfernt nach 1—2 Tagen die Säure und gibt reines Glycerin zu.

Gumprecht[4] giebt folgende Methode an: Zum centrifugirten Sediment wird 2—10 pCt. Formol-Lösung zugegeben und die Mischung stark geschüttelt, bis das Sediment sich in der Lösung gleichmässig vertheilt. So kann man die Sedimente länger als ein Jahr erhalten; die Zell-Elemente, Cylinder, Blutkörperchen und selbst die Mikroorganismen werden conservirt.

Doch geben alle diese Methoden nur die Möglichkeit, das Sediment selbst, nicht aber mikroskopische Präparate desselben zu konserviren. Letztere müssen jedesmal extempore angefertigt werden. Um diesem Uebelstand abzuhelfen, versuchte ich Farrant's Flüssigkeit. Ich verfahre so: ins Reagenzröhrchen zum Centrifugiren des Harns giesse ich etwa 1 ccm einer schwachen Lösung irgend einer Anilinfarbe (gewöhnlich 1 pCt. Eosin) und darauf den Urin; nach dem Centrifugiren erhalte ich ein prachtvoll gefärbtes Sediment. Diese einfache und leichte Methode des Färbens benutzen wir in allen Fällen, was die Untersuchung sehr abkürzt und erleichtert, da das mikroskopische Bild sehr an Klarheit gewinnt und die verschiedenen Form-Elemente viel deutlicher differencirt werden. Nun wird der Harn abgegossen, das Sediment nochmals centrifugirt, um einen mög-

[1]) Cornil und Ranvier: Manuel d'histologie pathologique.

[2]) Sahli: Lehrbuch der klinischen Untersuchungsmethoden.

[3]) Lenhartz: Mikroskopische und klinische Untersuchungen.

[4]) Gumprecht: Ueber Conservirung von Harnsedimenten. Centralblatt für innere Medicin.

Digitized by Google

lichst concentrirten Niederschlag zu erhalten, und nun die letzten Tropfen des Urins entfernt. Mit einer Pipette oder einer Platinöse wird ein Tropfen des breiartigen Sediments auf dem Objectglas mit einem vorher aufgetragenen Tropfen Farrant'scher Flüssigkeit vermischt und mit einem Deckglas bedeckt. Das Präparat ist nun fertig, doch trocknet die unter dem Deckglas hervorquellende Flüssigkeit nur langsam; man kann letztere entfernen und die Ränder mit einem Kitt bedecken; ich benutze dazu am liebsten einen flüssigen Kitt aus in Schwefelkohlenstoff oder Benzin gelöstem Kautschuk. „Farrant's mounting Fluid" wird auf folgende Weise bereitet: man nimmt gleiche Theile von destillirtem Wasser, Glycerin und wässeriger, durch Wochen gesättigter Lösung von Acidum arsenicosum, mischt sie in einem Glase und giebt soviel Gummi arabicum in Stücken zu, dass Letzteres die Hälfte der Flüssigkeit einnimmt. Nun lässt man die Mischung 3 Wochen stehen und rührt täglich mit einem Glasstäbchen um, bis das ganze Gummi arabicum gelöst ist, worauf man die Flüssigkeit filtriren kann, was aber nicht unbedingt nöthig ist und dabei sehr lange dauert. Hört die Filtration auf, so ist es am besten einen neuen Filter zu nehmen. Die fertige Flüssigkeit ist leicht gelblich und ähnelt in der Consistenz dem Ricinusöl. Man kann sie auch zum Gebrauch von Merck in Darmstadt beziehen (100,0 kosten etwa eine Mark).

Die so zubereiteten Präparate halten sich bei mir schon 5 Jahre lang ohne jede Veränderung. Alle charakteristischen Details sind so deutlich, als ob sie aus frischem Sediment eben erst bereitet wären. In einigen Präparaten ist wohl eine unbedeutende Entfärbung der Form-Elemente eingetreten, in Folge des Uebergangs geringer Mengen von Eosin in die Konservirungs-Flüssigkeit; doch diese Entfärbung schreitet nicht vor und das Bild bleibt klar, deutlich und schön. Die hyalinen Cylinder sind zart rosa gefärbt; auf ihrer Oberfläche treten die intensiver gefärbten, ihnen anhaftenden Körner- oder Epithelzellen hervor. Die körnigen Cylinder, ebenso die Wachscylinder färben sich stärker. In den Epithelzellen tritt der dunkel gefärbte Kern auf dem hellen Protoplasma-Grund hervor; auch die Leukocyten und die rothen Blutkörperchen färben sich gut. Zum Färben der Harn-Bakterien nimmt man besser intensiv färbende Lösungen, z. B. Gentianaviolett. Malachitgrün und Methylenblau geben keine so guten Bilder, und die damit gefärbten Präparate entfärben sich in Folge Diffusion des Farbstoffes in die Farrant'sche Flüssigkeit.

Digitized by Google

Archiv

für

pathologische Anatomie und Physiologie

und für

klinische Medicin.

Bd. 169. (Sechzehnte Folge Bd. IX.) Hft. 2.

VII.

Ein Beitrag zur Casuistik der Pneumonomykosis aspergillina.

(Aus dem Pathologischen Institut der Universität Göttingen.)

Von

Dr. med. K. Hochheim,

früherem Volontär-Assistenten des Instituts.

Nachdem im Laufe der letzten Jahrzehnte zu wiederholten Malen Fälle von Pneumonomykosis aspergillina des Menschen beobachtet und beschrieben worden sind, hat Saxer[1]) im Jahre 1900 eine Monographie dieser Erkrankung herausgegeben, die er selbst in 4 Fällen beim Menschen gefunden, und die er durch zahlreiche Thierversuche genau studirt hat. In seinem Werke hat er die Literatur zusammengestellt und ausführlicher Berücksichtigung gewürdigt. Nach Saxer hat Ritter[2]) einen weiteren Fall beschrieben; ferner giebt Lucksch[3]) an, im Bronchialbaum eines Diabetischen einen bisher unbekannten Schimmel gefunden zu haben; dann erwähnt Schmorl[4]) eine an Pneumonomykosis

[1]) Pneumonomykosis aspergill. Jena 1900.

[2]) Prager med. Wochenschr. Jahrg. 1902, No. 1.

[3]) Ref.: Münch med. Wochenschr. Jahrg. 1901, No. 51, S. 2063.

[4]) Verh. d. Deutsch. Pathol. Gesellsch. Berlin 1902. S. 243. Der Fall, bei dem die Mykose sehr ausgedehnt war, ist einer privaten Mittheilung zu Folge nicht mit einer andern Erkrankung complicirt gewesen. Veröffentlichung desselben, die vielleicht erfolgt, würde also sehr erwünscht sein.

Digitized by Google

verstorbene Frau. Schliesslich hat Colla[1]) einen Fall von „Pseudo-Tuberculose der Lungen“ durch Aspergillus fumigatus bei einem 20jährigen Mädchen mit Diabetes beschrieben.

Der Umstand, dass die Erkrankung in ihrer Genese mancherlei Interesse bietet, sowie die Thatsache, dass sie, wenn auch schon öfter beschrieben, immerhin eine seltene ist, berechtigt mich wohl, über einen Fall zu berichten, den ich auf gütige Veranlassung des Herrn Geh. Medicinalrath Orth bearbeitet habe.

Die Schimmel-Mykose fand sich als Nebenbefund bei der Section eines Mannes, der in der hiesigen chirurgischen Klinik behandelt worden war. Herrn Geheimen Medicinalrath Braun spreche ich an dieser Stelle meinen Dank aus für die Erlaubniss zur Benutzung der zugehörigen Krankengeschichte (Dr. Sultan). Nach derselben bot der Krankheitsverlauf folgendes Bild:

Ein 43jähriger Kutscher verletzte sich am 22. October 1901 mit Zinkblech am rechten Zeigefinger. Die Wunde verursachte Schmerzen, die noch am gleichen Tage auf den Arm übergriffen. Dieselbe eiterte, der Arm schwoll an. — Am 10. November wird der Mann, der bereits seit 4 Tagen sich in einem benommenem Zustande befindet, in die Klinik aufgenommen. Die Körpertemperatur beträgt 39,1°, der Puls hat 100 Schläge. Die ursprüngliche, 1 cm lange Wunde, nicht völlig verheilt, ist mit Schorf bedeckt. Oberhalb des Handgelenks beginnt eine diffuse Weichtheil-Schwellung, die sich nach oben bis in die Achselhöhle fortsetzt. Die Haut zeigt erysipelähnliche Röthung, ihre Epidermis ist über grossen Flächen blasenförmig abgehoben; an der Beugeseite des Oberarms ist die Haut an Handtellergrosser Stelle gangraenös. Aus dem infiltrirten Zellgewebe, das von der Achselhöhle bis zum Handgelenk durch lange Schnitte gespalten wird, entleert sich spärlich flüssiger Eiter. (Mikroskopisch wurden in ihm Streptokokken gefunden.) Die Temperatur fällt darauf nicht ab, das Bewusstsein kehrt aber wieder.

Vom 14. November an entwickelt sich am linken Arm eine ähnliche phlegmonöse Schwellung, die am 16. November zu entsprechenden Incisionen Anlass giebt. (In dem sich entleerenden Eiter wurden Staphylokokken nachgewiesen.) Die Wundflächen reinigen sich unter Nachlass der Secretion, während das Fieber nicht abfällt, ebenso wenig wie die enorm gesteigerte Pulsfrequenz. Nachdem am 6. December noch eine Ohren-Eiterung aufgetreten und das Bewusstsein seit mehreren Tagen geschwunden ist, stirbt der Mann am 10. December.

[1]) Clin. med. ital. Bd. 38, S. 449, 1899. Ref.: Schmidt's Jahrbücher, Bd. 271, S. 72.

Digitized by Google

Die am 11. December ausgeführte Section (Dr. Zieler) ergab in Kürze folgendes:

Mittelgrosse, männliche Leiche von schlechtem Ernährungs-Zustande, Totenstarre gelöst, beginnende Grünfärbung der Bauchdecken.

An beiden Armen finden sich ausgedehnte diffuse Eiterungen in den Weichtheilen vom Handgelenk bis zur Schulter hinauf. Mehrere lange Schnittwunden dringen durch die Fascie, stellenweise bis in die Musculatur. Die Haut, welche vielfach von Eiter unterminirt ist, ist leicht macerirt. Die Wunden sind an verschiedenen Stellen mit graugelben Massen bedeckt. Am rechten Arm sind die Veränderungen stärker, als am linken.

Rechte Lunge in den vorderen Partien mit dem Mediastinum leicht verklebt, ausserdem bestehen noch zahlreiche, leicht zu lösende Verwachsungen. In den Pleurahöhlen etwas leicht blutig gefärbte Flüssigkeit. An der Oberfläche beider Lungen fühlt man an verschiedenen Stellen Knoten bis zu Hasselnuss-Grösse.

Herz von entsprechender Grösse, ziemlich schlaff. Klappen zart, Musculatur von gelblich-brauner Farbe und trübem Aussehen.

Linke Lunge in den vorderen Partien blass. In der Spitze Einziehungen mit grauweissen Verdickungen. In den hinteren Partien des Unterlappens Farbe dunkel-blauroth. Oberfläche des Unterlappens stark körnig. Zwischen beiden Unterlappen frischere Verklebungen. Von der Schnittfläche entleert sich im Oberlappen blutig schaumige Flüssigkeit. In der Spitze Kalkheerd von Erbsengrösse, schwielige Veränderungen in den oberen Partien. Auf der Schnittfläche des fast leeren Unterlappens erscheinen zahlreiche, theils submiliare, theils grössere Heerdchen, die zum Theil unregelmässige Begrenzung zeigen. Aus einzelnen grösseren lassen sich geringe gelbgrüne Massen mit der Messerspitze entfernen. Aehnliche grünliche Massen fliessen auf Druck aus grossen und kleinen Bronchien ab, während aus dem Oberlappen nur Schaum kommt. Auch im Oberlappen verschiedene gleichartige Heerde mit geringer Einschmelzung, die zum Theil schärfere Abgrenzung gegen das Nachbargewebe erkennen lassen.

Einzelne der von aussen fühlbaren Heerde zeigen auf der Schnittfläche das Aussehen käsig pneumonischer Partien. Manche sind scharf durch einen grauen Rand gegen die hämorrhagisch veränderte Umgebung abgegrenzt. Andere, die vornehmlich vorn nahe dem Lungenrande liegen, haben keilähnliche Gestalt und eine bräunliche Färbung. Theilweise ist ihre Schnittfläche ziemlich glatt, theilweise leicht höckerig mit feinen Lücken, an einigen findet sich beginnende Höhlen-Bildung. Beträchtliche Füllung der feineren Gefässe der Bronchial-Schleimhaut.

Aus dem durchschnittenen rechten Hauptbronchus entleert sich reichlich eitriger Schleim. Eine grosse Hilusdrüse zeigt Verkalkung.

Oberfläche der rechten Lunge wie links; vorn in der Nähe des Randes zwei leichte Vorwölbungen vom Umfange einer Fingerkuppe, über denen die Pleura verdickt ist. In den hinteren und unteren Partien des

Digitized by Google

Unterlappens ist das Organ-Volumen vermehrt. Durch die Pleura sieht man hier grosse und kleine Abscesse durchschimmern. Rechter Oberlappen wie der linke, aber mit mehr Kalkheerden in indurirten Partien. Daneben Haselnuss-grosse Caverne, deren Inhalt z. Th. verkalkt, z. Th. käsig erscheint. In einem grossen Ast der Pulmonal-Arterie ein reitender Embolus, der nur wenig festhaftet. In manchen Aesten, die nach dem Oberlappen ziehen, anscheinend ältere Gerinnsel, an die sich ganz frische anschliessen. Die erwähnten subpleuralen, von aussen für Abscesse gehaltenen Heerde, stellen auf dem Durchschnitt grössere, meist unregelmässig begrenzte käsige Partien dar. Auch im Innern des rechten Unterlappens finden sich zahlreiche, z. Th. confluirende, käsig-pneumonische Heerde. Vorn in der Nähe des scharfen Randes finden sich 2 Haselnuss-grosse Heerde, welche die sie bedeckende verdickte Pleura vorwölben. Auf dem Durchnitt unterscheiden sich dieselben deutlich von den käsig pneumonischen Heerden, die in ihrer näheren Umgebung übrigens fehlen. Sie haben keilähnliche Gestalt, sind scharf umschrieben, von einem grauen Streifen gegen das umgebende Gewebe abgegrenzt. Innen ist die Farbe der Heerde gelb, im Centrum mehr bräunlich. An der Spitze der Heerde sieht man Gefäss-, bezw. Bronchial-Lumina. An der Spitze des oberen Heerdes findet sich eine erbsengrosse Höhle mit bräunlichen Massen auf ihrer Wandung. Bronchial-Schleimhaut zeigt nur in kleineren Aesten ähnlich starke Gefässfüllung, wie links.

Milz o. Bes. In der Vena lienalis und im Anfangstheil der linken Vena spermatica Thromben, die das Lumen z. Th. ausfüllen.

Linke Niere: Structur verwachsen, in verschiedenen Markkegeln rundliche und längliche, gelbweisse Heerdchen, eine Papille völlig in eine trübe, gelbe Masse umgewandelt.

Rechte Niere zeigt entsprechende Veränderungen.

In der rechten Vena femoralis grosser, etwas erweichter Thrombus.

Zwischen Dura und Pia rechts einige kleine Blutgerinnsel. Dura zeigt über dem rechten Kiefergelenk starke Gefässfüllung. Beim Ablösen der Dura quillt hier Eiter aus dem Knochen, durch den man in das mit Eiter gefüllte Kiefergelenk gelangt, in dem die Knorpel beider Gelenkflächen theilweise zerstört sind. Paukenhöhle, wie äusserer Gehörgang rechterseits, mit bräunlichen, schmierigen Massen gefüllt. Grosse, alte Trommelfell-Perforation. Trockene, weissliche Massen im Antrum mastoideum. Gehirn etwas ödematös.

Bei der mikroskopischen Untersuchung wurde besondere Aufmerksamkeit denjenigen entzündlichen Heerden in den Lungen gewidmet, welche zum grossen Theil subpleural gelegen waren, vielfach eine Infarctähnliche Gestalt und eine bräunlich-gelbe Farbe hatten, und die sich durch ihr Aussehen von den in den Lungen verbreiteten käsig-tuberculösen Stellen unterschieden.

Digitized by Google

Es stellte sich heraus, dass ein ganz anderer Krankheits-Erreger ihre Entstehung verursacht hatte. Es fanden sich nehmlich in den Heerden Mycelien, an denen es in einer der untersuchten Stellen zur Ausbildung von Fruchthyphen gekommen war. Diese liessen den Pilz ohne Schwierigkeit als einen Aspergillus erkennen. Durch Abimpfung wurde eine Cultur gewonnen, die weiter gezüchtet wurde. Herr Dr. Götz, Assistent am hiesigen botanischen Institut, dem ich für die freundliche Untersuchung des Pilzes an dieser Stelle meinen besten Dank sage, stellte fest, dass es sich um Aspergillus fumigatus handelte.

Bei der Frage, auf welchem Wege in dem vorliegenden Falle die Pneumonomykosis zu Stande gekommen ist, hat man die Entscheidung zwischen zwei Möglichkeiten zu treffen: Sind die Keime inhalatorisch in die Lunge gelangt, oder hat an der primären Verletzung, beziehungsweise an den ausgedehnten Wundflächen der Arme eine Resorption des Infections-Erregers stattgefunden, sind also die Aspergillus-Keime durch Vermittelung des Blutstromes in die Lunge gerathen? Von Interesse ist bei dieser Ueberlegung, dass während der klinischen Behandlung der Phlegmonen-Eiter zu wiederholten Malen auf Spaltpilze untersucht worden ist, dass in ihm dabei Streptokokken und Staphylokokken, niemals aber Schimmelpilze gefunden worden sind. Ebensowenig liessen sich in einem Hautstück, das bei der Section dem Rande einer phlegmonösen Stelle entnommen war, mikroskopisch durch Färbung mit Methylenblau sowie mit der Weigert'schen Fibrin-Färbemethode Mycelien nachweisen. Auch in den braunen Massen, mit denen das Mittelohr gefüllt war, wurden keine Schimmelpilze gefunden. Es war also nöthig, durch Untersuchung der Lungenheerde selbst die Lösung der Frage zu suchen.

Entsprechend ihrer verschiedenen Grösse wichen die mykotischen Heerde in der Lunge bezüglich ihres mikroskopischen Befundes etwas von einander ab. In erster Linie trat eine Abweichung in der Ausbildung des Schimmelpilzes hervor. Nur in einem der untersuchten Heerde, der etwa Haselnuss-Grösse hatte, war es zur Entwicklung von Fruchthyphen mit Köpfchen gekommen. Diese fanden sich in sehr reichlicher Menge an der Innenseite der Wandung eines nekrotischen Bronchus, der sich

Digitized by Google

durch die Nachbarschaft einer durch den Zerstörungs-Prozess weniger angegriffenen Arterie als solcher erkennen liess. Die nekrotische Bronchialwand war vollkommen von Mycel durchwachsen, das sich peripherisch in verschiedenen Büscheln verbreitete. Anderen Inhalt hatte dieser Bronchus nicht, ebenso wie die zunächst liegenden Alveolen, deren nekrotische Wandungen noch als kernlose matte Balken, trotz mancher Defecte, die ursprüngliche Organ-Struktur erkennen liessen. Auch hier fanden sich noch an vereinzelten Stellen Fruchthyphen. Die Fruchtköpfchen tragenden Mycelien hatten sich mit Haematoxylin und nach Gram-Weigert gar nicht gefärbt, die Mycelien im Bereich nekrotischer, exsudat-freier Alveolen auch kaum. Besonders kräftig gefärbt waren isolirte Mycelfäden, gut gefärbt auch rosettenörmig gruppirte Mycelien, die mitten im Gebiet exsudathaltiger Alveolen lagen, speciell kleinere Rosetten, die ein Kranz von Exsudatzellen umgab. Dies konnte man an dem grossen Heerde besonders in den peripherischen Theilen sehen. Die Mycelien verbreiteten sich auch hier um quer oder schräg getroffene Lumina, die von noch färbbaren elastischen Fasern umgrenzt waren, und die man nach dem Verhältniss der Wanddicke zum Lumen für Bronchien oder Venen halten musste.

Das Centrum kleinerer Heerde bildeten gern grosse, einfache Mycel-Rosetten, auf welche Bronchialäste führten, zuweilen hatten auch hier die Rosetten einen Hohlraum als Centrum, der sich in Serien eventuell als Fortsetzung eines Bronchus erweisen liess. Die Bronchien der sämmtlichen kleineren Heerde waren prall gefüllt mit einem zellreichen, Kernzerfall zeigenden Exsudat, das kein Fibrin enthielt. Viele Bronchien waren durch diesen Inhalt, besonders an der Uebergangsstelle in ihr Alveolargebiet erweitert. Ihr Cylinderepithel war meist zu Grunde gegangen. In diesem Verschluss der Bronchien ist der Grund dafür zu suchen, dass die Mycelien in den zugehörigen Heerden keine Fruchthyphen getrieben hatten. Auch in den Alveolen der kleineren Heerde trat die Exsudation mehr hervor, als bei dem grossen. Die peripherischen Alveolen enthielten viele Chromatinreiche Exsudatzellen, zuweilen mit etwas Fibrin; die centralwärts gelegenen enthielten neben Detritus wenige Exsudatzellen, die sich besonders auf der Seite des Heerdcentrums an-

Digitized by Google

gehäuft fanden und Karyorrhexis zeigten. Die Alveolar-Septa, die mehr oder weniger der Kernfärbung entbehrten, bildeten zwischen diesen Exsudat-Haufen ein Gerüst matter Balken. Das Netz der elastischen Fasern hatte gelitten, liess aber wenigstens peripherisch die Alveolar-Structur noch vielfach erkennen. Weiter nach der Heerdmitte zu verschwanden die den Alveolar-Höhlen entsprechenden Zellhaufen. In der unmittelbaren Umgebung kleiner wie grosser Mycel-Rosetten fanden sich oft wieder dichte Massen von Exsudatzellen. Im Heerdcentrum waren oft jegliche Reste ursprünglichen Gewebes entschwunden, es entstanden auch Hohlräume, in welche Mycelrosetten hineinragten. Ziemlich reichliches schwarzes und braunes Pigment fand sich in allen Heerden unregelmässig zerstreut.

Alle untersuchten Heerde waren umgeben von einer ziemlich starken Schicht faserigen Bindegewebes, die wohl aus stark verdicktem interlobulärem Bindegewebe bestand. Diese Zone zeichnete sich durch Reichthum an gefüllten Blutgefässen aus. Eingeschlossen in die Bindegewebskapsel fanden sich auch spaltförmig verengte Alveolen. An der Aussenseite des fibrösen Walles zeigten sich viele Alveolen erfüllt mit Pfröpfen, die breit einem Theil der Wandung aufsassen. Sie enthielten Zellen verschiedener Art, theils mit bläschenförmigen, theils mit Chromatin-reichen Kernen, und waren durchzogen von spärlichen oder reichlichen Blutgefässen. Auch in kleinen Bronchien waren solche Gewebspfröpfe. —

Die zu den Entzündungsheerden führenden Blutgefässe enthielten vor ihrem Eintritt in dieselben z. Th. thrombotische Massen mit Organisations-Erscheinungen, aber es fanden sich nirgends Mycelien in ihnen. Im Innern der Heerde fanden sich in Blutgefässen selten vereinzelte Mycelfäden; diese standen aber in nachweisbarer Verbindung mit grösseren, aussen an der nekrotischen Gefässwand befindlichen Mycel-Massen. Hier war also wohl der primäre Sitz derselben zu suchen.

Der Nachweis, dass die Schimmel-Erkrankung durch Einschleppung des Infections-Erregers auf dem Blutwege herbeigeführt sei, konnte also nicht erbracht werden. Daher muss sie durch Inhalation der Keime entstanden sein. Complicirt ist der Fall dadurch, dass mehrere Gifte gleichzeitig im Körper

Digitized by Google

wirkten: Es bestand eine ausgedehnte Lungentuberculose, eine schwere Streptokokken-Ansiedelung in den Nieren, sowie eine eitrige Entzündung des rechten Kiefergelenks und Felsenbeins. In den Aspergillus-Heerden wurden weder Tuberkel noch Tuberkel-Bacillen gefunden. Eiter-Erreger fanden sich in den mycelhaltigen Heerden auch nicht, in dem Exsudat einiger zuführender Bronchien allerdings spärliche Kokken. In einem makroskopisch für aspergillös gehaltenen Heerde, der mikroskopisch als haemorrhagischer Infarct mit centraler Einschmelzung erkannt wurde, waren zahlreichere Kokken und einige Stäbchen. Dicht neben diesem Heerde fanden sich frei in Alveolen einige nach Weigert färbbare Gebilde, die man mit grosser Wahrscheinlichkeit für junge Mycelien halten konnte. In ihrer unmittelbaren Umgebung waren noch keine pathologischen Zustände vorhanden. Vielleicht wäre bei längerem Leben von dieser Stelle aus eine Verschimmelung des Infarkts eingetreten. — Möglich ist natürlich, dass auch in den ausgebildeten Aspergillus-Heerden andere Mikroorganismen gewesen sind, sie haben dann aber neben dem Schimmelpilz sich nicht halten können. Der Kampf zwischen Schimmelpilzen und Spaltpilzen im thierischen Körper ist von Saxer in zahlreichen Thierversuchen verfolgt worden, die bewiesen haben, dass die beiden Organismus-Arten sich in ihrer Entwicklung gegenseitig behindern. Meist schienen die Spaltpilze in seinen Versuchen zu siegen.

Die beschriebenen Heerde in der Lunge sind also sicherlich durch Aspergillus bewirkt. Da der Kranke längere Zeit bewusstlos gewesen ist, lagen die Verhältnisse für Ansiedelung des Pilzes jedenfalls günstig. Ferner litt er an alter Tuberculose, die, wie die Literatur lehrt (Dusch und Pagenstecher[1]), Weichselbaum[2]), Saxer, Ritter), für Erkrankung an Aspergillus-Mykose zu disponiren scheint. Da ausgedehnte Thrombosen der unteren Körpervenen sich fanden und Emboli in der Arteria pulmonalis, lag natürlich die Vermuthung nahe, dass die Mykose sich auf dem Boden haemorrhagischer Infarcte entwickelt habe, was schon öfter (Lichtheim[3]), Friedreich[4]), Ritter) beschrieben ist. In diesem

[1]) Virch. Arch. Bd. 11. S. 561.
[2]) Wien. med. Wochenschr. 28. Jahrg. (1878). No. 49.
[3]) Berl. klin. Wochenschr. 1882. No. 10.
[4]) dieses Arch. Bd. 10. S. 510.

Digitized by Google

Falle konnte der sichere Nachweis für eine derartige Entstehungsweise der Heerde nicht geliefert werden. Gleichwohl kann immerhin die oberflächliche Lage und keilförmige Gestalt einzelner Heerde für diese Annahme ins Feld geführt werden.

Da septische Krankheits-Erscheinungen bestanden, reiht mein Fall sich noch an denjenigen von Cohnheim[1]) und den ersten von Saxer an, bei denen sich auch eine Sepsis an schwere phlegmonöse Processe anschloss.

Wie die mikroskopische Untersuchung den deletären Einfluss des Pilzes auf das Lungengewebe als unzweifelhaft erwies, so zeigte sie auch, dass der Organismus der Weiterverbreitung des mykotischen Entzündungs-Processes entgegenarbeitet. Denn als Schutzmassregel gegen das Fortschreiten desselben ist wohl die Ausbildung jener beschriebenen bindegewebigen Ringzone zu betrachten, die bei keinem der Heerde vermisst wurde, sowie die Carnifications-Vorgänge in den Alveolen der Nachbarschaft. So findet in diesem Befund die klinisch festgestellte Möglichkeit der Heilung der Krankheit, bezw. eines gutartigen Verlaufs (Rother[2]), Potain[3]), Popoff[4]), Osler[5]), Obici[6]), Nebelthau[7]) ihre anatomische Begründung.

Zum Studium der Pathogenität des gezüchteten Aspergillus wurden von mir einige Thierversuche angestellt.

Nach Saxer hat Rothwell[8]) Thierversuche mit Aspergillus ausgeführt: er hat Meerschweinchen intraperitonaeal und subcutan inficirt und charakteristische Knötchen mikroskopisch gefunden; ferner hat er Sporen auf Brandwunden von Kaninchen gebracht und dann in dem entzündeten Gewebe Sporen gefunden. Ausserdem hat Lucksch mit dem von ihm gezüchteten Aspergillus tödtliche Inhalations-Mykose bei Hühnern und Tauben erzeugt.

Einem ausgewachsenen Kaninchen wurden 3 ccm einer Aufschwemmung von Sporen in sterilisirter physiologischer

[1]) dieses Arch. Bd. 33.
[2]) Charité-Annalen. 4. Jahrg. (1877). S. 272.
[3]) siehe Baumgartens Jahresber. 1891. S. 364.
[4]) siehe Baumgartens Jahresber. 1887. S. 317.
[5]) siehe Baumgartens Jahresber. 1887. S 317.
[6]) Zieglers Beitr. Bd. 23. S. 197.
[7]) Siehe Saxer, Pneumonomykosis aspergill.
[8]) Journ. of Pathology and Bact. VII. 1. S. 34. (1900.)

Digitized by Google

Kochsalzlösung in die Ohrvene gespritzt. Das Thier starb ungefähr nach 60 Stunden.

In der Leber, in den Nieren und im Darm sah man makroskopisch zahlreiche Heerdbildungen. Mikroskopisch fanden sich in der Leber sehr viele Mycelfäden, besonders dichte Geflechte in Gefässen des periportalen Gewebes und ihrer Umgebung. Knötchen-Bildung liess sich mikroskopisch nicht feststellen, wohl aber allgemeine Schädigung des Parenchyms, mangelhafte Kernfärbung, sowie Zellschrumpfung, verschieden starke Infiltration mit Rundzellen. Auch in den parenchymatös geschädigten Nieren waren dichte Mycelgeflechte, besonders um Glomeruli und grössere Rindengefässe herum.

Im Darm fanden sich die Wucherungen schön septirter Mycelfäden, besonders in der Subumcosa, die im Bereich der Geflechte unter Anhäufung von Rundzellen Schwellung zeigte. Hier und da drangen Mycelfäden und Zell-Infiltration in die Mucosa. In der Muscularis waren nur spärliche kurze Fäden.

Mikroskopisch fanden sich auch in den Lungen, die makroskopisch nichts Krankhaftes zeigten, spärliche, aber deutliche Veränderungen, die als Folgen der Aspergillus-Infection anzusehen waren.

Es fanden sich vereinzelte, zellreiche Knötchen, welche einige Alveolen umfassten, deren Septa durch Vermehrung ihres Zellgehalts verdickt erschienen. Die elastischen Fasern waren in ihnen durch die Weigert'sche Färbung nachweisbar. Die Lumina der die Knötchen zusammensetzenden Alveolen waren mehr oder weniger gefüllt mit Zellen, vorwiegend gewucherten Alveolar-Epithelien, theils Leukocyten.

Auch vereinzelte Riesenzellen, die, soweit nachweisbar, innerhalb der Lumina lagen, wurden bemerkt. Nur vereinzelte Mycelfäden wurden gefunden, und zwar im Innern der Knötchen. Sie stellten meist kurze, dunkelblaue[1]), mehr oder weniger verzweigte Fäden dar; einige Korallenformen fanden sich ebenfalls.

In der Hoffnung, durch intravenöse Infection eine weiter fortgeschrittene Lungen-Erkrankung zur Untersuchung zu bekommen, verfuhr ich bei einem weiteren Versuch in folgender Weise: Ich suchte durch locale Schädigung des Lungengewebes

[1]) Weigert-Färbung.

Digitized by Google

einen Locus praedilectionis für die Ansiedelung des Pilzes herzustellen, indem ich 1 ccm 10 pCt. Milchsäure-Lösung in die rechte Lunge eines Kaninchens von aussen einspritzte. Bei einem anderen Thier hatte ich auf diese Weise eine subpleurale fibrinöse Pneumonie erzeugt. Fünf Tage darauf spritzte ich 1 ccm einer Aufschwemmung von Aspergillus-Sporen in die Ohrvene, absichtlich weniger, als bei dem vorigen Versuch, um das Thier länger am Leben zu erhalten und so die Entwicklung grösserer Heerde in der Lunge zu ermöglichen.

Das Thier starb neun Tage nach dem Eingriff. Rechts fand sich eine starke fibrinös-hämorrhagisch seröse Pleuritis. Durch das Exsudat war die rechte Lunge stark comprimirt, nahezu luftleer. Ihr Parenchym war von grauroter Farbe und glatter Schnittfläche. Hie und da waren graue und graugelbliche miliare Knötchen, theils subpleural, theils tief im Parenchym gelegen. Gleichartige Knötchen fanden sich auch in der linken, sonst normalen Lunge; an ihrem unteren Rande war ein grösserer Heerd etwa von dem doppelten Umfang eines Hanfkorns, der im Innern erweicht war.

Wie die mikroskopische Untersuchung ergab, bestanden die Knötchen zum grössten Theil aus Zellen mit deutlichem Leib und bläschenförmigem Kern, welche die ihrem Bezirk angehörenden Alveolen im Knötchencentrum vollkommen, in der Peripherie theilweise ausfüllten. Grössere Knötchen enthielten besonders in den centralen Theilen zahlreiche, vorwiegend gelapptkernige Leukocyten, sodass diese stellenweise die ursprünglichen Zellen gänzlich verdeckten.

Die von Leukocyten überflutheten Centra waren z. Th. der Nekrose anheimgefallen unter Verschwinden der elastischen Fasern, die vor der Leukocyten-Ansammlung nahezu erhalten waren. In den nekrotischen Centren erkannte man die ursprüngliche Gewebs-Structur meist nicht mehr; des öfteren war es zu abscessähnlichem Zerfall gekommen. Besonders an dem grösseren Heerde der linken Lunge, aber auch an kleineren sah man schon in peripherischen Heerdtheilen und in der Umgebung zahlreiche, nach van Gieson röthlich gefärbte Bindegewebsbündel, deren Bildung den Beginn der Abkapselung der Heerde zeigte. — Pilz-Bestandtheile waren besonders in Heerden ohne Nekrose

Digitized by Google

sichtbar. Es fanden sich hier ziemlich viele „actinomycesähnliche“ Formen, wie Lichtheim sie zuerst beschrieben hat. Sie bestanden aus zahlreichen, radiär geordneten, z. Th. peripherisch verdickten Fäden, in deren Centrum eine ausgebildete, quer oder längs getroffene, helle Lücken zeigende Hyphe (ausgekeimte Spore) gelegen war. Diese kleinen Rosetten färbten sich nach Weigert dunkelblau.

Sonst fanden sich in Alveolen und Blutgefässen ausserhalb der Knötchen blassblaue verzweigte, feine Fäden, z. Th. mit knopfförmigen Enden; ferner fielen unter diesen dunkler gefärbte Verzweigungen auf. Theilweise wurden diese Gebilde von botanischer Seite für ganz feine Mycelien erklärt.

In der mit Milchsäure geschädigten rechten Lunge waren die mykotischen Heerde weder grösser, noch zahlreicher als in der linken.

In der Leber waren makroskopisch äusserst zahlreiche, graue, submiliare Knötchen zu erkennen. Die kleineren bestanden fast nur aus epithelioiden Zellen, die grösseren enthielten im Centrum mehr oder weniger zahlreiche lymphoide Zellen, in verschiedenen fanden sich Riesenzellen, z. Th. von Langhans'schem Typus. Im Centrum der Knötchen lag hie und da von Lymphocyten umgeben ein kurzer Hyphen-Ast. Um die lymphoidzellenhaltigen Centra herum fanden sich reichlich zarte Bindegewebsbalken.

Im Darm waren einige leicht pigmentirte Stellen, Pilztheile wurden darin nicht gefunden.

Auffallend stark waren die erheblich vergrösserten Nieren afficirt. Sie waren durchsetzt mit zahlreichen, schmalen, keilförmigen Heerden von gelber Farbe, die die Kapsel vorwölbten und tief in das Mark eindrangen. In ihnen zeigte sich mikroskopisch ein ausgedehnter Gewebszerfall in dem durch Leukocyten gleichsam überschwemmten Parenchym.

Es war hier nicht nur zur Nekrose, sondern zur Abscess-Bildung gekommen, hie und da sah man noch in den Heerden Harn-Canälchen entsprechende Lücken.

In den Entzündungs-Heerden fanden sich vereinzelte starke Hyphenfäden von gleicher Stärke und von ähnlicher Färbbarkeit,

Digitized by Google

wie die Hyphen in den mykotischen Heerden des Menschen, ferner einige „actinomycesähnliche“ Strahlenfiguren.

Die sich aus Thierversuchen ergebende Erfahrung, dass bei intravenöser Infection eine Erkrankung zahlreicher Organe nie vermisst wird, macht, auf den Menschen angewendet, in fast allen beschriebenen Fällen eine Infection auf dem Blutwege, die in unserem Falle vermuthet werden konnte, unwahrscheinlich.

Fernerhin führte ich einen Fütterungsversuch aus: Einem ausgewachsenen Kaninchen, das 24 Std. gehungert hatte, wurde ein Blumen-Untersatz voll Kartoffelbrei vorgesetzt, mit dem etwa ein Esslöffel einer Brodcultur von Aspergillus gründlich vermengt war. 48 Std. lang bekam es keine andere Nahrung; es frass in dieser Zeit etwa die Hälfte der dargebotenen Masse. Der Genuss des Schimmelpilzes hat dem Thier nicht geschadet. Der Versuch lehrt, dass eine einmalige, wenn auch sehr hohe Gabe, dem Magendarmkanal zugeführt, keine Gefahr für das Leben des Thiers darstellt, — eine Beobachtung, die angesichts der z. Th. tödtlich verlaufenen Versuche Rénon's[1]) und Obici's[2]), welche wochenlang täglich mit aspergillushaltiger Nahrung fütterten, wohl von Interesse ist.

Ebenso wenig führte die Einführung einer Agarcultur von Aspergillus (Dr. Nordmann) in die Bauchhöhle eines Kaninchens zu tödtlichem Ausgang.

Positive Resultate hatten dagegen meine Inhalations-Versuche, welche ich mit gütiger Erlaubniss von Herrn Prof. v. Esmarch in einem Inhalations-Kasten des hiesigen hygienischen Instituts anstellen konnte. — Herrn Professor v. Esmarch, wie Herrn Privatdocenten Dr. Reichenbach, der mich mit seinem Rath freundlich unterstützte, sage ich meinen verbindlichsten Dank.

Reine Inhalations-Versuche mit Aspergillus sind an Säugethieren bisher selten gemacht worden. Schütz[3]) hat bei seinen Inhalations-Versuchen mit Tauben gleichzeitig Mäuse sporenhaltige Luft athmen lassen; dieselben blieben am Leben. Grawitz[4])

[1]) Siehe Zieglers Beitr. Bd. 23. S. 222.

[2]) Zieglers Beitr. Bd. 23. S. 224.

[3]) Mittheilungen aus dem kaiserlichen Gesundheitsamt. 2. Bd. 1884. S. 208.

[4]) dieses Arch. Bd. 81. S. 361.

Digitized by Google

constatirte bei Inhalation trockener oder in Flüssigkeit suspendirter Sporen keine Erkrankung (Kaninchen, Hunde), wohl aber nach Einführung gröberer Pilztheile in die Lunge. Kaufmann[1]) fand nach Inhalation Knötchen, in denen er keinen Pilz nachweisen konnte.

Bei dem ersten Versuch liess ich 2 Kaninchen 2 Stunden lang in dem etwa 1 cbm fassenden Glaskasten mit Holzumrahmung athmen, während ich in demselben die Sporen einer 8 Tage alten Brotkultur trocken verstäubte. — Bei beiden Thieren hatte ich durch vorherige Eingriffe Prädilections-Stellen für die Ansiedelung des Aspergillus in den Lungen zu schaffen gesucht. Dem einen, einem nicht ausgewachsenen Thier, hatte ich 1 Tag vor Ausführung des Inhalations-Versuches von aussen in die rechte Lunge 1 ccm 10procent. Milchsäure, in die linke 0,5 ccm einer Staphylokokken-Aufschwemmung eingespritzt. Das Thier starb 36—40 Stunden nach der Inhalation.

Es fanden sich grosse eitrige Infarcte in den Nieren, in denen Staphylokokken nachgewiesen wurden.

Rechterseits bestand eine fibrinöse Pleuritis und theilweise Collaps der Lunge. Auf dem Durchschnitt war makroskopisch nichts Pathologisches zu erkennen, auch in der linken Lunge nicht. (Wahrscheinlich war zufällig die Staphylokokken-Aufschwemmung bei der Einspritzung in ein venöses Gefäss gekommen.) — Mikroskopisch fanden sich in der Lunge ziemlich viele solide Knötchen. Dieselben bestanden hauptsächlich aus Zellen mit wenig Protoplasma und Chromatin-reichem, rundem oder polymorphem Kern. Die Knötchen-Bildung ging von den Alveolar-Septen aus, die vielfach mit Zellreichthum verbundene umschriebene Verdickung zeigten. In weiterem Stadium wölbten sich die Knötchen weit in die Lumina der Alveolen vor, und zwar drangen sie in dieselben wirklich ein; denn sie ragten weit über die färbbare elastische Grenze der Alveolen in deren Inneres vor. Dass diese Knötchen-Bildung die Reaction auf die Anwesenheit des Aspergillus war, liess sich durch den Befund von Pilzformen nachweisen. Man erkannte nehmlich in den Knötchen bei Weigert'scher Färbung regelmässig schwarz-

[1]) Ref.: Virchow-Hirsch's Jahresber. 1882. Bd. 2. S. 306. Was für Thiere Kaufmann verwendet hat, konnte ich nicht ermitteln.

Digitized by Google

blaue, sicher als Pilztheile zu deutende Gebilde, die Kugel-Trommelschläger-, Hantel- oder Korallen-Gestalt hatten. Seltener waren Rosetten-Formen. Die Mycelttheile fanden sich besonders in den Alveolar-Abschnitten der Knötchen, sowie in Knötchen an der Innenseite kleiner Bronchien. Schliesslich lagen auch Kugel- und Trommelschläger-Formen in isolirten grossen Zellen mit bläschenförmigem Kern, die als gequollene Alveolar-Epithelien zu betrachten waren. Viele Alveolar-Epithelzellen zeichneten sich durch besondere Grösse aus, zum Theil besassen sie zwei Kerne, eigentliche Riesenzellen waren noch nicht vorhanden. Der Inhalt der Blutgefässe war reich an leukocytären Elementen; dies veranlasst mich, mit Wahrscheinlichkeit eine Herkunft der Zellen der Knötchen aus dem Blut anzunehmen. Die Entstehung der Knötchen suche ich deshalb nicht in Wucherung der fixen Zellen der Alveolar-Septa, weil in diesem Falle die elastischen Faserzüge innerhalb der Knötchen schwerlich eine so geringe Alteration erfahren haben würden. Fibrin fand sich in den Knötchen nicht. In den subpleuralen Partien des mit Milchsäure gereizten Lungenflügels fanden sich Fibrinpfröpfe in den Alveolen und gelapptkernige Leukocyten. Ansiedelung von Aspergillus hatte hier kaum stattgefunden, sicherlich weil die Sporen-haltige Luft in die mit Exsudat gefüllten Alveolen nicht eindringen konnte.

Dem anderen Kaninchen, das ich mit dem vorigen zusammen Sporen-haltige Luft athmen liess, hatte ich 5 Tage vor dem Inhalations-Versuch 2 kleine, mit 10procent. Formolgelatine getränkte Schwammstückchen in die linke Vena jugularis eingeführt, um durch künstliche Erzeugung haemorrhagischer Infarcte (Orth, Jenckel) einen Locus minoris resistentiae zu schaffen. Das Thier starb 6½ Tage nach dem Inhalations-Versuch. Die Operationswunde war reactionslos geheilt.

Die sehr consistenten Lungen waren völlig durchsetzt von zahllosen hirsekorn- bis hanfkorngrossen Knötchen von grauer oder graugelblicher Farbe. Das erhaltene Parenchym zeigte lebhaft rothe Farbe. Die Unterlappen enthielten nicht so viel und nicht so grosse Knötchen, wie die Oberlappen; Stücke von jenen schwammen in Wasser, während Stücke von diesen untersanken. Ein Schwammstückchen fand sich in einem mittel-

Digitized by Google

grossen Aste der Arteria pulmonalis in Organisation begriffen. Am unteren Ende derselben Lunge war ein kleinbohnengrosser, dunkelrother fester Heerd von typischer Infarct-Gestalt. In ihm besassen die allgemein verbreiteten Heerde keine besondere Ausbildung. Dünne Scheibchen von Knötchen wurden mit einem Tropfen Bouillon auf Objectträger unter ein Deckglas gebracht, das an den Ecken befestigt wurde, und im Brütschrank aufbewahrt. Am folgenden Tage waren unter dem Deckglas Mycelien mit zahlreichen Aspergillus-Fruchtköpfchen gewachsen.

Bei mikroskopischer Untersuchung ergaben sich Bilder, die sicher als späteres Stadium der bei dem vorigen Versuch gefundenen Lungen-Veränderungen zu deuten waren. Die kleinzelligen Knötchen hatten sich vergrössert, füllten viele Alveolen, unter Erweiterung ihres Lumens, vollkommen aus. Gruppen solcher Knötchen bildeten grössere Conglomerat-Knoten. Besonders in diesen, aber auch in kleineren zeigte sich vielfach Karyorrhexis, ebenso wie Nekrose der Alveolar-Septa mit Schwund der elastischen Fasern. — In diesem Stadium trat eine deutliche Betheiligung der Alveolar-Epithelien an dem Process und eine ziemlich ausgedehnte Exsudation zu Tage. Man sah zahlreiche Alveolar-Epithelien in den noch nicht der Nekrose verfallenen Knötchen. Ausserdem aber zeigte sich in vielen Alveolen, die z. Th. gar nicht in unmittelbarer Beziehung zu Knötchen standen, grosser Reichthum an Epithelien. An einigen Stellen wurden in Alveolen Riesenzellen gefunden, eine von ihnen entsprach dem Langhans'schen Typus; sie lagen keineswegs nur im Gebiet von Knötchen. Gröbere Fibrinbalken und zarte Fibrinnetze fanden sich an Knötchen und im Innern derselben, sowie weit verbreitet in wenig veränderten Alveolen. Eine gewisse Anzahl gelapptkerniger Leukocyten enthielten fast alle Alveolen. Auch die in der Lunge gefundenen Pilzformen schienen eine etwas weitere Ausbildung, als bei dem vorigen Versuchsthier zu haben. Kugel-, Trommelschläger-, Hantel-Formen waren nicht mehr vorhanden, auch wenig Korallenformen. Hauptsächlich fanden sich aktinomycesähnliche Rosetten, von deren Centrum oft nach einer oder nach zwei Seiten ein starker Hyphen-Ast ausging, welcher bei Weigert-Färbung sich grösstentheils dunkel färbte, nur einige helle, regellos zerstreute

Digitized by Google

Lücken hatte. Die Rosetten lagen eingeschlossen in Knötchen, waren aber in den der Nekrose verfallenen Theilen kaum noch nachweisbar. Eine directe Beziehung von Pilz-Elementen zu den wenigen, intraalveolär gefundenen Riesenzellen konnte nicht festgestellt werden.

Um noch ein weiteres Stadium reiner Inhalations-Mycose zur Untersuchung zu bekommen, liess ich ein ausgewachsenes Kaninchen im Inhalationskasten nur 15 Minuten lang sporenhaltige Luft athmen. Ich hoffte, dass sich in diesem Falle weniger Heerde in den Lungen bildeten, dass das Thier infolgedessen länger leben würde, als die vorigen, und dass es so zu einer weiteren Ausbildung des Processes kommen könnte.

Der Erfolg des Versuchs entsprach jedoch meinen Erwartungen durchaus nicht. Nachdem das Thier keine deutlichen Krankheits-Erscheinungen gezeigt hatte, wurde es 3 Wochen nach der Sporen-Inhalation getödtet.

An den Lungen waren makroskopisch einige umschriebene emphysematöse Stellen zwischen ausgedehnteren atelectatischen zu erkennen. Auf dem Durchschnitt fanden sich vereinzelte hellgraue submiliare Knötchen, meist feineren oder grösseren Lumina angelagert.

Mikroskopisch erwiesen sich diese Gebilde als Lymphknötchen, die meist Bronchialwandungen anlagen, nur vereinzelt sich frei zwischen Alveolen befanden. Knötchen, die den bei den vorigen Versuchen gefundenen ähnlich gewesen wären, waren nirgends vorhanden. Eben so wenig konnten in zahlreichen Schnitten Pilztheile mit Hülfe der Weigert'schen Färbung festgestellt werden. Immerhin entsprach der mikroskopische Befund nicht völlig dem normalen. Die Alveolar-Epithelien zeigten hie und da eine bedeutende Grösse und gewisse Vermehrung, besonders aber war auffallend, dass an zahlreichen Stellen die Alveolar-Septa sehr viele gelapptkernige Leukocyten enthielten.

Eine specifische Lungen-Erkrankung war jedoch nicht mehr nachweisbar; das Thier hatte die Infection überwunden.

In Bezug auf die anatomisch nachweisbare pathogene Bedeutung des Aspergillus lehrten die Inhalations-Versuche, dass durch massenhafte Sporen-Ansiedelung in der Lunge beim Kaninchen eine schwere Erkrankung des Organs bewirkt wird,

Digitized by Google

die offenbar durch Insufficienz an functionirendem Parenchym zum Tode führt (2. inhal. infic. Thier). Dass aber geringere Sporen-Mengen, die in unversehrte Lungen gelangen, durchaus keine progrediente Erkrankung zur Folge zu haben brauchen, beweist der 3. Inhalations-Versuch. Die künstlich geschädigten Stellen des Lungen-Parenchyms wurden bei der Aspergillus-Ansiedelung nicht bevorzugt.

Viele Aschoff'sche Riesenkern-Embolien[1]) wurden in den untersuchten Kaninchenlungen gefunden. Besonders zahlreich waren sie bei dem Thiere, welches 2 Tage nach der intravenösen Infection starb, und bei demjenigen, welches an Inhalations-Mycose nach 6 Tagen zu Grunde ging. Die meisten Riesenkerne färbten sich bei Weigert's Fibrin-Färbung ziemlich gleichmässig dunkelblau; in den Lungen des 2. Thieres indessen fanden sich neben diesen solche mit reiner Rothfärbung (Carmin). Letztere zeigten, im Gegensatz zu den blauen, meist Kernstructur und waren z. Th. deutlich gelappt.

Im Anschluss an meine Versuche habe ich besonders die Veränderungen, die man in den Lungen bei reiner intravenöser und reiner inhalatorischer Infection findet, mit einander verglichen. Hiebei bin ich zu dem Schlusse gekommen, dass sich Verschiedenheiten zeigen, die auf Besonderheiten in der Ausbildung und der Weiterentwirklung der Heerde bei jedem Infections-Modus hinweisen.

Bei dem intravenösen Infections-Modus bilden sich die Knötchen durch Verdickung von Alveolar-Wandungen umschriebener Bezirke. Dieselbe entsteht hauptsächlich durch primäre Wucherung der Alveolar-Epithelien. Dieser Entstehung gemäss erscheinen die jungen Knötchen nicht scharf begrenzt und nicht solid, sondern sie zeigen Lücken, Bei dem inhalatorischen Modus erfahren die Alveolar-Epithelien später auch eine ausgedehnte Vermehrung; die primären Knötchen aber, die scharf begrenzt und solid sind, bestehen fast nur aus Zellen lymphocytären Charakters. — Man mag sich diese Verschiedenheit so erklären, dass bei der intravenösen Allgemein-Infection das Blut für die Lunge nicht die gleiche Menge Wanderzellen zur Bekämpfung des Infections-Erregers, wie bei der inhalatorischen

[1]) Dieses Archiv Bd. 134, S. 17 ff.

Digitized by Google

Lokalinfection liefern kann, und dass somit eine Wucherung der Alveolar-Epithelien eintritt, die denselben Zweck verfolgt. Secundär zeigt sich bei den Heerden jeder Art eine Einwanderung von gelapptkernigen Leukocyten, die zur Abscedirung führen kann. Hierzu kommt es besonders bei den Heerden intravenöser Infection, während bei den inhalatorischen vorwiegend einfache Nekrose eintritt. In der deutlichen Abkapselung durch Bindegewebe bei den Lungenheerden des intravenös inficirten Thieres, welches nach neun Tagen gestorben ist, sehen wir die auf Heilung zielende Reaction des Organgewebes im späteren Stadium der Krankheit, entsprechend dem Befund in menschlichen Heerden. In inhalatorisch entstandenen Heerden von meinen Versuchen fand sich eine entsprechende Organ-Reaction leider nicht.

Bilder, die den Untergang der Pilztheile in den Organen zeigen, wurden besonders in der Leber des intravenös inficirten Kaninchens gefunden, das noch 9 Tage lebte. Inmitten der Knötchen waren äusserst spärlich Pilzfadenstücke in dem centralen Gebiet der Rundzellen vorhanden. Die Knötchen zeigten keine Nekrose, wohl aber peripherisch deutliche Zeichen der beginnenden fibrösen Umwandlung. In der Leber hatten also die Reactions-Vorgänge des Gewebes den Infections-Erreger besiegt. Zu den Nieren war es allerdings zu den schwersten Parenchym-Zerstörungen gekommen, im Vergleich dazu war aber der Pilzbefund sehr gering. — Schliesslich in den Lungenheerden fanden sich ziemlich zahlreich actinomycesähnliche Rosetten, aber nicht in dem Inneren von Heerden, bei denen abscessähnlicher Zerfall eingetreten war. Hier waren also die Pilztheile mit den Zell-Elementen, die sie umgaben, zu Grunde gegangen. Zu ausgebildeten, kräftigen Pilzwucherungen, wie sie Niere, Darm und Leber meines ersten, intravenös inficirten Thieres, wie sie ferner die Lungenheerde meines menschlichen Falles zeigten, war es nirgends gekommen.

Ich muss nach den mikroskopischen Bildern, welche ich aus meinen Untersuchungen erhalten habe, das Hinderniss für die Entwicklung der Pilze, bzw. den Grund für ihren Untergang bei Ansiedelung geringer Sporenmengen im Körper

Digitized by Google

in der reactiven Ansammlung von Rundzellen (Ribbert[1]) sowie auch in einer Wucherung fixer Zellen, — speciell von Alveolar-Epithelien bei intravenöser Infection —, suchen. Der Anschauung, in erster Linie als Grund für den Untergang der Pilze den Umstand anzusehen, dass die Lebensbedingungen in einzelnen Organen besonders ungünstig sind (Baumgarten[2]), kann ich nicht beipflichten. Dann sollte man doch annehmen, dass bei generalisirter intravenöser Aspergillus-Infection der Pilz in den Lungen, wo der seinem Gedeihen besonders nothwendige Sauerstoff in reicher Menge zugeführt wird, im Vergleich zu den anderen Organen (Niere, Leber, Darm) ein üppiges Wachsthum zeigen sollte. Dass dies im Thierversuch selten gefunden wird, kann natürlich auch in unpassender chemischer Zusammensetzung, bzw. Ausnutzungs-Fähigkeit des Lungen-Parenchyms für den Pilz begründet sein. Warum soll aber die nachgewiesene Gewebs-Reaction für die Schädigung des Pilzes belanglos sein? — Abgesehen von der Zellproliferation kann sicher auch die Brauchbarkeit der Organe als Nährboden ihre Bedeutung haben. Als Stütze seiner Anschauung gegenüber der Theorie Ribberts, welcher der Anhäufung von Rundzellen die Tendenz zur Zerstörung der von ihnen umgebenen Pilztheile zuschreibt, führt Baumgarten die hieher gehörigen Verhältnisse im Gehirn an: Die Gehirnsubstanz sei gegen Aspergillus vollkommen immun; nach Ribbert müsste man aber erwarten, dass die sicher auch ins Gehirn eingedrungenen Sporen durch eine rapide Zellansammlung vernichtet würden. Gerade, wenn hier der Nährboden durchaus ungeeignet ist, so wird nach meinem Ermessen durch die Anwesenheit von Sporen die Hirnmasse weder chemische, noch mechanische Alteration erleiden, und eine unbedingte Veranlassung zur Zellanhäufung erscheint demnach durchaus nicht geboten. Mit Baumgartens Beispiel ist also zweifellos ein Beweis für die Bedeutung der Organe als Nährboden für die Pilzentwicklung gegeben; keineswegs aber ist dadurch Ribbert's Anschauung von dem primär deletären Einfluss der Zellanhäufung auf die Pilze widerlegt.

[1]) Ribbert, Der Untergang pathogener Schimmelpilze im Körper. Bonn 1887.

[2]) Baumgarten: Lehrbuch d. path. Mykologie. Bd. 2 S. 901 ff. (1890).

Digitized by Google

Ich empfinde es als angenehme Pflicht, Herrn Geh. Medicinalrath Orth für die Anregung zu dieser Arbeit und das der Ausführung derselben geschenkte Interesse meinen besten Dank an dieser Stelle zu sagen.

VIII.

Ueber die Herkunft der Cysten der weiblichen Adnexe, ihrer Anhangsgebilde und der Adenomyome des lateralen Tuben-Abschnittes.

(Aus dem Pathologischen Institut der Universität Strassburg i. E.)

Von

Dr. Gustav Schickele,

früherem Assistenten des Instituts,
jetzigem Assistenten der Universitäts-Frauenklinik.

(Hierzu 13 Textfiguren und Taf. IV.)

(Schluss.)

II.

Die Adenome und Adenomyome des lateralen Tuben-Abschnittes.

Seitdem v. Recklinghausen die Lehre der Urnieren-Adenomyome des Uterus in fester Form aufgebaut hat, sind in rascher Aufeinanderfolge die dem Gebäude noch fehlenden Schlusssteine eingefügt worden, so dass Pick schon 3 Jahre nach Erscheinen der Arbeit v. R.'s nur noch 2 Lücken in dessen Lehre feststellen konnte, nehmlich den Nachweis von Adenomyomen des Epoophoron und von versprengten Urnieren-Keimen in der Tubenwand. Der Nachweis der ersteren ist ihm gelungen. Versprengte Urnieren-Kanäle hat Ricker im Myometrium nachgewiesen, die er auf das Paroophoron zurückführt. Da dessen Lage nach Waldeyer zwischen Epoophoron und

Digitized by Google

Uterus sich nach neuen Untersuchungen nicht bestätigt fand, (s. oben) möchte ich Ricker's epitheliale Schläuche als versprengte Theile des Wolff'schen Körpers überhaupt ansehen. In 2 Tubenwinkeln hatte ferner v. Recklinghausen Drüsen nachgewiesen (ohne Tumor-Bildung), die er ebenfalls für Wolff'sche Canälchen ansah. Somit blieb noch der Nachweis übrig von versprengten Urnieren-Resten in der Tube lateral vom Tubenwinkel und von eventueller Adenomyom-Bildung in diesem Abschnitt. Um solche Drüsenschläuche auch als richtige mesonephrische erklären zu können, mussten die von v. Recklinghausen bei seinen Schläuchen der Tubenwinkel und der aus ihnen entstehenden Tumoren angeführten Merkmale ebenfalls gefunden werden. Denn obwohl von verschiedener Seite gegen die Ansicht v. R.'s bezüglich der Herkunft der Tubenwinkel-Adenomyome Einspruch erhoben wurde, ist meines Erachtens bisher noch kein einziger triftiger Gegengrund beigebracht worden. Die hier zu beschreibenden Präparate hat Herr Prof. v. Recklinghausen selbst gesehen und als mesonephrischer Abkunft anerkannt.

In 4 Fällen fand ich zahlreiche Drüsenschläuche in der Tubenwand, ohne dass von einer Tumor-Bildung die Rede sein konnte. In 3 weiteren Fällen handelte es sich um kleine, etwa Hanfkorn-grosse Tumoren. Die Gebilde lagen in allen 7 Fällen im lateralen Abschnitt der Tuba, etwa 1—2 cm vom Ostium abdominale tubae entfernt. Aeusserlich war in den Fällen I—IV makroskopisch Nichts zu sehen, was auf einen solchen pathologischen Befund hätte schliessen lassen; die andern 3 Fälle zeigten eine ganz kleine, diffuse, im 3. Falle Stecknadelkopf-grosse Auftreibung auf der Vorderwand der Tuba in deren lateralem Abschnitt. In den letzterwähnten Fällen waren die Adnexe sonst nicht besonders verändert, dagegen zeigten die 4 Fälle der ersten Gruppe starke Entzündungs-Erscheinungen. Sie betreffen alle durch Operation gewonnene Adnexe von Frauen im 25. bis 40. Lebensjahr. Es bestehen zum Theil starke Adhäsionen mit der Umgebung, und in allen 4 Fällen ist das Ostium abdominale tubae verschlossen und in Verwachsungen eingehüllt. Die Tuba ist stark verdickt, misst bis zu 1 cm im Durchmesser, und ausserdem besteht ein geringer Grad von Hydrosalpinx. Auf einem Querschnitt sieht man schon makroskopisch, dass die Wand am meisten zu der Verdickung der Tuba im Ganzen beiträgt, wenn auch das Lumen weiter und faltenreicher ist als gewöhnlich. Bisweilen sind diese Falten auf ihrem Gipfel mit einander verklebt, sodass der Tuben-Querschnitt das Bild eines gleicharmigen Kreuzes oder auch eine entfernte Aehnlichkeit mit der Anordnung der Speichen eines Rades dar-

Digitized by Google

bietet. In allen Fällen befinden sich die Ovarien im Zustande chronischer Entzündung, zeigen auch theilweise cystische Degeneration, ohne jedoch grössere Cysten aufzuweisen. 3 mal waren ausserdem ächte Epoophoron-Cysten von Kirschkern-Grösse vorhanden. Diese haben mit den zu beschreibenden Befunden Nichts gemein.

Die Urnieren-Reste sind nicht in allen Fällen gleichmässig erhalten. Der Fall I zeigt nur wenige Drüsen-Lumina, die genau auf dem Rücken der Tuba subserös liegen in der Gegend der Ampulle. Sie bilden einen Complex von ½ Dutzend dicht neben einanderliegenden Schläuchen mit engem Lumen, aber mit hohem, cylindrischem Epithel bekleidet, alle insgesammt von cytogenem Gewebe umgeben. Im Verlauf der 12 Schnitte, in denen dies zu verfolgen, sondern sich 5—6 Schläuche von den andern ab, um mit einander in einen kleinen Ampullen-artigen Hohlraum einzumünden. Gleichzeitig besteht in der Hinterwand der Tuba im subserösen Gewebe ein längsgetroffener, mit cubischem Epithel bekleideter schmaler Gang, in dessen Lumen mehrere Pseudo-Glomeruli vorragen. Manchmal zeigt er kleine Ausbuchtungen, wie Reste von früher einmündenden Canälen. Einige Schnitte später findet sich genau auf dem Tubenrücken auf 3 Schnitten ein ähnlicher kleiner Canal, subserös gelegen, ohne cytogenes Gewebe.

Eine reichere Ausbeute bietet der Fall II. Endosalpingitis und interstitielle Salpingitis. Tubenwand mässig verdickt, am meisten die subseröse Schicht. Zahlreiche Keimepithel-Cysten im Ovarium. Auf jedem Schnitte der etwa 200 Schnitte betragenden Serie sind auf den ersten Blick zahlreiche Drüsen-Lumina im subserösen Gewebe sichtbar, welche theils allein in Gruppen stehen, fast immer von grossen Haufen cytogenen Gewebes umgeben, selten ohne solches, dann immer recht wenig ausgebildet. Hohes cylindrisches, zum Theil flimmertragendes Epithel bekleidet die meisten dieser Schläuche. Manchmal sind 4—8 Lumina selten mehr in einer Gruppe angeordnet, die zuweilen in einen kleinen Ampullen-artigen Hohlraum münden. Innerhalb der Muscularis tubae liegen nur vereinzelte Schläuche, von denen hier und da einer bis in die Nähe der Schleimhaut kommt, ohne je in das Lumen einzumünden. Ein solcher Schlauch hat dann stets ein niedrigeres, fast cubisches Epithel, auch niedriger als dasjenige des Tubenlumens, und ist fast nie von cytogenem Gewebe umgeben. Ausserdem finden sich manche, zum Theil recht kräftige Schläuche in Adhäsionen, welche der Tuba aufliegen; diese Schläuche sind dann immer in grossen Territorien cytogenen Gewebes eingebettet. Manche Schläuche kriechen in der Tubenwand herunter an die Seite des Ligamentum latum und liegen hier auch in Adhäsionen, von reichlichem cytogenem Gewebe umgeben. Diese und die subserös liegenden Drüsenschläuche haben eine sehr reichliche Gefässversorgung. In vielen Schläuchen sind hyaline Schollen, die zuweilen mit concentrischer Schichtung versehen sind; in grösseren Lumina sind grosse Haufen solcher, dann eher verkalkt aussehender Körper. Vereinzelte kleine Schollen auch in dem Tubenlumen.

Digitized by Google

Aehnliche Verhältnisse bietet Fall III: beide Adnexe operativ entfernt; starke perisalpingitische und perioophoritische Entzündung. Kleine Cysten des Epoophoron. Die Tubenwand ist stark verdickt und zwar ist besonders die Muscularis daran betheiligt, die stellenweise einer starken Bindegewebs-Neubildung Platz gemacht hat. Ausserdem sind noch Rundzellen-Heerde in der Tubenwand. Auf die Gegend der Ampulle beschränkt, liegen in dem subserösen, ebenfalls verdickten Gewebe der linken Tuba inmitten stark gefärbten cytogenen Gewebes Drüsenlumina mit hohem, cylindrischem Epithel In den äusseren Schichten der Muscularis tubae sind solche Schläuche seltener; in der Tuben-Schleimhaut sind keine nachweisbar. Zuweilen liegen mehrere von diesen Schläuchen neben einander, confluiren auch wohl, im Allgemeinen liegen sie in zerstreuter Ordnung sowohl im Rücken, als in beiden Seiten der Tubenwand. Das Epithel der Schläuche ist nicht gleichmässig, bald cylindrisch, bald cubisch.

Die Wand der rechten Tuba hat keine ähnlichen Drüsenlumina aufzuweisen; auch sie ist stark verdickt. In der vasculären, bezw. subserösen Zone liegen verhältnissmässig grosse Haufen glatter Musculatur, in längs- und quergetroffene Bündel angeordnet. Diese finden sich jedoch nur in der unteren, Ligament-wärts gelegenen Hälfte der Tuba, und zwar an einer circumscripten Stelle, etwa 2 cm vom Ostium abdominale entfernt. Inmitten dieser Muskelbündel liegen kleine, theils längs-, theils quergetroffene Schläuche mit niedrigem, cubischem Epithel ohne Andeutung von cytogenem Gewebe (Taf. IV, Fig. 5). Hier und da umgiebt eine feine Faserhülle ihr Lumen. Manchmal verläuft dieses leicht geschlängelt und endet blind an beiden Enden; oder aber 2—3 kleine Drüsenschläuche münden neben- oder hinter einander in einen etwas grösseren Canal und bieten deutlich das Bild eines Kammes mit nur wenigen Zähnen. Fast alle Schläuche hängen mit einander zusammen und machen den Eindruck eines einheitlichen Canalsystems. Im subserösen Gewebe sind ausserdem einige isolirte Canälchen vorhanden. Die Uebereinstimmung mit den Schläuchen des Epoophoron ist in die Augen springend. In der Vorder- und Hinterwand der Tuba ist Nichts derartiges nachzuweisen. Das Verhalten des Epoophoron kann nicht angegeben werden, da die Tuba bei der Operation am Ansatz des Ligaments abgetrennt worden war. Die Epoophoron-Schläuche des linken Adnexes sind von normalem Aussehen. An anderen Stellen der rechten Tubenwand sind ähnliche Drüsenschläuche nicht mehr zu finden.

Dieser Befund in der Wand der rechten Tuba in der Gegend der Ampulle ist ein Unicum; Aehnliches habe ich nie wiedergesehen.

Es geht aus diesen 3 Fällen hervor, dass in der lateralen Hälfte der Tuba und speciell in der Gegend der Ampulle auffallend zahlreiche versprengte Drüsen-Lumina vorkommen. Bisher trafen wir sie nur in zerstreuter Ordnung mit oder ohne cytogenes

Digitized by Google

Gewebe. Nur an einzelnen Stellen war eine schwache Andeutung einer geschlossenen Ordnung zu erkennen, wenn wir von der rechten Tuba des Falles III absehen. Dagegen wird in den folgenden Fällen eine solche organoide Anordnung recht klar zu Tage treten, und zwar der Art, dass im Fall V, VI und VII von einer richtigen Tumor-Bildung die Rede sein kann.

Es handelt sich im Fall IV um das linke Adnex eines wegen eines grossen subserösen Myoms exstirpirten Uterus einer 43 jährigen Frau. (Gewöhnliches Fibromyom.) Die Tuba ist in ihrem ganzen Verlauf in leichte Adhäsionen eingehüllt, die in der Gegend des Ostium abdominale fester sind. Nach Ablösung derselben zeigt sich auf dem Rücken der Tuba eine erbsengrosse Cyste, kaum 2 cm vom Ostium abdominale entfernt. Auf einem Längsschnitt durch Cyste und Tuba ist eine deutliche Vorbuchtung des Tuben-Lumens nach der Cyste zu vorhanden. Auf der Vorderfläche des Ligamentum latum ein 0,7 cm langer Anhang mit 2 Rosetten auf seiner Spitze.

Mikroskopisch lassen sich vorwiegend in den äusseren Schichten der Tubenwand zahlreiche Drüsenlumina nachweisen, ebenso in den Adhäsionen. Sie sind angeordnet in mehrere grössere „Inseln", welche aus Gänsemarschartig aufgestellten Drüsen-Lumina bestehen, die vielfach in einen grösseren Canal münden. Einer oder mehrere solcher Canäle stellen zuweilen eine Verbindung zwischen den Inseln her („Guirlanden"). Oder es liegen mehrere kleine Drüsen-Lumina in der Umgebung eines grösseren cystischen Hohlraumes kurz nach einander sich in ihn ergiessend. Vorwiegend innerhalb der Adhäsionen finden sich solche Hohlräume, zum Theil ganz grosse, sodass sie makroskopisch schon sichtbar werden. Alle diese Gebilde sind mit einschichtigem, cylindrischem bis cubischem, zum Theil Flimmertragendem Epithel ausgekleidet und von zahlreichem cytogenem Gewebe umgeben, an das sich eine Scheide glatter Musculatur anschliesst. Ausser den beschriebenen sind auch einzelne versprengte Lumina vorhanden oder nur zu 2 und 3 gruppirt, zwischen den grösseren Inseln liegend oder weit vorgeschoben in den Adhäsionen, von den obigen nicht unterschieden. Ausser den Schläuchen mit cylindrischem oder cubischem Epithel sind einige wenige mit ganz niedrigem, plattem Epithel nachzuweisen, die zuweilen ein sternförmiges Lumen aufweisen; in dieses einmündende Canäle lassen sich nicht nachweisen. In der Tubenwand liegt eine Insel, welche, von dem Tuben-Lumen Anfangs entfernt, diesem immer näher tritt und plötzlich in dieses hineinbricht, und zwar münden nicht etwa einzelne ihrer Drüsenschläuche ein, sondern die ganze Insel ragt in das Lumen hinein mit ihren Schläuchen und dem reichlichen cytogenen Gewebe. Neben ihr her dringen noch Drüsenschläuche mit oder ohne cytogenes Gewebe in das Tuben-Lumen hinein. So ist die Gelegenheit gegeben, die Epithel-Verhältnisse zwischen der Tubenschleimhaut und dem Drüsenlumen zu vergleichen.

Digitized by Google

Grosse Unterschiede bestehen nicht. Das erstere ist cylindrisch, etwas breiter als das zweite, das eine schlankere Gestalt besitzt. Letzteres ist aber ungleichmässig; neben einem Schlauche mit hohem, cylindrischem Epithel liegt einer mit cubischem, möglicher Weise noch einer mit ganz plattem Endothel-artigem. Dagegen ist das Epithel des Tubenlumens durchweg cylindrisch; die Schleimhaut ist mässig zellreich, von dem cytogenen Gewebe der Drüsenschläuche jener Inseln deutlich verschieden. Innerhalb des letzteren liegen vielfach Pigmentkörner, theils frei im Gewebe, theils in Zellen. Die schönsten Pigmentkörner von hellgelber Farbe liegen in den Lumina der innerhalb der Tubenwand und der Adhäsionen befindlichen Schläuche. Hier sind auch, wenn auch selten, schöne Pseudo-Glomeruli, manchmal von niedrigem Epithel überzogen; in ihrem Inneren verlaufen hier und da kleine Gefässe.

Alle Schnitte der Serie machen den Eindruck, als ob die Mehrzahl dieser Schläuche ein zusammenhängendes Ganze bildete, das einen ganz bestimmten Aufbau zeigt, welcher sich auch bei den kleineren, abgesprengten Heerden wiederholt und überall völlige Uebereinstimmung zeigt mit den Beschreibungen und Bildern, die v. Recklinghausen von seinen Cystadenomen darstellt. Um ein solches handelt es sich hier; glatte Musculatur ist nicht immer in der Umgebung der Drüsen-Inseln vorhanden, und dann meistens nur spärlich.

Im Fall V ist ein Hanfkorn-grosses, leicht vorspringendes Knötchen an der Hinterwand der linken Tuba vorhanden, nahe deren Scheitel, 1 cm vom Ostium abdominale entfernt. Ausserdem sitzt im linken Ligamentum latum eine Haselnuss-grosse Epoophoron-Cyste. Am rechten Adnex mehrere Keimepithel-Cysten. Mikroskopisch erweist sich der erwähnte Vorsprung als ein kleines Myom, dem Ligament dicht unterhalb der Tubenwand breit aufsitzend, aus dem Gefässe und Muskelzüge in den Tumor ziehen. In der Basis des Tumors liegt ein einzelnes Drüsen-Lumen. Dafür zahlreichere innerhalb des Tumors selbst, besonders nach seiner Oberfläche zu, wo mehrere Lumina direct in die Bauchhöhle münden; zwischen ihnen ist das Peritonaeal-Endothel hier und da erhalten. Einer von den Schläuchen ist zu einer kleinen Cyste erweitert, deren Epithel cylindrisch und mit Flimmerhaaren versehen ist, wie es die andern Schläuche auch darbieten. An der Seite dieses Tumors ist noch eine kleine Excrescenz, innerhalb welcher wiederum zahlreiche Drüsen-Lumina nebeneinander liegen, ebenfalls mit cylindrischem Flimmerepithel bekleidet und theilweise in die Bauchhöhle ausmündend. Cytogenes Gewebe ist in diesem Falle nirgends zu erkennen. Gänsemarsch-artige Anordnung ist zuweilen angedeutet. Der Tumor ist vom Tuben-Lumen weit entfernt, ebenso von dem Epoophoron, eine Beziehung zu beiden daher auszuschliessen.

Digitized by Google

Der Tumor von Fall VI liegt auf der vorderen Tubenwand, genauer in der Furche zwischen dieser und dem Ligament, etwa 1 cm vom Ostium abdominale entfernt, und ist Hanfkorn-gross. (Total-Exstirpation wegen Uteruskrebs.) Ausserdem besteht eine erbsengrosse Epoophoron-Cyste. Wie bei Fall VI handelt es sich um ein kleines Myom, das breit der Tubenwand aufsitzt und aus ihr Gefässe erhält. An der Basis dieses Tumors, ihn umfassend, sind inmitten cytogenen Gewebes zahlreiche, theils längs-, theils quergetroffene Schläuche, Cylinderepithel tragend, welche an den Seiten des Tumors heraufsteigen und fast seine Kuppe erreichen. Unter ihnen öffnen sich einige frei in die Bauchhöhle. Auf der Spitze des Tumors sind nur wenige Drüsenschläuche, von cytogenem Gewebe umgeben, die aber nicht nach aussen münden. Von den an der Basis des Tumors liegenden Drüsen-Haufen ziehen Ausläufer nach dem Rücken der Tuba zu und nach dem Ligament herunter, alle subserös verlaufend, von reichlichem cytogenem Gewebe umgeben, ausserdem mit einer deutlichen Muskelscheide versehen, während an der Basis des Tumors sich keine Muskelfasern in der Nähe der Drüsenschläuche nachweisen lassen. Die Aufstellung im Gänsemarsch ist durchweg deutlich. Einige von diesen Schläuchen erweitern sich zu kleinen Cysten. Ampullen-artige Hohlräume mit cylindischem Epithel auf der einen Seite und niedrigem, etwa cubischem auf der andern sind ganz vereinzelt vorhanden, auch Pseudo-Glomeruli.

Den interessantesten Befund bietet Fall VII. Es handelt sich um die rechte Tuba einer Frau in der Mitte der 40er Jahre. Das laterale Drittel der Tuba wurde eingebettet und in Reihenschnitte zerlegt zwecks der Untersuchung eines auf der Vorderfläche der Tuba nahe dem Ostium abd. liegenden 0,6 cm langen gabelförmigen Anhanges, auf dessen beiden Spitzen kleine Rosetten sassen. Innerhalb des Ligaments eine Haselnuss-grosse Epoophoron-Cyste.

Die mikroskopische Untersuchung bestätigt, dass die intraligamentäre Cyste eine richtige Epoophoron-Cyste ist. Die Epoophoron-Schläuche liegen meist in der Hinterwand der Cyste, einige zwischen letzterer und Tuba in die Höhe gedrängt. Sie sind mit einschichtigem, cubischem Epithel bekleidet und von einer kräftigen Muskelscheide umgeben (Taf. IV, Fig. 6). Die Schleimhaut der Tube zeigt nichts Besonderes. Die Muscularis tubae ist in der vorderen Wand stark hypertrophisch und fast 3 mal so dick, als in der hinteren, die ziemlich normal ist. Von dieser hypertrophischen Musculatur ziehen Bündel in die vasculäre Zone hinein und weiter, z. Th. Gefässe umgebend, z. Th. frei im subserösen Bindegewebe liegend. Die subseröse Zone der vorderen Tubenwand ist sehr stark verbreitert. In ihr liegt ein Complex von Drüsenschläuchen. Von vornherein treten diese in 2 „Inseln“ auf, welche zu beiden Seiten von dem unteren Anhang A_1 liegen. Die Drüsen-Lumina tragen cylindrisches Epithel und sind von kräftigem, cytogenem Gewebe umgeben, an das sich eine breite Zone glatter Musculatur anschliesst (Taf. IV, Fig. 7). Die Drüsenschläuche sind theils quer, theils längsgetroffen, stehen im Gänsemarsch und münden noch inner-

Digitized by Google

halb der Inseln in grössere Canäle (2 oder 3) ein, die die Verbindung zwischen den beiden Inseln herstellen. Von der oberen Insel gehen kräftigere Canäle nach dem Tubenrücken zu und ergiessen sich bald in einen leicht concav-convexen Hohlraum (Ampulle). An dessen concaver Seite münden einige kleine Schläuche selbständig ein. Schläuche und Ampulle haben viel cytogenes Gewebe, letztere besonders an ihrer concaven Seite. Von dieser Ampulle geht ein grosser Canal ab nach dem Tubenrücken zu („Hauptcanal" K), nimmt auf seinem Verlauf noch einige kleine Drüsenschläuche auf und endet schliesslich in eine Stecknadelkopf-grosse, ovale Cyste („Ampullen-Cyste" AC), welche, wie alle bisher beschriebenen drüsigen Gebilde, in der subserösen Zone der vorderen Tuba liegt. Diese Cyste trägt auch cylindrisches, wenngleich etwas niedrigeres Epithel, auf dessen Oberfläche, wie in allen anderen Schläuchen auch, Flimmerhaare vorhanden sind. Das cytogene Gewebe der Cyste ist nicht sehr kräftig, auch nicht in der Umgebung zahlreicher kleiner Schläuche, welche an beiden Seiten der Cyste einmünden. Dafür ist aber die myoplastische Zone recht gut entwickelt. In diesen Schläuchen und ihren cystischen Erweiterungen sind hyaline Schollen und strohgelbe Pigmentkörner; letztere liegen frei herum, selten innerhalb von Zellen. Auser diesen Cylinderepithel-tragenden Schläuchen sind einige mit niedrigem cubischem Epithel versehen, die in unmittelbarer Nähe der ersteren liegen und zuweilen sternförmige Gestalt zeigen. Die Einmündung eines Schlauches lässt sich nicht selten nachweisen. Diese zweite Art von Schläuchen ist weiter, als die mit cylindrischem Epithel versehenen; an einigen Stellen konnten in ihrer Nähe kleine Endkolben festgestellt werden. Aus der unteren Hälfte dieses zusammenhängenden Canalsystems lösen sich (in der Gegend der beiden „Inseln") Drüsenschläuche ab, welche nach der Richtung der beiden Anhänge ziehen. In die Basis des unteren Anhanges A_1 dringen mehrere hinein und verlaufen eine kurze Strecke an seiner Seitenfläche hin. Unter der Spitze desselben Anhangs finden sich ebensolche Schäuche, von denen einige dicht neben einander in die Bauchhöhle ausmünden. Die in die Basis des oberen Anhanges A_2 eindringenden Schläuche verlaufen etwa in seiner Achse, ziehen nach seiner Spitze und münden fast alle frei in die Bauchhöhle aus (Taf. IV, Fig. 6). Die in der Basis beider Anhänge befindlichen Schläuche haben noch kräftiges cytogenes Gewebe, allerdings ohne myoplastische Zone. Die oberflächlich ausmündenden haben nur noch wenig cytogenes Gewebe oder gar keines mehr. Dieses nimmt auf dem Verlaufe der Schläuche innerhalb der Anhänge allmählich ab. Im Uebrigen bestehen beide Anhänge aus Bindegewebe, in welchem Züge glatter Musculatur auftreten, zum Theil dicht gedrängt und gut entwickelt; ferner mehrere kräftige Gefässe und einzelne Inseln von Fettgewebe. Die Schläuche der Anhänge sind durchweg mit einschichtigem, cylindrischem Epithel bekleidet. Endlich liegen noch einige kleine Schläuche direct unter der Serosa des Ligaments, von dem übrigen System getrennt, aber wie dessen Bestandtheile gebaut. Einige von ihnen münden frei in die Bauchhöhle.

Digitized by Google

Dies ist der Aufbau des etwa 3 mm breiten Tumors, wie er sich aus dem Vergleich der Serienschnitte ergiebt. Die Einzelheiten lassen sich deutlich auf der Fig. 6 erkennen, welche den 21. Schnit darstellt. Der Anhang A_2 ist nach einem späteren Schnitt vervollständigt, in dem die in der Achse verlaufenden Schläuche getroffen sind.

Die Deutung des Falles VII macht wohl keine Schwierigkeiten. Aus der Beschreibung und Figur geht unzweifelhaft hervor, dass es sich um ein echtes Urnieren-Adenomyom handelt, und als ein solches hat es Herr Professor v. Recklinghausen auch auf den ersten Blick erkannt. Dieselbe Genese kommt den Fällen V und VI zu, wenn auch bei V das cytogene Gewebe fehlt. Beide stellen weniger entwickelte Urnieren-Adenome vor. Ihre charakteristischen Bestandtheile lassen aber keine andere Erklärung zu. Dasselbe gilt für Fall V. Ueberall die von Recklinghausen geforderten Merkmale, nirgends Beziehungen zum Tuben-Lumen, ausser in IV. wo es gewiss nicht zu bestreiten ist, dass eine ursprünglich innerhalb der Tubenwand liegende Insel bis in das Tubenlumen eingedrungen ist. Auch mit dem Epoophoron haben diese Gebilde Nichts zu thun: denn sie liegen vorwiegend innerhalb der Tubenwand, nur Ausläufer gelangen weiter in das Ligament hinab, und hier ist der Unterschied zwischen diesen Schläuchen und den Canälen des Epoophoron recht klar (verschiedenes Epithel, cytogenes Gewebe; normales Verhalten der Epoophoron-Canäle.)

Auch für die Fälle I—III stelle ich die Behauptung auf, dass die gefundenen Drüsenschläuche in die Tubenwand versprengte Urnieren-Reste sind: denn sie liegen im Rücken der Tuba und in der Vorder- und Hinterwand, tragen einschichtiges cylindrisches Epithel, zum Theil mit Flimmerhaaren besetzt und sind fast immer von cytogenem Gewebe umgeben; sie halten sich meistens in der subserösen Schicht der Tubenwand auf, dringen bis in die Muscularis, selten bis in die Nähe der Tuben-Schleimhaut vor; in diesen ersten 3 Fällen ist aber eine Einmündung in das Tuben-Lumen nicht nachzuweisen. Diese Punkte sprechen genügend dafür, dass die Drüsenschläuche von vornherein ausserhalb des Tuben-Lumens lagen und zugleich dagegen, dass sie aus dem Tuben-Lumen her entstanden sein könnten. Ebensowenig kann die mehrfach nachgewiesene chronische Entzündung der Tubenwand zu Gunsten einer Herkunft

Digitized by Google

aus der Tuben-Schleimhaut ins Feld geführt werden, etwa in dem Sinne, als ob im Gefolge einer Entzündung Schleimhautfalten in die Tubenwand hineingewuchert, alsdann abgeschnürt worden wären und sich weiterhin auf eigene Faust fortentwickelt hätten. Abgesehen von allen angeführten Gegengründen bleibt immer dasjenige als Haupt-Argument bestehen, was von Recklinghausen gegen die Herkunft der Schläuche der Tubenwinkel-Adenomyome aus der Schleimhaut einwendet: Die Tuben-Schleimhaut hat keine Drüsen, also können aus ihr auch keine Drüsen entstehen. Ich kann meine Fälle I—III den Befunden v. R.'s in dem Tubenwinkel seiner Fälle VI und XXV anreihen. Auch hier lagen in der Tubenwand ausserhalb der Muscularis versprengte Drüsenschläuche, die v. R. als Ueberreste Wolff'scher Canälchen bezeichnet. Hierher gehört auch der Fall R. Meyer's, der ein muskelfaserfreies Adenom in dem Tubenwinkel fand und auf versprengte Urnieren-Keime zurückführt. Wenn auch in der Schleimhaut der Tuba allerhand entzündliche Processe nachzuweisen, wenn selbst Tubenschleimhautfalten untereinander verwachsen waren, braucht man nicht das gleichzeitige Verhandensein von Adenomen im Sinne von Martin, Baraban, Chiari, Orthmann, Pilliet als die Folgen der entzündlichen Processe zu betrachten. Im Uebrigen stütze ich mich auf die Argumentation in v. Recklinghausens Monographie S. 162—169. Auch alle später erschienenen Aufsätze über Tubenwinkel-Adenomyome, welche die Urnieren-Genese bezweifeln, haben diese Argumente nicht erschüttern können (von Franqué, Opitz, Gottschalk, Kossmann, Lockstaedt, R. Meyer, Lichtenstern, Kehrer, Jayle und Cohn.)

Muskat führt die epithelialen Gebilde seiner Tubenwinkel-Myome auf Reste des Wolff'schen Ganges zurück. In dem einen Tumor fand er 2 Gänge innerhalb des Myomgewebes ohne cytogenes Gewebe; im zweiten Tumor mehrere kleine Lumina mit cytogenem Gewebe. Ueberall in den Schläuchen cylindrisches Epithel mit Flimmerhaaren. Einen zwingenden Beweis für seine Annahme hat er nicht erbracht, und ich sehe nicht ein, warum es sich nicht vielmehr um Reste des Wolff'schen Körpers handeln sollte. Ob Wolff'scher Körper oder Gang,

Digitized by Google

das hat freilich, da beide zum Wolff'schen Organe gehören, kaum eine principielle Bedeutung.

Um jedem Einwand gerecht zu werden, muss man noch an die Möglichkeit denken, dass diese von mir beschriebenen Drüsenschläuche Einsenkungen und Abschnürungen des Peritonaeal-Endothels wären. Aschoff hat solche Vorkommnisse in der Tubenwand gesehen; auch Freund-Bayer. Diese Schläuche haben jedoch kein cytogenes Gewebe, sie sind nicht rund oder oval, sondern von ganz unregelmässiger wechselnder Form (s. Textfig. 5), haben nicht das hohe Epithel der Urnieren-Schläuche und tragen das beste Zeichen ihrer Herkunft sehr oft in noch bestehenden, bzw. noch in Entwicklung begriffenen Einsenkungen des Peritonaeal-Endothels. Dass sie den Kern bilden könnten zur Entwicklung eines Myoms (Iwanoff, Orloff) oder gar eines Adenomyoms (Opitz) glaube ich nicht. Die Schilderungen von Opitz sind in dieser Beziehung nicht überzeugend genug.

Wenn für die Abkunft der Drüsenschläuche der Fälle I—III noch andere Möglichkeiten allenfalls in Betracht zu ziehen wären, so ist dies für die Fälle IV—VII ausgeschlossen. Uebrigens sind unter den ersteren gewisse Uebergänge zu der letzteren Gruppe vorhanden. Zuweilen sieht man nehmlich mehrere Schläuche dichter gedrängt, hinter- oder nebeneinander aufgestellt und sich in einen grösseren Canal oder in eine kleine Cyste ergiessend, ausserdem ist vielfach cytogenes Gewebe vorhanden: ein erster Schritt vielleicht zu dem organoiden Aufbau, den die Fälle IV—VII zeigen. Unter ihnen ist eine allmähliche Steigerung vorhanden, bis zum typisch entwickelten Falle VII. Ich glaube, dass es völlig gerechtfertigt erscheint, diese Fälle mit den von andern Abschnitten der weiblichen Genitalien beschriebenen Adenomyomen in Analogie zu bringen: Aschoff, Pick, v. Recklinghausen, Cullen, Bluhm, v. Herff, Pfannenstiel, Engelhardt.

Es fragt sich nun, welcher Abschnitt des Wolff'schen Organs für unsere Tumoren in Betracht kommt. Die Schläuche, aus denen sie entstanden sind, wurden jedenfalls in früher fötaler Zeit in die Tubenwand verlagert. Die Urniere und ihr Ausführungsgang waren noch in voller Ausbildung. Der Müllersche Gang lag direct neben dem Wolff'schen, und als das

Digitized by Google

Wolff'sche Organ sich später zurückbildete, geschah dies nicht für alle seine Canälchen gleichmässig, einige blieben im Bereich des Müller'schen Ganges liegen und wurden bei dieser Ausbildung in ihn hineinbezogen. Dort verharrten sie, bis sie durch Reize, wie entzündliche Processe, zur Wucherung angeregt wurden, und so fanden wir sie in den Fällen I—III auf einem Anfangsstadium, in den Fällen IV—VII in einem weitern der erneuten, jetzt pathologischen Entwicklung, auf dem Wege zur Tumorbildung. Nicht alle hatten gleichmässig an der Wucherung theilgenommen. Während diese an den Schläuchen der einen Tuba eingesetzt hatte, waren in der andern die unveränderten Schläuche bestehen geblieben, wie sich dies aus ihrer vollsten Uebereinstimmung mit dem normalen Epoophoron erkennen liess (Fall III, Taf. IV, Fig. 5). Aehnliche Schläuche, nur weniger ausgebildet, fand auch Neumann in der Tubenwand.

So leicht es ist, sich diese Vorgänge zu veranschaulichen, so schwer fällt es, zu entscheiden, um welchen Theil der Urniere es sich handelt. Es ist wohl am einfachsten, nicht länger darüber zu discutiren, da eine bestimmte eindeutige Beantwortung dieser Frage nicht möglich ist, denn: es kann sich um abgesprengte Theile der Urnieren-Canälchen selbst handeln; aber Theile des Urnieren-Ganges können auch in Betracht kommen. Man braucht blos zu bedenken, wie nahe der Müller'sche dem Wolff'schen Gange kommt in früher Embryonalzeit, wie beide auf eine kurze Strecke direct miteinander verschmolzen sind, gerade in ihrer hinteren Partie, auf die es für unsere Tumoren ankäme. (Nagel.) Ferner kommt aber noch das Paroophoron in Betracht, d. i. der Theil der Urniere, dessen Reste nach neueren Untersuchungen (s. oben) nicht mehr medial vom Epoophoron, sondern lateral davon zu suchen sind. Ich möchte mich auch desshalb der Unterscheidung Pick's zwischen ep- und paroophoralen Adenomyomen nicht anschliessen, wenigstens nicht in dem Sinne, dass zu den letzteren diejenigen der Tuba, des Uterus, des hintern Scheidengewölbes, der Leistenbeuge und des medialen Theiles des breiten Mutterbandes gehören. Allerdings sind die epoophoralen völlig anzuerkennen. Etwas lateral vom Epoophoron liegen unsere Tumoren (IV—VII) wohl, aber vielleicht doch zu sehr an oder in

Digitized by Google

der Tubenwand, um vom Paroophoron abstammen zu können, da dies nur weiter lateral im Ligamentum infundibulo-pelvicum zu suchen ist. Dass endlich vom Epoophoron selbst versprengte Theile in die Tube gelangt wären, d. h. im extrauterinen Leben, dafür kann ich keinen sichern Anhaltspunkt finden. Die Epoophoron-Schläuche zeigten übrigens in den Fällen, in denen sie untersucht werden konnten, nichts Besonderes, insbesondere nicht in den Fällen V—VII. Der Unterschied zwischen ihnen und den Schläuchen der Tumoren war im Gegentheil sehr deutlich. Allerdings habe ich bei 2 Neugeborenen in je einem Adnexe Epoophoron-Canälchen gesehen, welche ganz in die Nähe der Tubenschleimhaut traten, aber mit den im Ligamentum latum gelegenen Epoophoron-Canälen noch in directer Verbindung standen. Es kann nun sehr leicht vorkommen, dass im Laufe des spätern Wachsthums der weiblichen Genitalien, ich meine besonders nach der Pubertätszeit zu (Kussmaul-Bayer) und erst recht, wenn Entzündungen der Tubenwand und der Umgebung Platz greifen, solche weit vorgeschobene Schläuche abgetrennt werden und liegen bleiben. Hier muss ich nochmals den seltenen Befund von Epoophoron-Canälchen erwähnen, welche in grosser Nähe der Tubenwand, bzw. in derselben lagen (s. oben) in unmittelbarster Nähe eines dort liegenden Tuben-Divertikels, das mit dem Tubenlumen noch in Verbindung stand.

Somit glaube ich durch diese Untersuchungen den bisher vermissten Nachweis erbracht zu haben, dass versprengte Theile des Urnieren-Systems in der Tubenwand vorkommen und dass sie sich hier nach dem von v. Recklinghausen aufgestellten Typus weiterentwickeln können zu richtigen Tumoren, welche den Namen (Cysto)Adenomyome im vollendeten Sinne verdienen. Der grösste von mir beobachtete Tumor (VII) war allerdings nicht umfangreich; ein weiteres Wachsthum desselben, ebenso desjenigen der Fälle IV, V und VI wäre gewiss nicht auszuschliessen. Auch die epoophoralen Adenomyome Pick's und Aschoff's waren nicht voluminös. Vielleicht lehrt die Zukunft, ob aus solchen auch grössere Tumoren werden können. Kleine Anfänge von Hyperplasie des Epoophoron im Ganzen oder einzelner Theile habe ich gar nicht so selten gesehen, auch solche,

Digitized by Google

bei denen schon von einer Myombildung die Rede sein konnte. Allerdings fehlten cytogenes Gewebe und neugebildete Drüsenschläuche. Von Adenomyom konnte also noch keine Rede sein. Es ist vielleicht etwas auffallend, dass nicht häufiger Adenome des Epoophoron beobachtet werden. Die Seltenheit derjenigen des lateralen Tuben-Abschnitts finde ich verständlicher, besonders gegenüber den Tubenwinkel-Adenomen. Denn bei ersteren kommt die Verschmelzung des Müller'schen und Wolff'schen Ganges in Betracht, bei letzteren, ausser Lage und Drehung des Müller'schen Ganges gegenüber der Urniere, noch der Umstand, dass der (spätere) Tubenwinkel regelmässig den Angelpunkt bildet bei dem Descensus, so dass ein Liegenbleiben von Urnieren-Keimen am Tubenwinkel ganz natürlich erscheint (v. Recklinghausen S. 159.)

III.

Die gestielten Anhänge des Ligamentum latum.

Bei der Besprechung der Literatur der Cysten des Epoophoron wurden schon hie und da die gestielten Anhänge des Lig. lat. erwähnt. Die meisten Autoren, die die Cysten studirt haben, haben sich gleichzeitig mit diesen Anhängen beschäftigt. Ich behandle letztere in einem besondern Capitel deswegen, weil den Anhängen die einfache einheitliche Genese nicht zukommt, wie den Cysten des Epoophoron. Im Laufe meiner Untersuchungen bin ich nehmlich zu der Erkenntniss gekommen, dass nur ein bestimmter Theil der Anhänge des Lig. lat. mit den Epoophoron-Canälen in nahem Connex steht, allerdings sind dies wohl die häufiger vorkommenden. Im Allgemeinen werde ich über die Häufigkeit der gestielten Anhänge Nichts mittheilen, da die bezüglichen Zahlen bekannt sind und ich nichts Neues hinzufügen kann (Rokitansky, Kossmann, Rossa). Dass die einfach cystischen Anhänge wahrscheinlich von Epoophoron-Schläuchen abzuleiten sind, wird seit 1850 etwa von allen Autoren ausgesprochen. Es mag hier genügen, die Namen Kobelt, Follin, Verneuil, Rokitansky, Waldeyer, Hennig, Ballantyne und Williams, Luschka, Roth, Gegenbaur, v. Recklinghausen, Rossa zu nennen. Viele von diesen cystischen Anhängen gehen unter dem Namen „Mor-

Digitized by Google

gagni'sche Hydatide" m. E. sehr unzweckmässiger Weise. Eine richtige „Morgagnii'sche Hydatide" im Sinne Waldeyer's habe ich nie gesehen. Jedoch wäre es wünschenswerth, den Namen „M. H.", wenn er beibehalten werden soll, auch nur zur Bezeichnung des cystisch dilatirten cranialen Endes des Müller'schen Ganges anzuwenden.

Jener Ableitung der cystischen Anhänge des Ligamentum latum von den Epoophoron-Schläuchen, die in den letzten Jahren besonders durch Roth gestützt worden war, ist Kossmann entgegengetreten. Für ihn sind diese Anhänge, seien sie cystisch oder fimbrientragend, Nebentuben im gleichen Sinne wie die meisten Epoophoron-Cysten. Dieser Ansicht traten Ampt, Sänger und Martin bei. In der That hat es etwas Verlockendes, die kleinen, soliden, mit einer Fimbrien-Oeffnung versehenen Gebilde, die auf dem Ligmatum latum oder gar auf der Tuba sitzen, als Nebentuben anzusprechen. Die Bezeichnung legt sich so zu sagen auf die Zunge, sobald sich der Beobachter durch die Anwesenheit von Fimbrien einnehmen und dadurch zum Vergleich mit dem Ostium abdominale tubae verlocken lässt. Die Ausführungen Kossmann's waren jedoch nicht geeignet, seine Theorie auf die Dauer zu stützen. Die theoretische Betrachtung seiner Befunde allein genügte schon, um die „Nebentuben-Theorie" in ihren Grundfesten zu erschüttern. Dies ist Rossa auch völlig gelungen, und ich kann mich seiner Beurtheilung der Kossmann-schen Beweisgründe ganz anschliessen. Die eigenen Untersuchungen R.'s behandeln 16 Fälle, bringen manches Interessante und hauptsächlich Licht in die verwickelte Frage der Anhänge des Ligamentum latum. Thatsächlich konnte er aber die Art ihrer Abstammung vom Epoophoron nur wahrscheinlich machen, nicht beweisen. Bei meinem Material war ich etwas mehr vom Glück begünstigt. Es gelang mir, die Anhänge des Ligamentum latum nach ihrer Herkunft in 3 Abtheilungen zu sondern:

1. Cystische Anhänge aus den Epoophoron-Canälen hervorgegangen.

2. Cystische Anhänge, aus dem cranialen Ende des Wolff'schen Ganges hervorgegangen.

3. Anhänge, mit Fimbrientrichter, die auf überzählige Coelomepithel-Ausstülpungen zurückzuführen sind.

Digitized by Google

In diesen drei Classen existiren noch einige Abarten, die an geeigneter Stelle geschildert werden sollen.

1. Cystische Anhänge, aus einem Epoophoron-Canal hervorgegangen.

Roth hatte zur Untersuchung des Verhältnisses des Epoophorons zu den Cysten und Anhängen die Entfernung des vorderen Blattes der Ala vespertilionis, sowie die Präparation der Canäle nach dem Stiele des Anhangs zu empfohlen. In einem Falle (6a, 1 mm langer Anhang) konnte er auch thätsächlich einen Epoophoron-Canal bis dicht an das „Endkölbchen" verfolgen. Da ich aber bei dem Studium der Epoophoron-Cysten die Möglichkeit einer Verwechslung mit einem Gefässe öfters erkannte, zog ich es vor, den zu untersuchenden Anhang mit einem hinreichenden Stück Epoophoron im Zusammenhang in Serienschnitte zu zerlegen.

In Fall I sass eine erbsengrosse, pralle Cyste auf einem 2½ mm langen, plumpen Stiele, ½ cm von der Fimbria ovarica und etwa 1 cm von der Tuba entfernt. Medial von dem Anhang Epoophoron-Stränge. Vom Ligament her ziehen zahlreiche zierliche Gefässe auf die Wand der Cyste. An den gefärbten Schnitten ist der Stiel des Anhangs gut sichtbar. Die Vergleichung der 50 ersten Schnitte ergiebt folgenden Befund: Aus dem Ligament zieht ein Epoophoron-Schlauch in den Stiel; er verläuft in diesem nach der Unterseite der Cyste, alsdann in deren Vorderwand und mündet schliesslich in das Cysten-Lumen ein (Taf. IV, Fig. 8). Die Serie ist lückenlos, der Befund absolut eindeutig. Das Epithel dieses Schlauches und sein Lumen sind nicht immer gleichmässig. Innerhalb des Ligaments und des Stieles ist das Epithel platt, das Lumen sehr eng. An der Basis der Cyste wird ersteres deutlich cubisch, das Lumen stellenweise varicös dilatirt. In diesen dilatirten Abschnitten ist das Epithel wieder platt. Innerhalb der Cystenwand ist der Schlauch mehrmals recht plattgedrückt und das Epithel in diesen Bezirken niedrig, im Allgemeinen aber deutlich cubisch, am schönsten direct vor seiner Einmündung (Taf. IV, Fig. 8). Der Stiel besteht aus lockerem Bindegewebe, in welchem Gefässe und Züge glatter Musculatur verlaufen.

Vielfach besitzt der Schlauch eine deutliche Muskelscheide, wie diejenigen im Innern des Ligaments, die mit cubischem Epithel ausgekleidet sind. Manche von ihnen sind leicht cystisch dilatirt. Die Cyste selbst hat ein einschichtiges cubisches Epithel, ist allseitig von Serosa bedeckt und bietet sonst die Merkmale einer typischen Epoophoron-Cyste (s. Fall IV). Flimmerhaare sind auf dem Epithel der Cyste und ihres Epoophoron-Schlauches an vielen Stellen deutlich nachweisbar.

Leider ist dies der einzige Fall, in dem ein Epoophoron-Schlauch bis in das Lumen des cystischen Anhanges verfolgt werden konnte. Es ist aber leicht verständlich, wenn ich behaupte, dass beim Wachsen des Anhanges und seines Stieles der Schlauch derart gezerrt und ausgezogen

Digitized by Google

wird, dass er schliesslich abreissen kann. So im Fall II. Auf einem 5 mm langen Stiele sitzt eine erbsengrosse Cyste. Der Anhang ist von der Tuba und der Fimbria ovarica etwa 1 cm entfernt. An der Basis des Stieles liegen Epoophoron-Schläuche mit cubischem Epithel und stellenweise kräftiger Muskelscheide. Aus diesen Schläuchen löst sich einer heraus, der in den Stiel des Anhangs eintritt und etwas jenseits der Mitte des Stieles blind endigt. Er trägt cubisches Epithel und ist von glatter Musculatur umgeben. Am Boden der auf dem Stiel sitzenden Cyste besteht eine kleine Ausbuchtung, die in einen kleinen Gang übergeht, der in den oberen Theil des Stieles hineinragt und hier bald blind endet, von dem Ende des aus dem Ligament in den Stiel ziehenden Schlauches 1 mm entfernt. Beide Schläuche haben dasselbe cubische Epithel, die Wand des der Cyste näheren Schlauches ist weniger musculös. Die Cyste selbst trägt alle Merkmale einer Epoophoron-Cyste. In dem Stiele verlaufen ausserdem viele Gefässe, reichlich mit Blut gefüllt.

Aehnliche Verhältnisse in Fall III. Eine Kleinhaselnuss-grosse, pralle Cyste sitzt an der Vorderfläche des Ligamentum latum, 1½ cm von der Tuba, 2 cm vom freien Rande der Ala vespertilionis entfernt, auf einem 0,5 cm langen und fast ebenso breiten, ganz platten Stiel. Auf dessen medialer Kante sitzt eine Hanfkorn-grosse, kaum gestielte Cyste. Von der andern Kante geht ein ganz dünner, 3 cm langer Anhang ab, mit einem kleinen cystischen Endkolben. Innerhalb des platten Stieles der erstgenannten Cyste sind bei durchscheinendem Lichte feine Stränge zu sehen, ebenso innerhalb des Ligamentum latum unterhalb des Stieles. Die mikroskopische Untersuchung ergiebt, dass an der Basis des Stieles innerhalb des Ligaments zahlreiche Epoophoron-Schläuche liegen, von denen mehrere in die Basis des Stieles eindringen. Aus diesen treten zwei heraus, welche in der Achse des Stieles verlaufen und 1 mm von der Basis der Cyste blind enden. Die Schläuche sind insgesammt mit cubischem Epithel ausgekleidet und besitzen eine kräftige Muskelscheide. Ausserdem kräftige Gefässe und lockeres Bindegewebe im Stiele des Anhangs. Im Falle IV sitzt eine kleinbohnengrosse Cyste auf einem etwa 1 cm langen, runden Stiele. In diesem verläuft eine grosse Arterie und Vene, beide prall gefüllt, ferner kleine Gefässe; glatte Musculatur und lockeres Gewebe im Uebrigen. In der Basis des Stieles ist eine breite Zone von Fettgewebe, welche die Epoophoron-Schläuche von dem Stiele des Anhangs trennt. Die Cyste gleicht vollkommen den typischen Epoophoron-Cysten, von denen eine unweit von dem Anhang innerhalb des Ligamentum latum liegt. Hier ist also von einem Gang im Stiele des Anhangs Nichts mehr nachzuweisen.

Diese 4 ausgewählten Fälle lassen auf das Deutlichste die Entstehung von cystischen Anhängen aus Epoophoron-Schläuchen erkennen: Im Anfang liegt der cystisch dilatirte Epoophoron-Schlauch intraligamentär, und zwar dem vorderen Blatte näher.

Digitized by Google

Allmählich ist er aus dem Innern des Ligaments prolabirt, die Serosa vor sich her drängend, den zugehörigen Epoophoron-Schlauch nach sich ziehend. Gleichzeitig hat er die im Ligament ihn versorgenden Gefässe mit dem umliegenden Muskel- und Bindegewebe nachgezogen, welche alle mit einander einen kleinen Stiel bildeten. In Folge des Wachsthums des Anhangs und der steten Zerrungen, denen er ausgesetzt war, riss der Epoophoron-Schlauch ab. Fall I zeigt deutlich, wie schmächtig er an der Basis der Cyste ist, und bei Fall II ist er an dieser Stelle innerhalb des Stieles abgerissen, ebenso im Fall III. In Fall IV ist von einem Schlauch schon gar nichts mehr zu sehen. Dass der wachsende cystische Anhang die Serosa usurirt, wie Rossa meint, konnte ich nie finden, halte es auch für sehr unwahrscheinlich, da die End-Cysten der Anhänge stets von Serosa allseitig bedeckt sind, ebenso ihr Stiel.

Damit wäre der Nachweis erbracht, das gestielte cystische Anhänge des Ligamentum latum von Epoophoron-Schläuchen abstammen können.

Diese Befunde erklären gleichzeitig ganz leicht die Anwesenheit von weiteren Cystchen innerhalb ihres Stieles, welche selbst wieder nach demselben Mechanismus gestielt werden können. Der in dem Stiel verlaufende Schlauch zeigt nehmlich zuweilen kleine varicöse Erweiterungen (Fall I). Es ist leicht verständlich, dass solche sich abschnüren können. Ferner wurden innerhalb des Stieles mehrere Canälchen beobachtet, zum Theil mit beginnender cystischer Dilatation. Aus solchen können sich natürlich auch kleine Cysten bilden.

Hier verdient aber noch eine weitere Beobachtung eine besondere Erwähnung (Fall V). In dem Capitel: Epoophoron-Cysten wurde ein wulstförmiges Vorspringen des Epoophoron (dessen „Knie“) hervorgehoben, das bei Foeten und Neugeborenen häufiger, bei Erwachsenen ganz selten vorhanden ist. Innerhalb dieses vorgewölbten Abschnittes können cystische Epoophoron-Canäle gefunden werden. Sie sind ganz aus der Ebene des Ligaments herausgehoben, stehen aber mit den anderen, innerhalb des Ligaments gelegenen Schläuchen noch im Zusammenhang. Wenn einer dieser erweiterten Canäle sich vergrössert, zieht er das ohnehin schon abnorm vorgebuchtete Epoophoron, bezw. den

Digitized by Google

betreffenden Abschnitt leichter nach sich, sodass sich ein Zustand entwickelt, wie er in Text-Fig. 13 abgebildet ist. Das peripherische Ende des Epoophoron ist in Gestalt einer dünnen Falte (F) aus der Ebene des Ligamentum latum (Ll) herausgehoben. An dem freien Ende der Falte sitzt eine kleine Cyste (EC), die zu der Entstehung dieses abnormen Zustandes vielleicht einen Theil beigetragen hat. Die Cyste ist eine richtige Epoophoron-Cyste. In der Falte liegen zahlreiche verzweigte Epoophoron-Schläuche, von denen einige kleincystisch erweitert sind; alle tragen niedriges cubisches Epithel. Einer von ihnen kommt auf weniger als $\frac{1}{2}$ mm an die Basis der Cyste heran. Inmitten dieser Epoophoron-Schläuche, also innerhalb der Falte, liegt eine ovale, $2\frac{1}{2} : 1$ mm messende Cyste, nach ihrem Bau eine Epoophoron-Cyste und der ersteren aufs Haar gleichend. In dem Ligamentum latum liegen Schläuche, die denen in der Falte absolut gleichen, nur nicht cystisch erweitert sind. Am oberen Rande der Falte zieht ein gestielter Anhang mit einer End-Cyste (A).

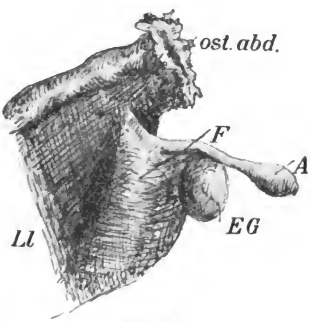

Fig. 13.
L. Adnex.
Ll Ebene des Ligamentum latum. Aus diesem hebt sich eine Falte *F* heraus, an deren Ende eine Epoophoron-Cyste *EG* sitzt. Am oberen Rande der Falte ein cystischer Anhang *A*.
Natürliche Grösse.

Die Ausziehung eines Theiles des Epoophoron wäre natürlich nicht immer weiter gegangen. Wenn der Widerstand von Seiten des Ligaments grösser, als der Zug von der Cyste her geworden wäre, dann hätte sich die jetzt noch platte Falte in ein mehr stielartiges Gebilde umgewandelt. In diesem waren ja schon vorher Cysten, deren Weiterwachsen Nichts im Wege stünde. Alles dieses zusammen genommen kann wohl die Anwesenheit einer oder mehrerer Cystchen auf dem Stiel eines Anhangs erklären.

2. von diesen cystischen Anhängen sind die folgenden deut-

Digitized by Google

lich verschieden. Während jene am häufigsten innerhalb des peripherischen Drittels des Epoophorons, aber auch medialwärts im Epoophoron erscheinen, finden sich die nun zu besprechenden Anhänge jenseits des lateralsten Quer-Canälchens. Ihr Stiel sitzt der äussersten Kante des „Knies" des Epoophorons auf und ist gewöhnlich nicht über 0,5 cm lang. Zu verstehen sind diese Anhänge, die ich nie über hanfkorngross fand, und die äusserlich schon auffallend plattgedrückt sind, erst mit der Berücksichtigung des folgenden Falles (VI).

Am peripherischen Rande des Epoophorons sitzt ein kleiner, dünner Anhang ohne cystische Dilatation. Die Schnitte, welche zuerst das laterale Drittel des Epoophorons treffen, zeigen in der vorderen Hälfte des Ligam. latum einen Gang der vertical verläuft. In der hinteren Hälfte des Ligaments liegen Epoophoron-Schläuche, von denen einer eine Zeit lang längsgetroffen ist, also auf seinem verticalen Verlaufe und somit parallel dem erwähnten Gange ist. Beide Lumina kommen ganz nahe an einander. Um so deutlicher unterscheidet sich ihr Bau. Der Schlauch in der hinteren Hälfte des Ligaments ist von kräftiger, glatter Musculatur umgeben, der andere hat im Gegensatz hierzu eine etwa 3 mal so breite Wand, hauptsächlich bindegewebig, aber entschieden noch mit musculösen Partien. Je weiter peripherisch die Schnitte liegen, um so mehr wächst der Gang, um so mehr nehmen die Epoophoron-Schläuche an Zahl ab. Bald sind keine mehr zu sehen. Jetzt nimmt der Gang rasch an Länge zu. Seine untere Hälfte legt sich in 2 Windungen, wie wegen Platzmangel, schliesslich tritt der Gang in toto aus dem Ligament heraus, die Serosa vor sich her schiebend. Hier erreicht er eine Länge von 0,6 cm (1 cm den Wandungen entlang gemessen). Gleichzeitig hat auch die Wand an Dicke zugenommen. Das dünne fibrilläre Gewebe hat zu-, der Zellreichthum etwas abgenommen. Auf allen Schnitten trägt das Ganglumen ein einschichtiges cubisches Epithel, auf dem Flimmerhaare mit Sicherheit nirgends nachzuweisen sind. Nach etwa 100 Schnitten (vom Anfang seines Erscheinens an gerechnet) hört der Gang, der sich also jetzt als Anhang präsentirt, blind auf. Er hat eine durchschnittliche Breite von 1 mm.

Dieses Gebilde ist nach meinen Untersuchungen nur als das craniale Ende des Wolff'schen Ganges zu deuten, das hypertrophisch aus dem Ligament herausgetrieben ist. Im Princip verläuft der Gang parallel der Tuba, etwa solange er noch innerhalb des Ligaments liegt. In seiner Nähe sind Epoophoron-Schläuche, die ganz anders aussehen. Nie konnte an ihnen, auch nicht in andern Präparaten, ein ähnlicher Bau der Wand gefunden werden. Wohl aber liessen sich diese verschiedenen

Digitized by Google

Stadien an dem peripherischen Ende des unzweifelhaft als solchen zu erkennenden Wolff'schen Ganges nachweisen. Der musculöse Theil der Wand tritt an diesem Gange oft in den Hintergrund, um stärker entwickeltem Bindegewebe Platz zu machen. Nach und nach finden sich mehrere Uebergänge bis zum eben beschriebenen Falle und jetzt ist dieser abnorm entwickelte Gang mit Sicherheit als das Ende des Wolff'schen anzusprechen. Jetzt lassen sich aber auch die Anhänge verstehen, wie sie Fall VII illustrirt.

Auf einem kurzen, breiten Stiel sitzt am lateralsten Rande des Epoophorons ein kleiner, platter Anhang. Die mikroskopische Untersuchung weist im Stiele lockeres Bindegewebe, in dem Gefässe und wenig glatte Muskelfasern liegen, nach. Der Anhang selbst hat ein verzweigtes Lumen. An verschiedenen Stellen berühren sich die beiden Wände des Ganges so innig, dass kein Lumen vorhanden ist, vielmehr nur noch ein verzweigter Streifen von polymorphen Zellen (Taf. IV, Fig. 9A). Dort, wo das Lumen aber noch deutlich ist, trägt es cubisches einschichtiges Epithel, ohne nachweisbare Flimmerhaare. Die Wand des Anhanges besteht in der Hauptsache aus lockerem Bindegewebe, dessen Züge nicht immer parallel zum Lumen ziehen, sondern vielfach sich kreuzen oder ganz durch einanderliegen. In der äusseren Zone der Wand sind Züge glatter Musculatur vorhanden, denen sich dann eine dünne vasculäre Schicht anschliesst, die von der Serosa aussen bedeckt ist. Im Stiel kein Lumen. Die Epoophoron-Schläuche besitzen eine recht dicke Muskelscheide und sind deutlich vom Anhang unterschieden.

Ganz genau dieselben Verhältnisse konnten im Fall VIII nachgewiesen werden. Dessen Anhang war jedoch im Ganzen etwas länger, im Bau aber von Fall VII keineswegs verschieden. Innerhalb des Ligaments an der Basis des Stieles des Anhangs liegt ein in 2—3 Windungen zusammengelegter Canal mit buchtigem Lumen (Taf. IV, Fig. 9 WG), dessen Epithel und Wand im Princip der Beschreibung von Fall VI aufs Haar gleicht und so auch dem Anhang von Fall VII. Leider ist eine Verbindung desselben mit dem Endkolben des Anhangs nicht nachzuweisen. Der Stiel ist solid, wie bei Fall VII. Ich zweifle jedoch nicht daran, dass der intraligamentäre Gang und der Endkolben des Anhangs dieselbe Herkunft haben: sie waren entweder früher in Zusammenhang oder sind beide abgesprengte Stücke des cranialen Endes des Wolff'schen Ganges. Epoophoron-Schläuche können nicht in Betracht kommen, weil derartige Veränderungen bei

Digitized by Google

ihnen nie wahrgenommen wurden, trotz des grossen Untersuchungs-Materials.

An derselben typischen Stelle im Ligamentum latum konnte ich einmal eine Cyste innerhalb eines dem Ligament direct aufsitzenden, 0,6 cm langen Anhanges nachweisen (Fall IX). Direct die Basis des Anhangs berührend liegt eine gleichgrosse Cyste intraligamentär. Beide Cysten hatten genau dasselbe Epithel und dieselbe Wand, die selbst wieder ausgesprochen bindegewebigen Typus mit Resten von glatter Musculatur zeigte, wie in den Fällen VI, VII und VIII. Die 2 Cysten spreche ich aus diesen Gründen als Cysten des cranialen Endes des Wolff'schen Ganges an. Mit den Epoophoron-Cysten hatten sie nur das cubisch-cylindrische Epithel gemein, ihre Wand war von der jener grundverschieden, und zwar fehlte vor Allem die Schichtung, die jenen nie fehlte. Dass 2 Cysten gleicher Herkunft gleichzeitig hier vorkommen, hat nichts Befremdendes, wenn man bedenkt, wie der Wolff'sche Gang sich an seinem cranialen Ende in zahlreiche Sprossen theilt.

Diese 4 Fälle sind nach meinen Beobachtungen Seltenheiten. Es ist ein Zufall, dass ihre verschiedenen Stadien mir zu Gesicht kamen, sodass ihr richtiges Verständnis ermöglicht wurde. Ich zweifle nicht daran, dass man bei einer Untersuchung von genügend zahlreichem und günstigem Material den Wolff'schen Gang auch innerhalb des Stieles eines solchen Anhangs finden wird, eventuell in Verbindung mit dem Endkolben des Anhangs selbst.

Hiermit wäre die Beschreibung der cystischen Anhangsgebilde des Ligamentum latum abgeschlossen. Eine einheitliche Genese liegt ihnen insofern zu Grunde, als sie alle von Resten des Wolff'schen Organs abstammen.

3. Ihnen sind die trichterförmigen, fimbrientragenden Anhänge gegenüber zu stellen. Obwohl ihre Erklärung anscheinend recht nahe liegt, ist ein directer Beweis ihrer Herkunft nicht möglich. Dies liegt im Wesen der im Folgenden zu entwickelnden Theorie, da diese auf Processe zurückgreift, die jedenfalls im embryonalen Leben in der Leibeshöhle vor sich gegangen sind, und von denen beim Neugeborenen und dem erwachsenen Weibe nur noch die eventuellen Reste vorhanden sind: eben diese trichterförmigen Anhänge.

Digitized by Google

Wie die früheren Autoren (Rokitansky, Roth, Kossmann, Rossa u. A.) erwähnt haben, kommen die trichterförmigen Anhänge seltener vor als die cystischen. Bald sind sie klein, bald langgestielt, einmal sitzen sie dem Ligament auf, ein anderes Mal der Tuba. Mehrere Fimbrien-Oeffnungen kommen an der Spitze desselben Stieles vor, gerade wie mehrere gestielte Fimbrien-Anhänge neben einander. Der Varietäten sind also viele, aber eigentlich sind die Unterschiede nicht sehr wesentlich. Die Ansichten älterer Autoren, dass die Trichter-tragenden Anhänge aus cystischen, durch Dehiscenz (Rokitansky) oder durch Abreissung der End-Cyste entstanden seinen (Duplay, Hennig) erwähne ich nur beiläufig, betone ferner Roth's Auffassung, dass es sich hier um Reste der Urnieren-Trichter handelt, um schliesslich eine von diesen allen abweichende Stellung einzunehmen.

Der erste hierher gehörige Fall (X) ist von hohem Interesse. Auf der Hinterfläche des Ligamentum latum, gut 2 cm vom freien Rande der Ala vespertitionis entfernt, sitzt ein kaum 1 mm breites Knöpfchen dem Ligament direct auf, 5 mm von der Tuba entfernt. Sein Lumen zeigt zahlreiche Schleimhaut-Falten, mit cylindrischem Epithel bekleidet, genau wie die Falten des Tuben-Lumens (Taf. IV, Fig. 10). Flimmerhaare sind nicht mit Sicherheit nachzuweisen. Das Lumen ist von leicht fibrillärem Gewebe mit spindelförmigen Zellen umgeben. Nirgends Musculatur vorhanden. Hier und da scheint eine etwas streifige Partie auf Reste von glatter Musculatur hinzudeuten. Die Serosa geht vom Ligamentum latum auf das Gebilde nicht ohne Weiteres über. Vielmehr sitzt letzteres der Serosa des Ligaments auf und hat selbst einen dünnen Serosa-Ueberzug. Allerdings ist es an der Basis des Anhangs so, dass das Ligament-Gewebe in dasjenige des Anhangs übergeht, jedoch nicht in dem Sinne, dass aus ersterem Bindegewebs- oder Muskelzüge in das zweite zögen. Für Gefässe ist dies allerdings der Fall. Das Lumen des Anhangs mündet auf etwa 4 Schnitten deutlich in die Bauchhöhle aus und zwar sitzt das Ostium an der Seite des Anhangs, nicht auf der Spitze. Die Ränder des Ostium sind nicht wesentlich evertirt, sodass von einer trichterförmigen Oeffnung nicht geredet werden kann.

Ganz dieselben Verhältnisse bietet ein zweiter Anhang (Fall XI). Er sitzt auch dem Ligament direct auf, besitzt ein Lumen mit Schleimhaut-Falten und einschichtigem Cylinderepithel und mündet auch in die Bauchhöhle aus. Dagegen sitzt er auf der Vorderfläche des Ligaments; ausserdem etwa 1 cm uteruswärts von ihm ein etwas kleinerer ähnlicher Anhang. Dessen Lumen ist mit Cylinderepithel ausgekleidet, besitzt aber nur einige kleine Falten und mündet nicht in die Bauchhöhle aus. In der Wand des Anhangs liegt kräftige glatte Musculatur, die fast bis unter den dünnen Serosa-Ueberzug reicht.

Digitized by Google

Es ist nun leicht verständlich, dass solche Gebilde bei ihrem Wachsthum aus der Ebene des Ligaments prolabiren und wie die Epoophoron-Anhänge einen kleinen Stiel bilden. Hierfür bieten die Adnexe eines Neugeborenen interessante Belege (Fall XII). An der Vorderseite des rechten Adnexes sind 4 kolbige Anhänge auf Stielen von 2—6 mm Länge. Die Endkolben sind auffallend platt. Trichter-Oeffnungen sind nicht vorhanden, ebensowenig an den ebenso beschaffenen 6 Anhängen des anderen Adnexes. Ausserdem liegt auf dem Rücken der linken Tuba 1½ cm vom Ostium abdominale ein überzähliges Ostium in breiter Verbindung mit dem Tuben-Lumen.

Die mikroskopische Untersuchung zeigt nun, dass die Lumina dieser Anhänge zahlreiche Schleimhaut-Falten haben, denen der Tuba gleichend und ferner hat es den Anschein, als ob diese Lumina allseitig abgeschlossen seien. Aber auf einigen (4—6) Schnitten zeigt jedes Lumen je eine breite Verbindung mit der Bauchhöhle, sodass man von einem kleinen Trichter sprechen kann. Ueberall Cylinderepithel ohne sichere Flimmerhaare. Trotzdem eine Communication mit der Bauchhöhle besteht, sind die Lippen der Ostia nur wenig evertirt, sodass man also bei der makroskopischen Betrachtung und ohne Serienschnitte ein allseitig abgeschlossenes Lumen vermuthet hätte. Die meisten der Endkolben haben wenigstens an ihrer Basis glatte Muskelzellen, im Uebrigen sind sie aber entschieden zellreicher, als das lockere Bindegewebe ihres bezüglichen Stieles, in dem ausser Gefässen nur wenig Musculatur vorliegt. Es ist klar, dass diese gestielten Gebilde von den 3 oben beschriebenen, dem Ligament direct aufsitzenden, sich nur durch die Stiel-Bildung unterscheiden. Ein weiteres Stadium jener knopfförmigen Anhänge (Fall X und XI) ist auch ein kleiner trichterförmiger Anhang, der auf einem 1½ mm langen Stiel sitzt, dicht neben dem zweiten knopfförmigen Gebilde von Fall XI. Er unterscheidet sich ausserdem von jenen nur dadurch, dass die Ränder des Ostiums ausgebogen sind. Ein weiter entwickeltes Stadium stellt Fall XIII vor. 2 cm vom Ostium abdominale sitzt an der abhängigen Partie der Tubenwand ein 5 mm langer, Fimbrien-tragender Anhang von 2½ mm Dicke. Hier ist es deutlich, dass der Anhang der Serosa aufsitzt. Eine schmale Zone des serösen Gewebes trennt die Basis des Anhangs von der eigentlichen Tubenwand. Der Anhang selbst ist jedoch von einer dünnen Serosa-Lage bedeckt, bis an die Fimbrien heran.

Der Anhang besteht fast ausschliesslich aus glatter Musculatur, die zum Theil in gitterförmig sich kreuzenden Bündeln angeordnet ist. Manchmal zieht die Musculatur vorwiegend in der Längsrichtung des Anhangs. Im Allgemeinen verliert sie sich nach den Fimbrien zu und macht hier einem lockeren Gewebe Platz, das die Substanz der Falten ausmacht. Grossartige Gefässversorgung innerhalb des ganzen Anhangs. In dessen

Digitized by Google

Achse liegen einige kräftige Gefässe, die aber nicht aus der Tubenwand etwa herkommen. Sie gehen wohl bis an die Basis des Anhangs heran, biegen aber hier um. Nur unterhalb der Serosa des Anhangs kommen Gefässe aus dem Ligament her, welche sich dann innerhalb des letzteren verzweigen. Dies Alles ist wohl der Ausdruck dessen, dass der Anhang wirklich der Tuba aufsitzt, nicht aus ihr herausgewachsen ist. Als Besonderheit muss hervorgehoben werden, dass in dem unteren Drittel des Anhangs einige Drüsen-Lumina liegen, von cytogenem Gewebe umgeben. Sie gleichen denen innerhalb der Tubenwand (es ist der Fall III der Adenome) vollständig. Einen eigentlichen Stiel besitzt dieser Anhang noch nicht. Bei den gestielten Anhängen dieser Kategorie, besteht der Stiel fast ausschliesslich aus lockerem, leicht welligem Bindegewebe, in das nur wenige glatte Musculatur eingestreut ist. Ausserdem zahlreiche Gefässe und Fettgewebe, bald in Inseln, bald in fortlaufender Anordnung. Von diesem Stiele, dessen Länge natürlich sehr schwankt, unterscheidet sich der Fimbrien-tragende Theil der Anhänge durch seine kräftige glatte Musculatur, die grösstentheils längs verläuft, nicht selten gitterförmig gekreuzt. Nach den Fimbrien zu verliert sie sich allmählich. Von Lumen ist in dem Stiele solcher Anhänge überhaupt nie etwas zu sehen. Durch die Verschiedenheit des Baues sind Stiel und eigentlicher Endkolben mit Fimbrien-Trichter deutlich getrennt. Nicht alle Anhänge zeigen diese Trennung gleich scharf, es bestehen alle möglichen Uebergänge. Jedenfalls ist die Thatsache leicht zu beweisen, dass die Anordnung der glatten Musculatur in der Wand der gestielten trichterförmigen Anhänge derjenigen in der Tubenwand absolut nicht gleicht. Von einer breiten Zone glatter Musculatur, wie in dieser, ist keine Rede, sondern in den Anhängen sind die zahlreichen dünnen Muskelbündel von einander getrennt, liegen zuweilen um Gefässe herum und haben nur im Grossen und Ganzen eine circuläre Richtung. Sie liegen innerhalb eines lockeren Grundgewebes. Manche Bündel liegen ganz isolirt in der Nähe der Serosa, andere in kleinen Haufen, und wie schon hervorgehoben, am häufigsten in gekreuztem (gitterförmigem) Verlauf. Der Vergleich von Quer- und Längsschnitten lässt diese Verhältnisse deutlich erkennen.

Im Verlaufe dieser Beschreibungen wurden die Epoophoron-Schläuche nur wenig erwähnt. Deshalb soll hier ganz besonders betont werden, dass sie in keiner Beziehung stehen zu diesen trichterförmigen Anhängen. Epoophoron-Schläuche konnten nie in der Nähe der Basis des Stieles bemerkt werden, geschweige denn im Stiele selbst. Vielmehr bin ich der Ansicht, dass die mit einem Fimbrien-Trichter versehenen gestielten Anhänge des Ligamentum latum abzuleiten sind von gewissen kleinen, knopfförmigen Gebilden (Fälle X und XI,

Digitized by Google

Taf. IV, Fig. 10), die sich auf der Oberfläche des Ligamentum latum befinden. Der eigentliche Stiel wird erst nachträglich in der erwähnten Weise gebildet.

Es fragt sich nun, woher diese Gebilde mit ihren der Tuba der Art gleichenden Lumen und Falten herkommen.

In der Entwicklungsgeschichte findet sich meines Wissens nur ein einziger Anhaltspunkt zur Beantwortung dieser Frage: das sind die von Peters beobachteten accessorischen Coelomepithel-Einstülpungen. Bei dem ersten Embryo von 21,6 cm in Scheitel—Steisslänge fand er „eine Anlage eines wohl pathologischen cystischen Gebildes (Morgagni'sche Hydatide) am proximalen Ende des Müller'schen Ganges", beim zweiten Embryo von 51 mm Sch.—St. länge eine „gestielte, in der Höhe des Tubentrichters befindliche Mesenchym-Hervorragung, vom Müller'schen Gang und den daselbst noch getroffenen Epoophoron-Schläuchen getrennt, mit einem von hohem Cylinderepithel ausgekleideten Lumen, das über 4 Schnitte zu verfolgen war. Dieses ist zu deuten als die Anlage eines späteren cystischen Anhanges am Ligament."

„Der dritte Embryo von 28,5 mm Sch.—St. länge zeigt die interessantesten Befunde, indem an dem äussern Rande der Urnierenleiste sich zahlreiche, theils mit dem Coelom durch einen kurzen Hohlgang communicirende, theils erst in ihren ersten Anfängen angelegte Cölomepithel-Einstülpungen, kleine kurze Blindsäcke, beziehungsweise Lumina sich vorfinden, die weder mit dem Müller'schen Gang, noch mit dem Wolff'schen Gang und den Urnierencanälchen in irgend einer Communication oder Beziehung stehen."

Peters spricht diese Gebilde als die embryonale Anlage von späteren Cysten im Ligament oder als Parasalpingen an. An Anlagen von accessorischen Tuben-Ostien denkt P. nicht, da diese viel früher erfolgen müssen, selbstverständlich mit der Bildung der Tuba selbst. Diese Coelom-Epitheleinstülpungen sind also wohl erst nachträglich entstanden. Deshalb kommt ihnen die Wachsthums-Energie nicht zu wie der früher erfolgten Coelomepithel-Einstülpung aus der die spätere Tuba wird. Ich kann mir jedoch leicht vorstellen, dass aus einer späteren Coelomepitheleinstülpung ein Gebilde werden kann, das im Princip der

Digitized by Google

Tuba gleicht, d. h. ein ähnliches Epithel, eine ähnliche Musculatur und eine ähnliche Gestaltung der Schleimhaut besitzt. Diesem Bilde würden die kleinen Gebilde der Fälle X und XI (Taf. IV, Fig. 10) entsprechen. Die Einstülpung hat sich nicht geschlossen, so dass jetzt auch noch eine Ausmündung in die Bauchhöhle besteht. Dieselben Verhältnisse gelten für die Anhänge des Neugeborenen von Fall XII. Sie besassen auch einen tubaähnlichen Bau und mündeten alle in die Bauchhöhle aus. Ob das Lumen des gestielten Gebildes seines zweiten Embryo's völlig abgeschlossen war, giebt Peters nicht an. Die weitere Entwicklung dieser Gebilde von dem knopfförmigen Stadium bis zur Bildung des bekannten Fimbrien-Trichters wäre dann in dem früher entwickelten Sinne leicht verständlich. Damit wäre für die gestielten, mit Fimbrientrichter versehenen Gebilde des Ligamentum latum eine Genese gefunden, die an Wahrscheinlichkeit nicht leicht von einer zweiten Theorie zu übertreffen wäre. Denn obwohl ich eine Dehiscenz im Sinne Rokitansky's für cystische Anhänge nicht von vornherein ausschliessen will, halte ich trotzdem die Entstehung eines richtigen Fimbrien-Trichters auf diese Art für recht unwahrscheinlich. Man stelle sich das Aussehen einer solchen Cyste gleich nach dem Platzen vor: ein collabirter Hohlraum, mit einer kleinen Oeffnung, aus der vielleicht Falten der Cysten-Innenwand vorragen, nicht aber der Tuben-Schleimhaut entsprechende Falten, da letztere, wie die früheren Untersuchungen gezeigt haben, in solchen Cysten nicht vorkommen. Die prolabirten Falten der Cystenwand könnten vielleicht später wachsen, hypertrophisch werden; dass aber aus ihnen ein schöner, regelmässiger Fimbrien-Trichter entstünde, kann ich nicht recht glauben. Wenn durch die Tubenwand an einer geplatzten Stelle Schleimhautfalten heraustreten, könnte nicht das Bild eines accessorischen Ostiums entstehen.

Nach dem Befunde von Peters hat die Ansicht Roth's, dass die gestielten Fimbrien-Anhänge des Lig. lat. Reste von den Urnieren-Trichtern früherer Zeit wären, erst recht keine Wahrscheinlichkeit mehr. Ausserdem ist die Frage, ob die Urnieren-Canälchen aus Einstülpungen des Coelom-Epithels entstehen, nicht ohne Weiteres zu bejahen. Diese bei den Anamniern zuerst von Semper nachgewiesene Thatsache wurde auch bei den Amnioten

Digitized by Google

(Reptilien, Vögel, Ratte, Hase, Maus, Kaninchen, Reh) festgestellt (Braun, Kölliker, Fürbringer, Kollmann.) Allerdings haben für manche Anamnier die neueren Arbeiten von Wijhe und Rückert andere Befunde erbracht, und für die von ihm untersuchten Amnioten konnte Mihalkovics die Ansicht jener Forscher nicht bestätigen. Er konnte einen Zusammenhang der Urnieren-Canälchen mit der Leibeshöhle nie sehen und ist der Ansicht, dass diese sich aus dem Urnieren-Blastem herausdifferenziren und nachträglich mit dem Urnierengang in Verbindung treten. In Anbetracht dessen sei es erst recht unwahrscheinlich, dass beim Menschen jemals Segmentaltrichter vorhanden gewesen wären. M. leitet die Anhänge des Lig. lat. von den Urnieren-Canälen ab und erklärt die Entstehung der Fimbrien-Trichter aus einer Dehiscenz nach Rokitansky.

Ich glaube, dass diese kurze Betrachtung uns ohne Weiteres zu den accessorischen Coelomepithel-Einstülpungen von Peters zurückführt. Mit Urnieren-Canälchen haben sie Nichts zu thun, weil diese schon längst ausgebildet sind. Peters glaubt, dass aus ihnen „Parasalpingen“ werden können. Mit Rücksicht auf die oben gegebenen Beschreibungen kann ich mich dieser Ansicht nicht anschliessen. Meiner Meinung ist es vollständig verfehlt, jede accessorische Coelomepithel-Einstülpung überhaupt für die Anlage einer späteren Nebentube zu erklären. Am wahrscheinlichsten dünkt mich die Annahme, dass von den Peters'schen accessorischen Coelomepithel-Einstülpungen die oben beschriebenen knopfförmigen Gebilde abzuleiten sind.

Es möge ganz kurz noch eine besondere Art von Anhängen erwähnt werden, welche meistens in der Nähe der Fimbria ovarica oder überhaupt innerhalb der Fimbrien sich befinden. Sie haben in der Regel einen ganz dünnen Stiel, dessen Ende blattförmig erweitert ist und zuweilen eine plumpe fingerförmige Gestalt darbietet. Sie besitzen kein Lumen, weder im Stiel, noch in der Endanschwellung. Letztere ist platt und gewöhnlich mit einschichtigem cylindrischem Epithel bekleidet. Diese Anhänge halte ich alle für ausgezogene Fimbrien-Abschnitte, wie dies ja leicht aus allen möglichen Uebergangsstadien zu ersehen ist, welche inmitten der Fimbrien anzutreffen sind. Für die in der Nähe der Fimbrien liegenden derartigen Anhänge kommt

Digitized by Google

versprengtes Fimbrien-Epithel in Betracht oder auch die Inseln von cylindrischem oder cubischem Epithel, welche im ersten Theil erwähnt wurden. Diese können möglicher Weise innerhalb eines kleinen Bezirks hypertrophisch und zu kleinsten Anhangs-Gebilden werden, welche nach der weiter oben beschriebenen Art gestielt werden können. Sicher haben diese Anhänge nichts mit den zwei Haupt-Classen gemein, welche diesen Ausführungen zu Grunde liegen und früher genügend untersucht worden sind.

Ein kurzes Wort ist auch den in Taf. IV, Fig. 6 abgebildeten Anhängen zu widmen. Drüsenschläuche sind aus dem System des Adenoms in sie hineingewachsen und münden in die Bauchhöhle. Ich wäre nicht abgeneigt, die Entstehung der beiden Anhänge überhaupt auf die Neubildung zurückzuführen, die in der Tubenwand dieses Falles Platz gegriffen hat, sodass diese Anhänge also gestielte Adenomyome wären. Damit würde man sich doch der alten Ansicht Roth's über die Genese mancher Anhänge von Urnieren-Trichtern nähern. Eine Entscheidung in dieser Frage scheint mir vorläufig nicht möglich.

Schlusswort.

Aus allen diesen Untersuchungen, welche ausführlich vorgenommen werden mussten, da es sich um vielgenannte Streitfragen handelt, mag ersehen werden, dass die manchesmal unscheinbaren Cysten und Anhänge des Ligamentum latum eine recht verwickelte, aber umso interessantere Geschichte haben. Reste der während des foetalen Lebens so grossartig entwickelten Wolff'schen Organs nehmen unter diesen Gebilden die erste Stelle ein und können sich unter pathologischen Verhältnissen zu bestimmten Tumoren entwickeln (Epoophoron-Cysten, Adenomyome, Anhänge), welche in ihrem charakteristischen Bau oft den Stempel ihrer Herkunft tragen. Ihre Cysten sind scharf zu trennen von solchen, die dem gewucherten Keimepithel des Ovarium ihre Entstehung verdanken, und von denen, welche aus Missbildungen der Tuba (Divertikel) entstehen. Eine besondere Stelle nehmen die mit einem Fimbrientrichter versehenen Anhänge ein, welche auf abnorme, überzählige Coelomepithel-Einstülpungen zurückzuführen sind.

Digitized by Google

Erklärung der Abbildungen auf Tafel IV.

Fig. I. Solide Epithelkugel (a), von einer faserigen Hülle umgeben, in der Nähe einschichtigen, cubischen Epithels (b), an der Oberfläche der Tuba, d Serosa, c subseröses Gewebe. (Vergr. 230fach.)

Fig. II. Epitheliales Gebilde an der Oberfläche des Ligamentum latum, mit zerfallenen centralen Zellen, wodurch ein Lumen (a) gebildet wird. b Serosa, c subseröses Gewebe. (Vergr. 230fach.)

Fig. III. Ein Stück Wand einer Epoophoron-Cyste (Fall IV). L Lumen der Cyste, E Epoophoron-Schlauch, direct vor der Einmündung in die Bucht des Lumens (B). An der Cysten-Innenfläche cylindrisches Epithel a; b glatte Musculatur (Membrana propria); c lockere Schicht (Ligamentum latum); g Gefässe, d Serosa. (Vergr. 57fach.)

Fig. IV. Wand einer Epoophoron-Cyste. (Fall VII.) a cylindrisches Epithel, b sklerotische Membrana propria mit Gefässen, c lockere Schicht (Lig. lat.) mit glatter Musculatur, d Serosa. (Vergr. 57fach.)

Fig. V. Aus der Tuben-Wand von Fall IV (Adenome) Drüsen-Schläuche, zum grössten Theil längs getroffen, inmitten glatter Musculatur M. (Aehnlichkeit mit Epoophoron-Canälen!) [Vergr. 85fach.]

Fig. VI. Adenomyom des lateralen Tuben-Abschnitts (Querschnitt). Rechts das Tuben-Lumen mit einem kleinen Divertikel. EC Epoophoron-Cyste. G Gefässe, E 2 Epoophoron-Schläuche mit hypertrophischer Muskel-Scheide (Längs? — Ring-Musculatur). J 2 „Inseln"; D einzelne Drüsen-Schläuche inmitten cytogenen Gewebes innerhalb der beiden Anhänge A_1 und A_2, K Haupt-Canal an 2 Stellen getroffen, AC Ampullen-Cyste. Der Tumor liegt innerhalb der subserösen Zone der Tuben-Wand. (Vergr. 8fach.)

Fig. VII. Ein Theil einer „Insel". Drüsen-Schläuche mit einschichtigem Cylinder-Epithel, im Gänsemarsch aufgestellt; A Ampulle, G kleine Gefässe, cG cytogenes Gewebe, M glatte Musculatur. (Vergr. 230fach.)

Fig. VIII. Wand des cystischen Anhangs (Fall I. Dritter Theil.). a Schleimhautschicht: cylindrisches Epithel; in der Zone lockeren Bindegewebes liegt ein Epoophoron-Schlauch, der an seiner Einmündung in das Cysten-Lumen getroffen ist. b glatte Musculatur. c lockere Schicht (Ligamentum latum). d Serosa. L Lumen der End-Cyste. g Gefässe.

Fig. IX. Anhang von Fall VII mit einem Stück Ligamentum latum Ll Ebene des Ligamentum latum ohne besondere Ausführung. LG ein Bezirk aus dem Gewebe des Ligamentum latum in der Umgebung des Wolff'schen Ganges WG; BW bindegewebige Wand des W. G.; S Serosa des Ligamentum latum. A Anhang ausserhalb der Ebene des Ligamentum latum gelegen, der Stiel ist nicht getroffen. Das Lumen ist verzweigt und fast atretisch. (Vergr. 16fach.)

Digitized by Google

Fig. X. Ll Ebene des Ligamentum latum (Fall X. Dritter Theil.) Auf dem Ligamentum sitzt ein knopfartiges Gebilde mit verzweigtem Lumen (A), dessen Falten mit einschichtigem cylindrischem Epithel ausgekleidet sind. S Serosa des Ligamentum latum. G Gefässe. S_1 Serosa-Ueberzug des Anhangs. (Vergr. 85fach.)

Literatur.

1. Abel: Zur Anatomie der Tuben-Schwangerschaft. Arch. f. Gynäkologie. Bd. 39.
2. Amann: Zur Morphogenese des Müller'schen Ganges und über accessorische Tuben-Ostien. Arch. f. Gyn. Bd. 42.
3. Ampt: Ueber das Parovarium beim Neugeborenen und Erwachsenen. Inaug.-Diss. Berlin 1895.
4. Derselbe: Zur Histologie d. Parovar. und d. Cysten des Lig. lat. Centralbl. f. Gyn. 1895.
5. Alsberg: Ovarial- u. Parovarial-Cysten. Arch. f. klin. Chirurgie, 1882.
6. Ameschott: Ein seltener Fall von Parovarial-Cyste. Inaug.-Diss. Freiburg, 1892.
7. Ahlfeld: Centralbl. f. Gyn., 1878, No. 16.
8. Atlee: Ovarian tumours. Philadelphia, 1873.
9. Augagneur: Thèse de Paris. 1886.
10. Aschoff: Cysten. Referat in Lubarsch's und Ostertag's Ergebnissen. 1895.
11. Derselbe: Cystisches Adeno-Fibrom der Leistengegend. Monatsschr. f. Geburtsh. u. Gyn., Bd. 9.
12. Derselbe: Ueber die Lage des Paroophoron. Centralbl. f. pathol. Anat. 1899.
13. Derselbe: Ueber die Lage des Paroophoron. Verhdlg. der pathol. Ges. München.
14. Aichel: Vergleichende Entwicklungs-Geschichte und Stammes-Geschichte der Nebennieren. Arch. f. mikroskop. Anat. 56. Bd.
15. von Babo: Die intraovarielle Bildung mesonephrischer Adenomyome. Arch. f. Gyn. Bd. 61.
16. Dieselbe: Die kleincystische Degeneration der Ovarien. Dieses Archiv, 1900.
17. Borst: Das Verhalten der Endothelien bei acuten und chronischen Entzündungen. Sitzgsber. d. phys.-med. Ges. Würzburg. 1897.
18. Bleckwenn: Ueber die Cysten des Lig. lat. In.-Diss. Göttingen, 1878.
19. Bandl: Die Krankheiten der Tuben. Deutsche Chirurgie, Lief. 59.
20. Broca: Bulletin de la soc. anatom. de Paris. 1851.
21. Barth: Bulletin de la soc. anatom. de Paris. 1851.
22. Bühler: Beitr. z. Kenntniss der Ei-Bildung b. Kaninchen u. d. Markstränge d. Eierstocks beim Fuchs u. Mensch. Zeitschr. f. wiss. Zoologie. 58. Bd.

Digitized by Google

23. Bornhaupt: Untersuchungen über das Urogenital-System beim Hühnchen. Inaug.-Diss. Dorpat, 1867.
24. Bantock: Transact. of the obstetrical soc. of London. Vol. XV.
25. Bluhm: Zur Pathologie des Ligamentum rotundum uteri. Arch. f. Gyn., 55. Bd.
26. Barabau: Cystomyôme utérin multiloculaire. Revue médicale de l'Est., 1891.
27. von Brunn: Die Entzündung der serösen Häute u. s. w. Ziegler's Beiträge 1901.
28. Bayer: Ueber die Entwicklung der Nieren-Systeme. Sitzung des naturwissenschaftlich-medicinischen Vereins, Strassburg. 20. December 1901.
29. Derselbe: Zur Entwicklungs-Geschichte der Gebärmutter. Deutsch. Arch. f. klin. Medic., 73. Bd.
30. Coblenz: Zur Genese und Entwicklung von Kystomen im Bereiche der inneren weiblichen Genitalien. Dieses Archiv, 84. Bd.
31. Derselbe: Die papillären Adeno-Kystom-Formen. Zeitschr. f. Geb. u. Gyn., Bd. 7.
32. Cullen: Adenomyoma of the round ligament. John Hopk. hosp. bull., 1896.
33. Czerny: Das Giraldès'sche Organ. Arch. f. mikrosk. Anat., Bd. 33.
34. Cornil: Les modifications que subissent les cellules endothéliales ... Arch. de médec. expérim., 1897.
35. Castañeda y Triena: Thèse de Paris. 1882.
36. Collet: Thèse de Paris. 1884.
37. Chiari: Zur pathologischen Anatomie des Eileiter-Katarrhs. Prager Zeitschrift f. Heilk., 1887.
38. Cohen: Beitr. z. Histologie und Histogenese der Myome des Uterus und des Magens. Dieses Arch., 158. Bd.
39. A. Doran: Transact. of pathol. soc. 1883 u. 1886.
40. Duplay: Des Kystes parovariques. Arch. génér. de méd., 1882.
41. Engelhardt: Noch ein Fall von Adenomyom des Lig. rotundum uteri. Dieses Arch., 158. Bd.
42. Falk: Ueberzählige Eileiter und Eierstöcke. Berl. klin. Wochenschr. 1891.
43. Fabricius: Ueber Cysten an der Tuba, am Uterus und dessen Umgebung. Arch. f. Gyn., 50. Bd.
44. Fittig: Die Cysten des Hodens und ihre Entstehung. Inaug.-Diss. Strassburg, 1897.
45. Fischel: Casuistische Beiträge zur Lehre der Scheiden-Cysten. Arch. f. Gyn., Bd. 36.
46. Derselbe: Ueber Parovarial-Cysten und parovarielle Kystome. Arch. f. Gyn., Bd. 15.
47. Follin: Thèse de Paris. 1850. Recherches sur le corps de Wolff.

Digitized by Google

48. Franqué: Ueber Urnieren-Reste im Ovarium, zugleich Beitrag zur Genese der cystoiden Gebilde in der Umgebung der Tuba. Zeitschr. f. Geb. u. Gyn., Bd. 39.
49. Derselbe: Ueber Urnieren-Reste im Ovarium, zugleich Beitrag zur Genese der cystoiden Gebilde in der Umgebung der Tuba. Sitzungsberichte der phys.-medic. Ges. Würzburg, 1898.
50. Derselbe: Verhandlungen der deutschen Ges. f. Gyn., 1901.
51. Derselbe: Salpingitis nodosa isthmica und Adenomyoma tubae. Zeitschr. f. Geb. u. Gyn., 42. Bd.
52. Flaischlen: Zur Lehre von der Entwicklung der papillären Kystome. Zeitschr. f. Geb. u. Gyn., Bd. 6.
53. Derselbe: Zur Pathologie des Ovarium. Ibid., 1882.
54. W. A. Freund: Berliner klin. Wochenschrift, 1878, S. 418.
55. Frommel: Das Oberflächen-Papillom des Eierstocks. Zeitschr. f. Geb. u. Gyn., 19. Bd.
56. Girerd: Des Kystes du parovaire. Thèse de Paris, 1894.
57. Gusserow: Ueber Cysten des breiten Mutterbandes. Arch. f. Gyn., Bd. 10.
58. Gottschalk: Histogenese und Aetiologie der Uterus-Myome. Arch. f. Gyn., Bd. 43.
59. Derselbe: Demonstrationen zur Entstehung der Adenome des Tuben-Isthmus. Verh. der Ges. f. Geb. u. Gyn. Berlin (Centralbl. f. Gyn., No. 15, 1900.)
60. Goebel: Beitr. z. Anatomie u. Aetiologie der Tuben-Schwangerschaft. Arch. f. Gyn., Bd. 55.
61. Gebhardt, Verh. d. Ges. f. Geb. u. Gyn. Berlin, 1894.
62. Derselbe: Pathologische Anatomie der weiblichen Geschlechts-Organe. 1899.
63. Hennig: Die Cysten des menschlichen Eileiters. Arch. f. Heilkunde, 1863.
64. Derselbe: Die Krankheiten der Eileiter und Tuben. Stuttgart, 1876.
65. Derselbe: Der Katarrh der inneren weiblichen Genitalien. Leipzig, 1870.
66. Heinrichs: Beitr. z. Lehre der Mesenterial-Cysten. Monatsschr. f. Geb. u. Gyn. Bd. 1.
66. Derselbe: Zeitschr. f. Geb. u. Gyn. Bd. 33.
67. Herxheimer: Ueber fibrinöse Entzündung des Darmes und der serösen Häute. Dieses Archiv, Bd. 162.
68. Derselbe: Ueber supravasale Pericard-Knötchen. Dieses Archiv, Bd. 165.
69. D'Hotmann: Étude sur les collections intrapariétales des trompes utérines. Thèse de Paris, 1892.
70. von Herff: Ueber Cystomyome und Adenomyome der Scheide. Verh. d. deutsch. Ges. f. Geb. u. Gyn., 1897.

Digitized by Google

71. Hartz: Ein cystöser Tumor an der hinteren Bauchwand, entstanden aus Resten des Wolff'schen Körpers. Monatsschr. f. Geb. u. Gyn., 10. Bd.
72. Jayle und Cohn: Revue de gynécologie, 1901.
73. Iwanov: Ref. in Frommel's Jahresberichten, 1897.
74. Killian: Zur Anatomie der Parovarial-Cysten. Arch. f. Gyn., Bd. 26.
75. Kobelt: Der Neben-Eierstock des Weibes. Heidelberg, 1847.
76. Koeberlé: Des kystes parovariques. Gazette médicale de Strasbourg, 1873 u. 1886.
77. Kollmann: Ueber die Verbindung zwischen Coelom und Nephridium. (Festschr., von der Baseler der Würzburger Universität gewidmet.) 1882.
78. Kossmann: Ueber accessorische Tuben und Tuben-Ostien. Zeitschr. f. Geb. u. Gyn. 29. Bd.
79. Derselbe: Zur Pathologie der Urnieren-Reste des Weibes. Monatsschrift für Geb. u. Gyn., 1. Bd.
80. Derselbe: Die Abstammung der Drüsen-Einschlüsse in den Adenomyomen des Uterus und der Tuben. Arch. f. Gyn., Bd. 54.
81. Derselbe: Zur Pathologie des Parovarium. Centralbl. f. Gyn., 1894.
82. Derselbe: Die Krankheiten des Neben-Eierstocks. In Martin's Handbuch der Krankheiten der Eierstöcke.
83. Kühne: Casuistische Beiträge zur pathologischen Histologie der Cysten-Bildung. Dieses Arch., Bd. 158.
84. Keppler: Ueber überzählige Eileiter. Allg. Wiener med. Ztg., 1880.
85. von Kahlden: Die Entstehung einfacher Ovarial-Cysten. Ziegler's Beiträge, 27. Bd.
86. Derselbe: Die kleincystische Degeneration der Ovarien. Ziegler's Beiträge, 1901.
87. Kehrer: Pethologisch-anatomischer Beitrag zur sog. Salpingitis isthmica nodosa. Hegar's Beiträge, V., 1901.
88. Lion: Lymph-Cyste des Lig. lat. Dieses Arch., Bd. 144.
89. Lesavre: Thèse de Paris. 1879.
90. Laroche: Thèse de Paris. 1896.
91. Leguen: Kyste Wolffien du lig. large. Annales de gyn., 1896.
92. Lucas-Championnère: Bull. de la société de chirurgie, Paris. 1883, 4 juillet.
93. Lallement: Étude sur l'anatomie et la pathologie des lig. larges. Thèse de Paris. 1881.
94. Ledderhose: Ueber traumatische Lymph-Cysten des Unterschenkels. Dieses Arch., Bd. 137.
95. Lubarsch: Ergebnisse 1901. Lymph-Angiome.
96. Landau und Rheinstein: Beiträge zur pathologischen Anatomie der Tuben. Arch. f. Gyn., 39. Bd.

Digitized by Google

97. Lepmann: Ueber die Verlängerung der Tube bei Ovarial- und Parovarial-Cysten. Zeitschr. f. Heilkunde, 1901.
98. Lichtenstern: Beitrag zur Lehre des Adenomyoma uteri. Monatsschrift f. Geb. u. Gyn., Bd. 16, 1901.
99. Lockstädt: Ueber das Vorkommen und die Bedeutung von Drüsen-Schläuchen in den Myomen des Uterus. Monatsschr. f. Geb. u. Gyn., 7. Bd.
99. Merkel: Beitr. z. path. Entwicklungs-Gesch. der weibl. Genitalien. Inaug.-Diss., Erlangen, 1856.
100. Müller: Scanzoni's Beitr. z. Geburtskunde. 5. Bd.
101. R. Meyer: Ueber epitheliale Gebilde im Myometrium des foetalen und kindlichen Uterus. Berlin, 1899.
102. Derselbe: Accessorische Neben-Nieren im Lig. lat. Zeitschr. f. Geb. u. Gyn., 38. Bd., S. 316.
103. Derselbe: Ueber Drüsen, Cysten und Adenome im Myometrium bei Erwachsenen. Zeitschr. f. Geb. u. Gyn., 1900.
104. Mackenrodt: Verh. d. Ges. f. Geb. u. Gyn. Berlin, 1899. Zeitschr. f. Geb. u. Gyn., 42. Bd.
105. Martin: Die Krankheiten der Eierstöcke und Neben-Eierstöcke. 1899.
106. Marchand: Beitr. z. Kenntniss der Ovarial-Tumoren. Hab. Schr. Halle, 1879.
107. Derselbe: Beitr. z. Genese d. epithel. Eierstocks-Geschwülste. Arch. f. Gyn., 33. Bd.
108. Derselbe: Der Wundheilungs-Process. 1901.
109. Middeldorpf: Ueber Lymphangioma cavernosum. von Langenbeck's Archiv, 31. Bd.
110. Müllerheim: Cyste des Lig. rotundum. Zeitschr. f. Geb. u. Gyn., 38. Bd.
111. Muskat: Arch. f. Gyn., Bd. 61.
112. von Mihalkowics: Untersuchungen über die Entwicklung des Harn- und Geschlechts-Apparates d. Amnioten. Internat. Monatsschr. f. An. u. Hist. 1885.
113. Neumann: Ueber einen Fall von Adenomyoma uteri et tubae u. s. w. Arch. f. Gyn., 58. Bd.
114. Nagel: Zur Genese der epithelialen Eierstocks-Geschwülste. Arch. f. Geb. u. Gyn., Bd. 31 u. 33.
115. Derselbe: Die weiblichen Geschlechts-Organe (von Bardeleben's Handbuch der Anatomie.)
116. Derselbe: Ueber die Entwicklung des Urogenital-Systems des Menschen. 1889.
117. Derselbe: Ueber die Entwicklung des Uterus und der Vagina beim Menschen. 1891.
118. Olshausen: Die Krankheiten der Ovarien. In: Pitha-Billroth, Handbuch d. allg. u. spec. Chirurgie, IV.

Digitized by Google

119. Orth: Pathologisch-anatomische Diagnostik.
120. Opitz: Verh. d. Ges. f. Geb. u. Gyn. Berlin. (Centralbl. f. Gyn. No. 15, 1900.)
121. Orthmann: Beitr. zur normalen Histologie u. z. Path. d. Tuben. Virch. Arch., 108. Bd.
122. Derselbe: Verh. d. Gesellsch. f. Geb. u. Gyn. 1894, 1901.
123. Orloff: Zur Genese der Uterus-Myome. Prager Zeitschr. f. Heilk. 1895.
124. Pfannenstiel: Die Genese der Flimmerepithel-Geschwülste des Eierstocks. Arch. f. Gyn., 40. Bd.
125. Derselbe: Ueber die Pseudo-Mucine der cystischen Ovarial-Geschwülste. Arch. f. Gyn., 38. Bd.
126. Derselbe: Ueber die Adnexe des Genital-Stranges. Verh. d. deutschen Ges. f. Gyn., 1897.
127. Peters: Die Urniere in ihrer Beziehung zur Gynäkologie. Volkmann's Sammlung, No. 195.
128. Derselbe: Ueber pathologische Coelom-Epithel-Einstülpungen menschlicher Embryonen. Verh. d. deutsch. Ges. f. Gyn. 1897.
129. Pilliet et Souligoux: Kyste du lig. large et du canal de Gaertner. Bull. de la soc. anatom. de Paris, 1894.
130. Pilliet: Fibromyome de la trompe utérine. Bull. de la soc. anat., 1894.
131. Pick, L.: Ueber Adenomyome d. Epoophoron u. Paroophoron. Dieses Arch., 156. Bd.
132. Derselbe: Ueber die epithelialen Keime der Adenomyome des Uterus. Arch. f. Gyn., 60. Bd.
133. Derselbe: Die Adenomyome der Leisten-Gegend und des hinteren Scheidengewölbes. Arch. f. Gyn., 57. Bd.
134. Derselbe: Ein neuer Typus des voluminösen paroophoralen Adenomyoms. Arch. f. Gyn., 54. Bd.
135. Derselbe: Ist das Vorhandensein der Adenomyome des Epoophoron erwiesen? Centralbl. f. Gyn., No. 15, 1900.
136a. Rokitansky: Lehrbuch der path. Anat., S. 444 u. ff.
136b. Ueber accessorische Tubar-Ostien und -Anhänge. Allg. Wiener med. Zeitung, No. 32, 1859.
137. F. von Recklinghausen: Fälle von angeborenen Tumoren oder Teratomen. Deutsche medicin. Wochenschr., 1892.
138. Derselbe: Ueber die Adeno-Cysten der Uterus-Tumoren und Ueberreste des Wolff'schen Organs. Ebenda, 1893.
139. Derselbe: Ueber die Adenomyome des Uterus und der Tuba. Wiener klinische Wochenschr., 1895.
140. Derselbe: Die Adenomyome und Cyst-Adenome der Uterus- und Tuben-Wandung, ihre Abkunft von Resten des Wolff'schen Körpers. Berlin, 1896.
141. Richard: Anatomie des trompes de l'utérus chez la femme. Thèse de Paris. 1851.

Digitized by Google

142. Romiti: Ueber den Bau und die Entwicklung des Eierstocks und des Wolff'schen Ganges. Arch. f. mikr. Anat., X. Bd.
143. Raimondi: Les kystes du ligament large. Thèse de Paris, 1897.
144. Rossa: Die gestielten Anhänge des Lig. lat. Berlin, 1899.
145. Derselbe: Ueber accessorisches Nebennieren-Gewebe im Lig. lat. und seine Beziehungen zu Cysten und Tumoren. Arch. f. Gyn., 56. Bd.
146. Derselbe: Verh. der deutsch. Ges. für Gyn., 1897.
147. Roth: Basler Festschrift, der Universität Würzburg gewidmet. 1882.
148. Reichel: Lymphangioma cavernosum cysticum. Dieses Arch., 46. Bd.
149. Ribbert: Bau, Wachsthum und Genese der Angiome. Dieses Arch., 151. Bd.
150. Ricker: Beitr. zur Aetiologie der Uterus-Geschwülste. Dieses Arch., 142. Bd.
151. Spiegelberg: Cyste des Lig. lat. Arch. f. Gyn., I.
152. Derselbe: Pathologische Mittheilungen, I. Arch. f. Gyn., XIV.
153. Derselbe: Monatsschr. f. Geburtskunde Bd. 14.
154. Sänger: Conception durch ein access. Tuben-Ostium. Monatsschr. f. Geb. u. Gyn., 1. Bd.
155. Steffen: Das Verhalten des Endothels der serösen Häute. Inaug.-Diss. Freiburg, 1880.
156. Sinéty et Malassez: Sur la structure, l'origine et le développement des kystes de l'ovaire. Arch. de physiologie, 1878.
157. Schatz: Arch. f. Gyn., IX.
158. Steffeck: Zur Entstehung der epithelialen Eierstocks-Geschwülste. Zeitschr. f. Geb. u. Gyn., 19. Bd.
159. Stolz: Beiträge zu d. cystischen Bildungen an der Tuba. Monatsschrift f. Geb. u. Gyn., X.
160. M. B. Schmidt: Ueber Lymphgefäss-Hyperthrophie und Lymph-Angiom. Verh. d. pathol. Ges. Düsseldorf, 1899.
161. Derselbe: Ueber Milz-Cysten und Milzgewebs-Hernien. Dieses Arch., Bd. 164.
162. Tourneux: L'organe de Rosenmüller et le parovarium chez les mammifères. Journal de l'anatomie et de la physiol., 1888.
163. Térillon: Structure et pronostic des kystes parovariens. Annales de gynécologie, 1888 et 1885.
164. Derselbe: Variété des kystes parovariques. Bull. de la soc. de chir., 1887.
165. Tilger: Lymphcysten im Lig. hepato-gastricum. Dieses Archiv, 139. Bd.
166. Traina: Sugli innesti di tessuti embrionali nell' ovaio. Arch. par le scienze mediche., pag. 26.
167. Virchow: Die krankhaften Geschwülste. I.
168. Viault: Le corps de Wolff. Thèse d'agrégation, Paris, 1880.
169. Verneuil: Recherches sur les kystes du ligament large. Mém. de la soc. de chir., Paris, 1854.

Digitized by Google

170. Herrera Vegas: Thèse de Paris, 1864.
171. Bruno Wolff II: Beitr. z. path. Histologie der Ovarien. Dieses Arch., Bd. 166.
172. Wegner: Langenbeck's Archiv, XX. Bd.
173. Winter: Eine exstirpirte retroperitonaeale Cyste. Zeitschr. f. Geb. u. Gyn., 33. Bd.
174. Waldeyer: Eierstock und Ei. 1870.
175. Derselbe: Die epithelialen Eierstocks-Geschwülste. Arch. f. Gyn., Bd. I.
176. Derselbe: Das Becken. 1898.
177. Zedel: Ueber Cysten-Bildung am Ostium abdominale der Tuba Zeitschr. f. Geb. u. Gyn., Bd. 28.
178. Vassmer: Ueber Adenom- und Cystadenom-Bildung mesonephrischer Herkunft. Arch. f. Gyn., 64. Bd.
179. Wülfing: Zur Pathologie der Geschwulst-Bildung im weiblichen Geschlechts-Apparat. Zeitschr. f. Geb. u. Gyn., 44. Bd.
180. Freund, W. A.-Bayer: Zur Anatomie, Physiologie und Pathologie der Douglas-Tasche. Hegar's Beitr., 2. Bd.
181. Wolff, Br.: Ueber adenomähnliche Wucherungen der Tuben-Schleimhaut bei Tuben-Tuberculose. Hegar's Beitr. 6.
182. Payer: Ein Fall von auffallend langer Tube bei einer stielgedrehten Parovarial-Cyste. Monatsschr. f. Geb. u. Gyn., 14, 6.
183. L. Pick: Die Marchand'schen Nebennieren und ihre Neoplasmen u. s. w. Arch. f. Gyn. 64.

IX.

Ueber die Patho- und Histogenese des sogenannten „Sarcome angioplastique".

(Aus dem Pathologisch-anatomischen Institut der Kaiserlichen Universität zu Moskau.)

Von

K. Wlassow.

(Hierzu Taf. V.)

Die Geschwulst des Hodens, welche Malassez und Monod unter dem Namen „sarcome angioplastique" beschrieben, kennzeichnet sich durch ihre eigenartigen Riesenzellen. Nehmlich zum Unterschied von den Riesenzellen der gewöhnlichen Sarcome, welche als mehr oder weniger umfangreich isolirte Zellen auftreten, kommen dieselben in dem „Sarcome angioplastique"

Digitized by Google

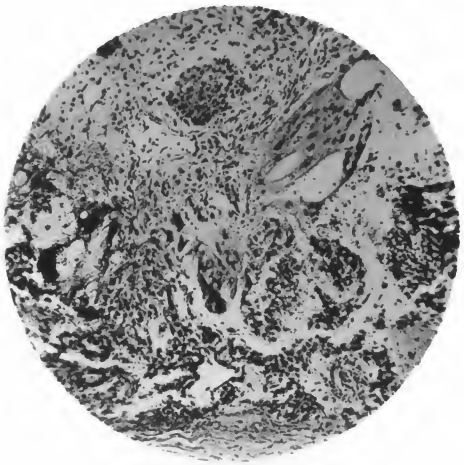

Fig. 3.

Fig. 6.

Digitized by Google

Digitized by Google

als bedeutende, gegenseitig anastamosirende, protoplasmatische Massen vor, nehmen verschiedenartige eigenthümliche Formen an und bilden ein Protoplasma-Netz mit höchst regellosen Schlingen und Querbalken. In dem Protoplasma befinden sich kleinere oder grössere Vacuolen, welche entweder eine durchsichtige körnige Masse enthalten oder mit rothen Blutkörperchen ausgefüllt sind. Die Höhlen mit den rothen Blutkörperchen sind häufig rundlich, einige derselben sind in eine ziemlich breite Protoplasma-Schicht eingeschlossen, andere dagegen besitzen nur einen dünnen Protoplasma-Streifen, so dass sie im Durchschnitt den erweiterten Capillaren gleichen. Nach der Ansicht von Malassez und Monod erinnern die Riesenzellen des „sarcome angioplastique" an das vasoformatine Netz, welches Ranvier bei der Bildung der Gefässe beschrieben hat.

Hier wie dort geben die netzartig angelegten protoplasmatischen Massen Ausläufer ab, welche sich zur Bildung neuer Netze vereinigen und endlich zeigen sich die Höhlen mit den rothen Blutkörperchen. Letztere entstehen theils aus den praeexistirenden Gefässen, theils in situ endogenetisch auf Kosten einer Differenzirung der protoplasmatischen Substanz.

Malassez und Monod, die der Meinung sind, dass die Riesenzellen des „sarcome angioplastique" als unentwickelte Gefässe zu betrachten seien, stellen sich nun die Frage, ob diese Zellen völlig unabhängig von dem allgemeinen Gefässsystem entstehen, nach Art der von Ranvier in taches laiteuses des grossen Gekröses eines neugeborenen Kaninchens entdeckten vasoformativen Zellen, oder ob ihre Entstehung einem gewöhnlichen Abspalten der praeexistirenden embryonalen Gefässe zuzuschreiben ist. Diese beiden Hypothesen halten sie für gleich wahrscheinlich, indem sie zugeben, dass die eine, wie die andere zu beweisen gleich schwierig sei.

Malassez und Monod betrachten die von ihnen untersuchte Geschwulst, welche aus embryonalen Bindegewebszellen besteht, als ein Sarcom; und Angesichts der Riesenzellen, die nichts Anderes als vasoformative Zellen oder Fragmente des vasoformativen Netzes vorstellen, bezeichnen sie dieses Sarcom als „angioplastique".

Wie es sich nach dem eingehenden Studium der betreffenden

Digitized by Google

Literatur ergiebt, gehören die Fälle des sogen. „Sarcome angioplastique“ zu den grössten Seltenheiten. Kocher und Langhans, welche über eine grosse Anzahl von Sarcomen und Carcinomen berichten, beschränken sich auf eine blosse Erwähnung desselben als einer höchst interessanten, fürs Erste aber nur von Malassez und Monod beschriebenen Form eines Sarcom. Ehrendörfer, Krompecher, Most und Wilms, die speciell die Histogenese der Sarcome und Carcinome, letzterer auch die Entstehung der Teratome erforschten, haben gleichfalls nie eine ähnliche Geschwulst angetroffen. Krompecher bemerkt, dass, wenn das gewöhnliche Riesenzellensarcom im Hoden überhaupt eine Seltenheit sei, man das „sarcome angioplastique“ von Malassez als ein Unicum betrachten müsse. Allerdings erst zwanzig Jahre später haben Carnot und Marie noch einen Fall von Hodengeschwulst beschrieben, deren makro- und mikroskopisches Structurbild völlig dem des „sarcome angioplastique“ entsprach.

Leider sind die Untersuchungen von den genannten Forschern oberflächlich und einseitig ausgeführt worden.

Die Entstehung und Bedeutung dieses Tumors erscheint Carnot und Marie in demselben Lichte, wie den ersten Forschern. Sie bringen ihrerseits keine neuen Befunde; ihrer Ansicht nach ist die Sache durch die Untersuchungen von Malassez und Monod so klargelegt, dass von einem anderen Standpunkte und von einer anderen Möglichkeit der Entstehung überhaupt nicht die Rede sein könne.

Carnot und Marie ignoriren vollständig den Umstand, dass Malassez und Monod nicht die Möglichkeit hatten, die Histo- und Morphogenese der Geschwulst im primären Heerde selbst zu erforschen, und dass sie ihre Urtheile allein auf der Untersuchung der metastastischen Knoten begründeten.

In dem Falle von Carnot und Marie zeigte die Geschwulst des Hodens selbst auch zum grössten Theil käsigen Zerfall, und nur einige Stellen wiesen noch erhaltene Theile auf.

Die Untersuchungen dieser letzteren liessen Carnot und Marie den Schluss ziehen, dass die primäre Hodengeschwulst eine Mischgeschwulst, also ein aus mehreren Geweben zusammengesetzter Tumor sei: neben den carcinomatösen, d. h. epithelialen

Digitized by Google

Elementen, welche den grössten Theil der Hodengeschwulst bilden, findet man fibromatöse und sarcomatöse Bezirke, in denen gerade die eigenthümlichen vasoformativen Elemente auffallen, die zu gleicher Zeit Gefässe und rothe Blutkörperchen zu produciren im Stande sind.

Die secundären metastatischen Tumoren sind ihrer Meinung nach auf Kosten einer Verbreitung nur der vasoformativen Zellen entstanden und stellen das „sarcome angioplastique" von Malassez und Monod vor.

Nachdem die Geschwulst von Nikiforoff als das „Sarcome angioplastique" von Malassez und Monod anerkannt wurde, wurde ich veranlasst, über dessen Structur und besonders Histogenese weitere Untersuchungen vorzunehmen.

Eingehende Untersuchungen überzeugten mich jedoch immer mehr davon, dass die von Malassez und Monod gegebene Definition über den histogenetischen Charakter dieser Geschwulst nicht richtig war; auch fiel mir immer mehr die Aehnlichkeit und stellenweise vollständige Identität derselben mit dem Chorion-Epithelioma auf. Das brachte mich auf die Idee von einer Entstehung des „Sarcome angioplastique" aus dem Keimepithel.

Diese Frage hätte natürlich durch eingehende Untersuchung der primären Geschwulst gelöst werden können, die ich aber leider nicht in Händen hatte. Man hatte die Geschwulstknoten im Hoden bei der Section nicht aufbewahrt, weil als primäre Geschwulst ein grosser metastatischer Knoten der retroperitonaealen Lymphdrüsen angesehen worden war.

Gegen alle Erwartungen fand ich in der Sammlung des pathologisch-anatomischen Instituts zu Moskau unter 12 Hodengeschwülsten 3 Fälle von „Sarcome angioplastique", was um so mehr zu meiner Verwunderung beitrug, da nach den Literatur-Angaben unter allen im Verlaufe von 25 Jahren beschriebenen Tumoren des Hodens nur 3 solche aufzufinden waren.

Zwei Jahre später hat Dopter unter dem Namen „sarcome angioplastique" noch einen Fall einer Hodengeschwulst beschrieben, deren metastatische Knoten die Riesenzellen von Malassez und Monod enthielten. Dabei wurden nur der Hoden und die Leber mikroskopisch untersucht. Die metastatischen

Digitized by Google

Knoten sind einer sorgfältigen Forschung unterworfen worden. Was jedoch die primäre Geschwulst des Hodens betrifft, so ist es schwer, eine Meinung darüber zu gewinnen, wie aufmerksam und genau sie untersucht worden ist, da die Beschreibung der Befunde sehr kurz angeführt ist. So ist z. B. nicht erwähnt, ob die Geschwulst an mehreren Stellen einer mikroskopischer Untersuchung unterworfen wurde, oder nur an einer. Es ist in diesem Falle um so nothwendiger, darüber im Klaren zu sein, da das Muttergewebe nach Dopter die Riesenzellen vollständig vermissen liess. Dasselbe bestand nur aus einer Menge grosser, runder Zellen mit einem unbedeutenden Zusatz von amorpher Zwischensubstanz, und war also ein Sarcoma globocellulare.

Die secundären Knoten in der Leber enthielten dieselben Zellen, unter denen die Riesenzellen von Malassez verstreut waren. Nach der Ansicht Dopter's entstehen die Riesenzellen in situ in Folge einer Confluenz der runden Zellen des Tumors; darauf erscheinen in denselben die Vacuolen, und es bilden sich endogenetisch kernlose, auch kernhaltige rothe Blutkörperchen.

Auf diese Weise gewinnt das Sarcom des Hodens, indem es in die Leber metastasirt, eine angioplastische Fähigkeit. Die angioplastische Zelle, die sich unabhängig vom allgemeinen Gefässsystem entwickelt hat, spielt eine vasoformative Rolle: sie ist für das progressive Wachsthum der praeexistirenden Gefässe bestimmt.

Solche Riesenzellen sind in den Tumoren, welche sich primär in anderen Organen gebildet haben, nicht beschrieben worden, wenigstens nicht beim Manne; Letzteres erwähne ich aus dem Grunde, weil sie am meisten Aehnlichkeit mit den syncytialen vielkernigen Zellen des Chorion-Epithelioma zeigen.

Uebrigens stellt Brault in dem Lehrbuch von Cornil und Ranvier eine andere Ansicht auf, und zwar auf Grund eines Falles einer primären Lebergeschwulst, den er aber nirgends ausführlich, auch sogar nicht in dem genannten Lehrbuch beschreibt. Deshalb ist es schwer zu beurtheilen, mit was für einer Art von Tumor Brault es zu thun hatte, um so mehr, da die Geschwulst, welche er für ein „Sarcome angioplastique" gehalten, von einer Frau stammte. Man kann wohl kaum mit Brault darin übereinstimmen, dass das makroskopische Aussehen

Digitized by Google

der metastatischen Knoten des „Sarcome angioplastique“, welche wie geronnene Blutmassen von Aneurysmen erscheinen, genügend charakteristisch für dasselbe sei, um makroskopisch eine sichere Diagnose stellen zu können. Brault hat es ganz übersehen, dass gerade bei Frauen für die Metastase des Chorion-Epithelioma das blutige Aussehen charakteristisch ist. Ja auch bei Männern kann man Fälle von Lungenkrebs beobachten, welche, durch das Blutgefässsystem disseminirend, grössere oder kleinere Metastasen von dunkelrother Färbung geben, die das Aussehen von Blutgerinnseln haben.

Vor Kurzem hatte ich die Gelegenheit, einen solchen Fall zu beobachten, und dies kam mir um so mehr zu statten, da mir auf diese Weise die Möglichkeit geboten wurde, den Fall sorgfältig zu untersuchen und sowohl die Ansicht von Brault, als auch die schon von mir gewonnene Vorstellung von der Genese des „Sarcome angioplastique“ als einer sich primär nur im Hoden entwickelnden Geschwulst, was ja vollständig mit den Beobachtungen von Malassez und Monod, Carnot und Marie und Dopter übereinstimmt, einer genaueren Prüfung zu unterwerfen.

Die mikroskopische Untersuchung einer grossen Anzahl von Schnitten aus verschiedenen Geschwulstknoten der Lunge, Leber, Niere und des Herzens bestätigten die an das „Sarcome angioplastique“ gestellten Erwartungen nicht.

Brault, welcher als Mitarbeiter an dem Lehrbuch von Cornil und Ranvier in demselben den Abschnitt über die Tumoren geschrieben, hält eine Existenz des „Sarcome angioplastique“ im Sinne von Malassez und Monod für festgestellt.

Er spricht sich sogar noch kategorischer als die genannten Autoren über die vasoformative Thätigkeit und die blutbildende Fähigkeit der Riesenzellen aus.

Gleich Malassez und Monod ist Brault geneigt, eine nahe Verwandschaft des „Sarcome angioplastique“ mit dem gewöhnlichen Riesenzellen-Sarcom anzuerkennen. Die Riesenzellen müssen, wie er meint, als angioplastische, jedoch regellose und in ihrer Entwicklung beschränkte Zellen betrachtet werden.

In der Fachliteratur anderer Völker gelang es mir nicht, Beschreibungen über einen dem „Sarcome angioplastique“ mehr oder weniger ähnlichen Tumor zu finden. In den Lehrbüchern

Digitized by Google

der pathologischen Histologie und Anatomie, sogar in so ausführlichen wie die von Ziegler, Orth und Birch-Hirschfeld wird ein solcher nicht einmal erwähnt.

Meinen ersten Fall verdanke ich dem Herrn Dr. Gelein, welcher so liebenswürdig war, mir drei Stücke aus den metastatischen Knoten der Lunge, Milz und Niere zu verschaffen.

Nach diesem Befunde lässt sich schliessen, dass das „Sarcome angioplastique" durchaus keine seltene Geschwulst des Hodens ist. In dieser Voraussetzung bestärkt uns noch der Umstand, dass die von Malassez und Monod beschriebenen Riesenzellen in ihrer charakteristischen Form nicht überall in der Hodengeschwulst, d. h. im primären Heerde vorkommen. In einem unserer Fälle gelang es mir, dieselben nur in einem von zehn grossen, verschiedenen Stellen des Tumors entnommenen Schnitten aufzufinden. Wie leicht man ferner dieselben übersehen oder ihnen nicht die nöthige Bedeutung beilegen kann, folgt aus dem Berichte von Carnot und Marie, welche ihren Fall Anfangs als Hodenkrebs diagnosticirten. Zwei Jahre später, als diese Autoren wieder veranlasst waren, die metastatischen Knoten derselben Geschwulst einer neueren Untersuchung zu unterwerfen, erkannten sie die Geschwulst als „Sarcome angioplastique" und fanden nach wiederholten sorgfältigeren Untersuchungen neuer Schnitte aus der Hodengeschwulst die charakteristischen Riesenzellen auch im primären Heerde.

Folglich können wir voraussetzen, dass der uns interessirende Tumor auch anderen Forschern zu Gesichte gekommen war, dass dieselben jedoch die Riesenzellen entweder übersehen oder ignorirt haben, indem sie die Geschwulst für Sarcom oder Krebs hielten, was auch mit unseren drei Fällen aus der Museums-Sammlung geschehen war.

Endlich spricht Dopter den Gedanken aus, dass das „Sarcome angioplastique" als solches auch nicht im primären Entwicklungsheerd vorzukommen brauche, sondern gleichsam in dem Stadium eines ordinären globocellulären Sarcoms auftreten könne, welches letztere nur in den metastatischen Knoten einige seiner Zellen in vasoformative und angioplastische Elemente differenzire. Dopter ist wohl kaum im Recht; das wurde schon

Digitized by Google

oben erwähnt. Hier sei dies nur nebenbei bemerkt, um darauf hinzuweisen, dass, falls die metastatischen Knoten im Falle von Dopter nicht genauer untersucht worden wären, der Fall nicht als „Sarcome angioplastique“ von Dopter diagnosticirt worden wäre. Gleiches wäre auch mit unseren drei Fällen geschehen; sie wären als Sarcom oder Carciimom in der Sammlung aufbewahrt worden, wenn uns nicht zufällig zuerst die von Dr. Gelein zugestellten metastatischen Knoten eines vierten Falles in die Hände gerathen wären.

Was unsere Fälle aus der Museums-Sammlung betrifft, so besitzen wir keine Daten von dem pathologisch-anatomischen und klinischen Verhalten derselben. Die primären Knoten im Hoden weisen, wie aus den Beschreibungen von Malassez und Monod zu ersehen ist, nichts Charakteristisches auf, während das blutige Aussehen der metastatischen Knoten in allen bekannten Fällen hervorgehoben wird. Ein gleiches Aussehen zeigten auch die metastatischen Knoten in dem Falle von Dr. Gelein.

Meine Präparate stammten aus der Lunge, Milz und Niere. Bei Anwendung schwacher Vergrösserung konnten wir sehen, dass die Hauptmasse der Geschwulstknoten, mit Ausnahme eines schmalen peripherischen Streifens, vom Aussehen einer Heerdblutung war, welche den betroffenen Bezirk völlig infiltrirt und in ein Blutgerinnsel verwandelt zu haben schien. Letzteres wies nekrotisches ursprüngliches Gewebe und hier und da Geschwulstzellen auf; gegen die Peripherie zu vergrösserte sich die Zahl der noch erhaltenen Zellen.

Letztere fesseln sofort die Aufmerksamkeit des Forschers nicht nur durch die Eigenartigkeit der Riesenzellen, sondern auch dadurch, dass sie hier und da in der amorphen Masse und unter roten Blutkörperchen zerstreut als freiliegende, vielkernige, plasmodiale Bildungen von verschiedener Grösse und Form vorkommen, bald compact oder mehr oder weniger vacuolisirt auftreten, bald netz- und maschenartig aus dünnen oder dicken Querbalken körnigen Protoplasmas bestehend erscheinen. Ihr Inhalt ist theils körnig, theils besteht er aus rothen Blutkörperchen; nicht selten trifft man auch vollständig leere Vacuolen und Maschen (Taf. V, Fig. 1—4).

Ausser den Riesenzellen sieht man noch polymorphe ein-

Digitized by Google

kernige Zellen verschiedener Grösse, die einzeln oder in Gruppen zerstreut liegen. Alle diese im Heerde der Blutung und Nekrose sich befindenden Zellen zeigen in Folge der für eine weitere Existenz unmöglichen Bedingungen Andeutungen der Nekrobiose. Das charakteristische Structurbild des „Sarcome angioplastique" tritt an der Peripherie klar zu Tage. Hier sind die Riesenzellen in grosser Anzahl auf einen geringen Bezirk zusammengedrängt, indem die einkernigen Zellen in gewisser Reihenfolge und Verhältniss zu den Riesenzellen angeordnet sind (Taf. V, Fig. 1, 2, 3).

Wenn wir nun die Befunde von den Geschwulstknoten der Lunge, Milz und Niere untereinander vergleichen, so kommen wir zu dem Schluss, dass das Gewebe des Tumors aus einkernigen Zellen und vielkernigen Riesenzellen besteht, welche kein neugebildetes Grundsubstanzgewebe enthalten, und dass in dem benachbarten normalen Gewebe keine Neubildung von Bindegewebe, auch keine auffallenden Andeutungen eines reactiven Enzündungs-Processes zu bemerken sind.

Also zeigt der Tumor weder eine alveoläre Structur, noch ein Stroma. Wir finden grössere oder kleinere Gruppen einkerniger Zellen, welche, dicht zusammengedrängt und fest aneinandergedrückt, völlig den Langhans'schen Zellen gleichen, wie wir sie im Vermehrungstadium bei der Blasenmole und der Entwicklung eines Chorion-Epithelioma kennen; wenn wir dann weiter an der Peripherie der einzelnen Zellengruppen, die sie, gleich dem Syncytium der Zotten, dicht umschliessenden plasmodialen Riesenzellen bemerken, so wird die Aehnlichkeit zur histologischen Identität (Taf. V, Fig. 1, 2, 3).

Die einkernigen Zellen in einem metastatischen Knoten in den Lymphgefässen der Pleura, wo sie weniger comprimirt, flach und vieleckig erscheinen, zeigen ein helles, zartkörniges Protoplasma, einen rundlichen oder ovalen Kern mit einem deutlichen Chromatin-Netz. Dieselben Zellen lassen bei dicht zusammengedrängter Anordnung die Contouren vermissen und erscheinen körniger; stellenweise sieht man sogar deutlich eine vollständige Confluenz des Protoplasmas und den Uebergang in eine Riesenzelle; dies folgt andererseits daraus, dass die Kerne der in Confluenz begriffenen oder schon confluirten Zellen

Digitized by Google

die gewisse Regelmässigkeit der Anordnung zu verlieren, sich gegenseitig zu nähern und in irgend einem Theile der protoplasmatischen Masse zusammenzudrängen beginnen.

Eingehendere Untersuchung der Präparate bestärkt uns immer mehr in dem Eindruck, dass die Riesenzellen hauptsächlich in Folge einer Confluenz der einkernigen entstehen. Was die Form, Grösse und das Aussehen der Riesenzellen betrifft, so bezeichnen die oben citirten Stellen aus der Arbeit von Malassez und Monod völlig die Variabilität derselben; jedoch ist dies nach unserer Ansicht von keiner wesentlichen Bedeutung. Da wir nun den Umstand, dass Malassez und Monod den Riesenzellen auf Grund der Anwesenheit von Vacuolen und rothe Blutkörperchen enthaltenden Höhlen eine angioplastische Function zuschreiben, keineswegs ausser Acht lassen wollten, so befassten wir uns vor allen Dingen ausschliesslich mit der Frage, nach dem Entstehungs-Modus der im Innern der Riesenzellen enthaltenen rothen Blutkörperchen.

In dem hämorrhagischen Heerde konnten wir kurze, bezw. mehr oder weniger lange Riesenzellen auffinden, deren Ausläufer sich längs der Fibrinstränge oder der Residuen des nekrotischen ursprünglichen Gewebes erstreckten und alles Zwischenliegende ringartig einschlossen. Ferner boten die Präparate Bilder, welche ein Umwachsen der Gefässe von plasmodialen Zellen zeigten, während die Gefässwände sich in verschiedenen Stadien der Atrophie und Nekrose befanden; nach dem totalen Untergange und der Resorption derselben blieb der Inhalt der Gefässe, bezw. die rothen Blutkörperchen in toto in den Zellkörpern der Riesenzellen eingeschlossen.

In einem solchen Falle konnten wir inmitten der rothen Blutkörperchen ungefähr sechs multinucleäre Leukocyten bemerken, was nach unserer Meinung unbedingt gegen eine innerhalb der Zelle stattfindende Entstehung der rothen Blutkörperchen spricht.

Der netzartige Bau der Riesenzellen ist gleichfalls eine Folge der Verschmelzung von Ausläufern mehrerer in eine grosse Riesenzelle, bei gleichzeitiger Resorption der zwischen ihnen befindlichen Zerfallsmasse des Gewebes oder Blutgerinnsels. Wo die einkernigen Geschwulstzellen nicht zusammengedrängt er-

Digitized by Google

scheinen, weisen sie eine bedeutende Verschiedenartigkeit in Form und Grösse auf; diejenigen von ihnen, welche gleich grossen Fibroblasten ausgedehnt sind und lange Ausläufer besitzen, erscheinen durch die letzteren mit einander verbunden; nicht selten erstrecken sich solche Ausläufer über das ganze Gesichtsfeld. Aus solchen Zellen entstehen nun die ein weites und regelloses Maschennetz bildenden Riesenzellen.

Die Präparate aus den Geschwulst-Metastasen der Niere zeigten mir in dem Protoplasma der langgezogenen, saftigen Zellen eine deutlich parallele Streifung.

In den metastatischen Knoten der Milz kamen zahlreiche contrahirte, mehr oder weniger rundliche Riesenzellen vor, deren Oberfläche mit einer ununterbrochenen Schicht kurzer und zarter Flimmerhaare versehen war.

Das von uns angeführte mikroskopische Bild der metastatischen Knoten unserer Geschwulst lässt uns keinen Zweifel übrig, dass wir es mit einem Sarcome angioplastique zu thun haben. Ausserdem ist es bemerkenswerth durch die auffallende Aehnlichkeit mit dem mikroskopischen Bilde von metastatischen Knoten eines Chorion-Epithelioma.

Unter diesem Eindruck versuchte ich die Primärknoten dieser äusserst räthselhaften und interessanten Geschwulstform aufzufinden, um womöglich ihre Patho- und Histogenese aufzuklären. Oben hatte ich erwähnt, dass ich unter den Primärgeschwülsten des Hodens der Sammlung des pathologisch-anatomischen Instituts drei Fälle gefunden habe, die ich als Sarcome angioplastique ansehe. Ich werde sie in der Reihenfolge beschreiben, wie ich sie untersucht habe.

Den ersten Fall dieser Geschwulst fand ich in mehrere Stücke zerschnitten vor. Zusammengelegt machten sie ungefähr zwei Drittel eines Hühnereies aus; die ganze Geschwulst war viel grösser, da der grösste Theil nicht aufbewahrt war.

Das unerwartete Auffinden des Primärknotens eines „Sarcome angioplastique“ von Malassez und Monod, von dessen Untersuchung ich Vieles erwartete in Betreff der Aufklärung seiner Histogenese, erfüllte diese Erwartung nicht. Trotz der Durchsicht einer grossen Reihe von Schnitten aus allen diesen Stücken gelang es mir in diesem Falle nicht, ein mehr oder

Digitized by Google

weniger klares Bild über den Charakter und die Entstehung der Geschwulst zu gewinnen. Jedoch erhielt ich hier zum ersten Male die Gewissheit, dass im Hoden eine Primärgeschwulst (Taf. V, Fig. 3) sich entwickeln kann, ähnlich der, die ich auf Präparaten aus metastatischen Knoten zu untersuchen Gelegenheit hatte. Vielleicht hätten sich in dem Theil der Geschwulst, der uns nicht zur Verfügung stand, Bilder finden lassen, die zur Klärung ihrer Histogenese beigetragen hatten, wie aus der Beschreibung meines dritten Falles eines Primärknotens des „Sarcome angioplastique" des Hodens zu sehen ist.

Der eine Rand eines jeden Stückes enthielt mehr oder weniger atrophirtes Hodengewebe. Ein Theil der Geschwulststückchen bestand aus einer zarten, lockeren, angelaufenen Bindegewebs-Grundlage, in welcher sich Alveolen von unregelmässiger Form und verschiedener Grösse fanden; diese waren mit polyedrischen, den der metastatischen Knoten ähnlichen, nicht allzugrossen Zellen angefüllt. In vielen dieser Alveolen sind die uns schon bekannten plasmareichen Riesenzellen zu sehen, welche, an der Peripherie der Zellgruppen gelegen, ein Ganzes bilden. Hier und da sieht man zertreut auch einzelne, öfters netzartige Riesenzellen.

In dem lockeren Stroma des Tumors finden wir vereinzelte oder durch Ausläufer verbundene Zellen, welche aus den Alveolen in das umliegende Gewebe herausgewachsen sind. Diese Zellen ziehen sich die Gefässwände entlang den Verzweigungen derselben folgend, durchsetzen sie, zugleich in ein plasmodiales Zellennetz confluirend. In den Maschen dieses letzteren finden wir theils rothe Blutkörperchen, theils eine körnige Masse.

Es ist nicht schwer, sich davon zu überzeugen, dass eine netzartige Riesenzelle, deren Maschen nur eine körnige Masse aufweisen, die Folge einer Confluenz der hier und da zerstreuten, mit Ausläufern versehenen Zellen und einer innerhalb derselben vor sich gehenden Auflösung der von ihnen abgespaltenen Stroma-Theile ist. Diese Zellen sind genetisch unbedingt dieselben, wie in den Alveolen; wir wiederholen dies nochmals, da das Stroma mit den in ihm zerstreuten Zellen, an und für sich genommen, eine Art zellenreiches Bindegewebe vorstellt. Wo solche abgetrennten Zellen sich stark vermehren, da schwindet das zwischen

Digitized by Google

ihnen gelegene Stroma, und es bildet sich auf diese Weise aus den Zellen des Alveolus ein Knoten. Die von einem lockeren Gewebe umgebenen Alveolarzellen wuchern aufs Neue in dasselbe hinein, und so entstehen dann grosse Zellinseln, deren centraler Theil nekrotisch erscheint; je näher dem Centrum der Geschwulst, desto mehr ist auch die Nekrose ausgeprägt. An der Peripherie steht das Geschwulst-Stroma mit dem Hodengewebe in organischer Verbindung und geht ununterbrochen in dasselbe über. Das sklerosirte Hodengewebe mit den in verschiedenen Stadien der Atrophie und des Untergangs sich befindlichen Samencanälchen wird allmählich, Dank der aus den Gefässen hervortretenden Flüssigkeit, immer lockerer, zerfasert und verwandelt sich in das lockere Stroma der Geschwulst.

Präparate aus anderen Stückchen zeigen uns ein Bild des metastatischen Wuchses und der Verbreitung der Geschwulst in dem Hodengewebe selbst. Ungeachtet einer grossen Anzahl von mehr oder weniger runden Geschwulstknoten verschiedener Grösse, die stellenweise sogar einer Nekrose unterworfen sind, finden wir nichtsdestoweniger zwischen denselben sklerosirtes Hodengewebe, in welchem atrophirte, gewundene wie gerade Samenkanälchen vorkommen. Die feineren, vollständig runden, nur aus Zellen bestehenden Knötchen sitzen in den erweiterten Lymphgefässen; doch was das Aussehen und den Bau der grösseren Knoten betrifft, so erscheinen sie uns auf den ersten Blick als Papillar-Wucherungen, um so mehr, da wir im Centrum einiger Papillen Gefässe vorfinden, welche wie von Muffen aus einigen Zellenreihen umgeben sind. Solch eine Täuschung hängt damit zusammen, dass die in den Lymphspalten und Gefässen sich vermehrenden Zellen in Form von Strängen nach verschiedenen Richtungen hin fortwuchern und sich gegenseitig begegnend confluiren, indem sie in ihr Centrum noch erhaltenes Gewebe mit Gefässen einschliessen; die von ihnen abgetheilten grossen Bezirke sind von den aus den Alveolen hervorgewachsenen Zellen infiltrirt. Man kann sich leicht davon überzeugen, dass das ursprüngliche Gewebe, mit anderen Worten die Grundlage der scheinbaren Papillar-Wucherungen, zerfällt und verschwindet und nur die Geschwulstzellen zurückbleiben, welche dann später auch nekrotisch werden. Hier sieht man eben-

Digitized by Google

falls oft unter den einkernigen Zellen Riesenzellen, welche sich um die Gefässe herum entwickeln und auf Kosten einer Confluenz der ersteren entstehen. Endlich zeigte sich uns in einem anderen Stücke, das zum grössten Theil nekrotisch war, das Bild eines grosszelligen Sarcoma globocellulare, in dem es nicht schwer war, dieselben, nur abgerundeten, Zellen zu entdecken; doch eine genauere Untersuchung überzeugte uns leicht von der Anwesenheit grosser Zellen-Alveolen, welche, durch Bindegewebsfasern von einander getrennt, ihrerseits von denselben Zellen infiltrirt waren; so sahen wir auch hier die noch erhaltene Alveolarstructur, welche allerdings einerseits durch die ein zartes Stroma vortäuschende körnige Masse zwischen den Zellen, andererseits durch eine Infiltration von Seiten der Zellen des umliegenden Bindegewebes maskirt wurde.

Nichtsdestoweniger gab uns eine genaue Untersuchung der Praeparate keine Aufklärung über die Histogenese der Geschwulst. Wenn wir einerseits keine Befunde zu Gunsten einer epithelialen Entstehung derselben aufweisen konnten, so fanden wir andererseits auch nicht die geringsten Andeutungen für einen Zusammenhang mit den Bindegewebszellen, dem Endothel der Lymph- und Blutgefässe und dem Perithel.

In Anbetracht der grossen Anzahl Waldeyer'scher Zellen, welche in grossen und kleinen Gruppen in dem atrophirten Hodengewebe in der Ferne, in der Nähe oder in der Mitte der Geschwulstheerde vorkamen, konnte man vielleicht einen genetischen Zusammenhang des Tumors und der Wucherung dieser Zellen voraussetzen. Ungeachtet dessen, dass unsere Versuche, die bedeutende Vermehrung derselben zu erklären, resultatlos blieben, konnten wir uns nichtsdestoweniger davon überzeugen, dass die Waldeyer'schen Zellen schliesslich Atrophie und Zerfall erleiden, und dass die entstandene Geschwulst nicht in dem geringsten Zusammenhange mit ihnen steht.

Wie bekannt, rechnet Langhans die Hodengeschwülste mit alveolarer Structur, deren Histogenese sich keiner Erklärung unterziehen lässt, zu den Krebsen, während Ehrendörfer sie als alveoläre Sarcome betrachtet.

Vergeblich suchten wir in allen Stückchen nach irgendwelchen Befunden für einen embryonalen Charakter derselben; dies fest-

Digitized by Google

zustellen gelang uns bei einem anderen Falle, welcher sich auch zufällig unter den Carcinomen verschiedener Organe unter dem Namen Hodenkrebs fand. Wir unterwarfen alle vorgefundenen Stücke der Geschwulst einer mikroskopischen Untersuchung, indem wir die Schnitte aus Plättchen, die aus Stücken der Geschwulst in zwei perpendiculär zu einander stehenden Flächen ausgeschnitten waren, anfertigten (Taf. V, Fig. 3, 4, 5, 6).

Das stark atrophische und degenerirte Hodengewebe fand sich in zwei Stücken als schmaler Streifen an der Peripherie des Tumors. In jedem Stücke kamen mehr oder weniger nekrotische Partien desselben vor, die bald als durchgehende grosse Flächen, bald als begrenzte Heerde inmitten der noch gut erhaltenen Theile zu liegen kamen.

In einigen Stücken erscheint das Structurbild des Tumors einfacher; wir erkennen eine Grundlage aus Bindegewebe in Art von mehr oder weniger dicken Strängen und Querbalken, die aus groben Fasern bestehen und theils wenig Zellen, theils eine genügende Anzahl derselben aufweisen. In diesem Grundsubstanz-Gewebe finden wir zerstreut Alveolen oder Nester aus polyedrischen Zellen mit undeutlichen Contouren verschiedener Grösse und Form, stark ausgesprochenem körnigem Protoplasma und recht ansehnlichen runden und ovalen Kernen, welche grobkörniges netzartiges Chromatin zeigen; in denselben kommen nicht selten Kerntheilungs-Figuren vor. In dem Gesichtsfeld sehen wir, dass bald das Stroma an Masse die Zellen übertrifft, bald umgekehrt die letzteren nur durch eine schmale Zwischenlage von Bindegewebe getrennt, in grösserer Anzahl vorhanden sind. Mit einem Wort das Bild eines theils scirrhösen, theils medullären Krebses. Jedoch kommen auch hier schon in den Alveolen und inmitten des faserigen Gewebes grosse protoplasmatische Bildungen mit vielen Kernen vor, besonders da, wo das Stroma reicher an Gefässen und mit epithelialen Zellen infiltrirt ist.

Die mikroskopischen Präparate zeigen klar und deutlich, wie die Riesenzellen die Gefässverzweigungen umwachsen, wie letztere untergehen und schliesslich wunderliche, netzartige Figuren von Zellprotoplasma mit verstreuten Kernen, Vacuolen und Höhlen mit rothen Blutkörperchen zurückbleiben. Mit

Digitized by Google

anderen Worten, wir sehen die angioplastischen Riesenzellen von Malassez und Monod.

Doch war es schwer, an den Präparaten den directen Uebergang der Epithelzellen in die Riesenzellen zu constatiren, obgleich auch hier schon die weiter unten beschriebenen Bilder vorkamen. Doch musste der Gedanke an einen solchen genetischen Zusammenhang schon ohnedies indirect in uns erwachen, da wir ja eine Vermehrung der Stromazellen vermissten.

An Präparaten aus anderen Stücken fand dieser Gedanke seine volle Rechtfertigung. Es kommen nehmlich grosse Partien vor, deren mehr oder weniger lockeres und zellenreiches Stroma Höhlen aufweist, die, der Grösse und Form nach verschieden, entweder durchaus mit grossen und kleinen, flachen, polygonalen oder rundlichen, cylindrischen, cubischen Epithelzellen angefüllt, oder aber nur mit einigen Reihen derselben Zellen ausgelegt sind; das Protoplasma dieser letzteren erscheint bald vollständig homogen, bald deutlich körnig und enthält der Grösse nach seinem Umfang entsprechende Kerne.

Es gelang mir nicht, Intercellular-Brücken und verhornte Zellen zu entdecken. Im Gegentheil, die Zellen erscheinen saftiger, gequollener und verschwommener. Schon bei schwächerer Vergrösserung sieht man, dass sie in einem oder verschiedenen Theilen einiger Höhlen confluiren, oder schon in Riesenzellen confluirt sind (Taf. V, Fig. 5). Auf Schritt und Tritt kommen Höhlen und Alveolen vor, welche bald zur Hälfte, bald in toto mit einer ungeheueren vielkernigen, theils körnigen, theils mehr homogenen oder vacuolisirten Zellenmasse ausgefüllt sind.

An einigen Präparaten konnte man Dank dem Umstand, dass eine grössere oder kleinere Anzahl von Zellen keinen Antheil an dem Verschmelzungs-Process nahm, die Bildung der Vacuolen in dem Protoplasma der Riesenzellen sehen. Dies ist daraus zu ersehen, dass in vielen Vacuolen noch freie, in verschiedenen Stadien des Zerfalls und der völligen Resorption befindliche Zellen vorkamen. Wenn die Anzahl solcher Zellen im Protoplasma eine grosse war, so erschien der Riesenzellen-Körper mehr oder weniger verschiedenartig durchlöchert.

Deutliche Uebergangsformen von den polygonalen, rundlichen, flachen Epithelien zu den polyedrischen der erwähnten

Digitized by Google

Krebs-Alveolen sprechen dafür, dass alle diese Zellen hinsichtlich ihres genetischen Verhältnisses identisch sind und nur durch ihre Polymorphie sich unterscheiden. Das lässt sich am besten aus dem Falle ersehen, wo die einen, wie die anderen Zellen in einem Hohlraum vorkommen, welcher nicht selten gleichzeitig auch Riesenzellen einschliesst. Dieselben Präparate, noch besser aber Präparate aus mehreren Stücken, überzeugen uns davon, dass alle diese Elemente auf Kosten einer Metaplasie des cylindrischen Epithels der Drüsencanälchen entstehen.

Die letzteren sind hauptsächlich in den Partien des Tumors zu sehen, deren Stroma den Charakter eines mehr embryonalen, an kleinen Zellen reichen Bindegewebes trägt. Wir finden daselbst ziemlich regelmässig formirte Canäle, die nur aus cylindrischen oder cubischen Epithelzellen ohne eine Membrana propria zusammengesetzt sind; die freie Oberfläche der ersteren weist einen körnigen Saum auf, welcher sich aller Wahrscheinlichkeit nach auf Kosten der veränderten Wimperchen gebildet hat.

Die Bilder der atypischen Vermehrung des Epithels in demselben mit dem allmählichen Verlust des Drüsentypus und ihr Uebergang in die Krebsnester und Alveolen sind hier gleichfalls vorzufinden (Taf. V, Fig. 16). Umgekehrte Bilder kommen überall, jedoch nicht in so deutlicher Form, in der Geschwulst vor. Ferner stossen wir auf Drüsenröhrchen mit ein- oder mehrschichtigem cylindrischem oder cubischem Epithel und polygonalen flachen, und polymorphen Epithelzellen; auf einen Uebergang der ersteren in die letzteren und weiter in die Riesenzellen weisen unsere Präparate deutlich hin.

Ausser den Canälchen kommen Cysten vor, welche mit gequollenen cylindrischen, polymorphen, langgezogenen und flachen, polygonalen und rundlichen Epithelzellen ausgefüllt sind; sie stehen gleichfalls in directer Verbindung mit den Krebs-Alveolen und Höhlen, welche theils aus flachen, theils aus vieleckigen Zellen bestehen.

Einige Stellen des Tumors zeigten Stränge aus embryonalen glatten Muskelfasern.

In dem dritten Falle der Museums-Sammlung waren nur zum grössten Theile nekrotische Bezirke aufzufinden. Nichtsdesto-

Digitized by Google

weniger gelang es uns stellenweise, Bindegewebs-Substanz zu entdecken, welche einzelne vieleckige Epithelzellen enthaltende Alveolen aufwies; ausserdem stiessen wir auch hier auf einen kleinen Bezirk aus embryonaler zellenreicher Bindegewebs-Substanz mit einem kleinen Knorpelkern, in welcher sich die in dem vorigen Falle entdeckten Canäle aus cylindrischen und cubischen Zellen vorfanden; auch hier war ihr Uebergang in Krebs-Alveolen leicht zu constatiren; daselbst konnte man auch die Riesenzellen von Malassez und Monod, wie auch hier und da in den anderen Theilen des Tumors, antreffen.

Die oben angeführten mikroskopischen Befunde lassen keinen Zweifel mehr darüber, dass das „Sarcome angioplastique Malassez et Monod" nicht ein Sarcom, sondern eine Geschwulst epithelialer Herkunft ist, und dass die Riesenzellen desselben nicht als vasoformative und angioplastische Elemente zu betrachten sind, sondern dass sie im Gegentheil zuweilen zerstörend auf die Gefässe und deren Inhalt, beziehungsweise die rothen Blutkörperchen wirken können.

Letzteres ist daraus zu ersehen, dass die von Riesenzellen umwachsenen Gefässwände sich gewöhnlich in dem Zustande der Nekrobiose befinden und einer Resorption unterliegen. Wo die Gefässwände total verschwunden sind, zeigen sich die rothen Blutkörperchen unmittelbar von der protoplasmatischen Masse der Riesenzellen umgeben; dabei verfallen sie demselben Schicksal, wie sie es bei einer Phagocytose erleiden, d. h. sie unterwerfen sich einer Degeneration und Resorption von Seiten des Protoplasmas der Riesenzellen. Deshalb muss man vielleicht diese Riesenzellen im Gegensatz zu den Benennungen, welche ihnen Malassez und Monod beigelegt haben, nicht als vasoformative, sondern vasodestruirende und nicht als angioplastische, sondern hämoklastische Elemente bezeichnen.

Uebrigens liegt die wesentliche Eigenartigkeit der Geschwulst von Malassez und Monod nicht in den functionellen Eigenschaften der Riesenzellen, sondern in der morphologischen Identität derselben mit den syncytialen Zellen des Chorions und in ihrer charakteristischen peripherischen Lagerung zu den einkernigen Zellen des Tumors, welche gleichfalls als normales Prototyp die gegenseitige Lagerung der syncytialen und Langhans'schen Zellen an Chorionzotten aufweisen.

Digitized by Google

Das Erste und Einzige, was wir bei der Untersuchung der aus metastatischen Knoten verfertigten Präparate voraussetzen konnten, war, dass die zu untersuchende Geschwulst in Anbetracht ihrer auffallenden Aehnlichkeit mit dem Chorion-Epithelioma vielleicht auch hinsichtlich ihrer Genese als ein solches zu betrachten ist. Diese Voraussetzung erscheint auf den ersten Blick unwahrscheinlich, weil das Chorion-Epithelioma der Frauen sich ausschliesslich aus den Deckzellen der Zotten der Häute des Embryo entwickelt. Wenn wir jedoch in Betracht ziehen, dass das Teratom des Hodens heutzutage nach den Forschungen von Wilms als ein aus drei Keimblättern bestehendes Embryom, d. h. als ein auf ungewöhnliche Weise entstandenes und regellos sich entwickelndes Rudiment eines Embryo anzusehen ist, so gewinnt unsere Voraussetzung einigen Werth und lässt sich noch durch die Hypothese, nach welcher sich auch bei der Entwickelung eines Embryoms im Hoden etwas dem Chorion Analogisches bildet, bestärken. Ist dies der Fall, so wäre es vor allen Dingen richtig, unsere Geschwulst mit der Pathologischen Wucherung des Chorion-Epithels in genetischen Zusammenhang zu bringen, wie wir es beim Chorion-Epithelioma der Frauen zu thun pflegen. Oben wurde schon erwähnt, dass wir, geleitet von dem Gedanken an die Möglichkeit solcher Entstehung der Geschwulst von Malassez und Monod an der Stelle ihrer primären Entwickelung, unsere 3 Fälle in entsprechender Weise untersuchten, und dass dieselben sich wirklich als zusammengesetzte Tumoren erwiesen; denn man konnte stellenweise embryonale Drüsencanälchen, sowie Bindegewebe und glatte Muskelfasern embryonalen Charakters entdecken. In der Voraussetzung, dass diese Gebilde ein Product zweier Keimblätter sein können, forschten wir sorgfältig nach einem Befunde, der uns den Beweis für eine Betheiligung auch des dritten Keimblattes an der Bildung der Geschwulst hätte liefern können. Doch unsere Untersuchungen blieben ohne Erfolg.

Deshalb müssen wir diesen genetischen Zusammenhang der Geschwulst von Malassez und Monod mit dem Epithel eines, bei der Entwickelung eines Embryoms hypothetisch vorausgesetzten Chorions als einen nur problematischen hingestellt sein lassen.

Digitized by Google

Wir betrachten nnn hinsichtlich der Patho- und Histogenese des sogenannten „Sarcome angioplastique" folgenden Grundsatz als sicher festgestellt: der besprochene Tumor ist ein Epithelioma sui generis des Hodens, welches sich aus dem nicht völlig differenzirten Epithel der embryonalen Drüsen-Canälchen entwickelt, und sein intertubuläres Stroma ist, zum Unterschied vom Cancer, nicht die Folge einer Wucherung des an der Stelle befindlichen alten Bindegewebes, sondern das Product einer embryonalen Anlage mesodermaler Zellen. In den metastatischen Knoten jedoch, seien sie nun im Hoden selbst oder in anderen Organen, weist es überhaupt kein neugebildetes Stroma, auch keine Alveolar-Structur auf, wie das auch beim Chorion-Epithelioma der Fall ist.

Wir machen nun den Vorschlag, die von uns erforschte Geschwulst, zum Unterschied von den anderen epithelialen Tumoren als „Epithelioma syncytiomatodes testiculi" zu bezeichnen.

Zum Schluss ist es mir eine angenehme Pflicht, meinem Chef, dem Herrn Professor M. Nikiforoff, für die von ihm in liebenswürdiger Weise ausgeführten Mikrophotogramme und seine Bereitwilligkeit, mir mit Rath und That beizustehen, meinen aufrichtigsten Dank auszusprechen.

Erklärung der Abbildungen auf Taf. V.

Fig. 1. Aus der Peripherie des metastatischen Knotens der Milz. Die Gruppen von einkernigen Geschwulstzellen sind mit rundlichen und plasmodialen Riesenzellen umgeben. Identische Bilder finden wir bei der pathologischen Vermehrung der Langhans'schen und syncytialen Zellen (Blasenmole, Corion-Epithelioma).

Fig. 2. Aus dem metastatischen Knoten der Niere. Es macht keine Schwierigkeiten, auch hier dasselbe Bild des Geschwulstbaues zu erkennen. Rechts oben eine vacuolisirte Riesenzelle, ebenso links und unten.

Fig. 3. Aus dem primären Knoten des Hodens. Rechs oben, in der Mitte und links Riesenzellen.

Fig. 4. Ein Theil einer gewaltigen Riesenzellen-Masse.
mit einer Menge Vacuolen, die mit rothen Blutkörperchen angefüllt sind. Aus dem primären Knoten des Hodens.

Fig. 5. Ein durch die proliferirten Epithelzellen stark erweitertes Drüsen-Canälchen. Links und unten sieht man die noch erhaltenen Cylinderzellen; rechts und links unten ist der Uebergang der

Digitized by Google

letzteren in Polymorph- und Riesenzellen zu bemerken. Aus dem primären Hodenknoten.

Fig. 6. Drüsencanälchen und Cysten. Unten atypische Vermehrung ihres Epithels. Bindegewebs-Stroma embryonalen Charakters.

Literatur.

1. Malassez et Monod: Des Tumeurs à myeloplaxes. Archiv de phys. 1878.
2. Carnot et Marie: Sarcome angioplastique. Soc. anat. 1898.
3. Dopter: Sarcome angioplastique. Arch. de méd. exper. 1900.
4. A. Brault: Sarcomes angioplastiques. Manuel D'Histologie pathologique par V. Cornil et L. Ranvier. Paris 1901.

X.

Ueber das elastische Gewebe des Uterus während der Gravidität.

(Untersuchung aus dem histologischen Laboratorium der Kaiserl. Universität Moskau.)

Von

Dr. med. N. Iwanoff,

Assistenzarzt an der Moskauer geburtshilflichen Anstalt, Privatdocenten an der Kaiserl. Moskauer Universität.

(Hierzu Tafel VI.)

Es ist verhältnissmässig noch nicht lange her, dass man begonnen hat, das elastische Gewebe des Uterus näher zu studiren und die wenigen diesem Gegenstand gewidmeten Arbeiten haben die Frage noch bei Weitem nicht von allen Seiten beleuchtet. Der erste, der die Frage über das elastische Gewebe des Uterus berührte, war Acconci.[1]) Derselbe hatte in dem Körper des graviden Uterus Netzwerke von elastischen Fasern gefunden, welche in dem untern Abschnitte des Uterus stärker entwickelt waren.

Die grösste Menge elastischer Fasern fand der Autor in der Cervix, wo dieselben sehr dick sind und die Cervix quer von

[1]) Acconci. Contribution à l'étude de l'anatomie et de la physiologie de l'utérus gravide. Archives de Tocologie. 1890 S. 794.

Digitized by Google



Fig. 9.

Fig. 10.



Fig. 11.

Fig. 12.



Fig. 13.

Digitized by Google

Digitized by Google

der Peripherie an bis zur Schleimhaut selbst ihrer ganzen Dicke nach durchziehen. Eine solche Anhäufung von elastischem Gewebe in der Cervix macht der Meinung des Autors nach deren Glättung und Oeffnung während des Geburtsactes möglich, da die elastischen Fasern die grösste Dehnung zu ertragen vermögen.

Spätere Autoren, Dührssen[1]), Dittel[2]), Dawidoff[3]), Peroschin[4]), Woltke[5]) und Pick[6]), die sich mit der Frage über das elastische Gewebe in dem Uterus überhaupt beschäftigt haben, berührten dessen Veränderungen im graviden Uterus entweder gar nicht, oder doch nur sehr oberflächlich.

Der Zweck unserer Arbeit war, die Reihenfolge der Veränderungen des elastischen Gewebes des Uterus vom Anfang der Gravidität an bis zum Ende derselben zu verfolgen. Zu diesem Zwecke untersuchten wir eine Reihe von Präparaten des graviden Uterus während aller Schwangerschaftsmonate bis zur Geburt. Wie schwer es auch war, eine solche Sammlung von Präparaten des graviden menschlichen Uterus sich zu verschaffen, gaben wir bei unsern Untersuchungen dem menschlichen Uterus dennoch den Vorzug, da uns Aerzten, und speciell den Geburtshelfern unter uns, die Anatomie und Physiologie dieses Organs, sowie die ganze Klinik der Gravidität und Geburt beim Menschen am besten bekannt sind.

Solche Präparate des Uterus, welche in Fällen, wo die Gravidität durch Fibrome complicirt war, nach der Operation

[1]) Dührssen. „Beitrag zur Anatomie, Physiologie und Pathologie der Portio vaginalis uteri.“ Arch. f. Gynäk. Bd. XLI. Heft 2.

[2]) Dittel. „Ueber die elastischen Fasern der Gebärmutter. — Wiener klin. Rundschau 1896, No. 26, 27.

[3]) Davidoff. „Zur Frage nach den Veränderungen des elastischen Gewebes des Uterus bei spontanen Rupturen desselben während Geburt und Gravidität.“ Diss. St. Petersburg. 1895.

[4]) Poroschin. „Zur Aetiologie der spontanen Uterus-Ruptur während Schwangerschaft und Geburt.“ Centralblatt für Gynäk. 1898. No. 7.

[5]) Woltke. „Histologische Untersuchung des elastischen Gewebes im Uterus und den Eierstöcken.“ Medicinskoje Obosrenye. 1900. Mai.

[6]) L. Pick. „Ueber das elastische Gewebe in der normalen und pathologisch veränderten Gebärmutter.“ Samml. klin. Vorträge No. 283. 1900.

Digitized by Google

hergestellt worden waren, kamen bei unserer Beschreibung nicht in Betracht, da sie schon ins Gebiet der Pathologie gehören.

Ausser den Uteri im graviden Zustande wurden auch einige Präparate solcher in nicht gravidem Zustande, von Individuen verschiedenen Alters, und mehrere in der Puerperalperiode befindliche untersucht.

Die Stücke, welche zur mikroskopischen Untersuchung dienen sollten, wurden allen Gegenden des Uterus, des parametralen Gewebes und der Ligamente entnommen, und die Schnitte in drei Richtungen: der sagittalen, horizontalen und frontalen, ausgeführt. Die meisten Präparate wurden uns zur Untersuchung in Formalin conservirt überlassen. Aus dem Formalin wurde eine Serie der Stücke in Alkohol von zunehmender Stärke übergeführt und dann auf gewöhnliche Weise in Celloidin eingebettet, eine andre, der ersten parallele Serie aus dem Formalin in die Flemming'sche Flüssigkeit gebracht und dann, nach der Entwässerung, behufs Herstellung sehr dünner Schnitte nach Dr. Stepanoff's[1]) Methode in Celloidin eingebettet.

Bei der Färbung der elastischen Fasern wandten wir die Weigert'sche[2]) Methode an. Indem wir verschiedene Combinationen bei der Anwendung dieses Verfahrens versuchten, hielten wir für unsere Objecte am besten, die zubereitete Weigert'sche Farblösung mit der dreifachen Menge Alkohol zu verdünnen und die Schnitte 24 Stunden lang in dieser verdünnten Lösung liegen zu lassen. Diese Combination lieferte die besten Resultate.

Als Kernfarbe bedienten wir uns des Alaun-Carmins und zum Färben collagenen Gewebes der Farblösung Ramon-y-Cajal's und dieser parallel van Gieson's Färbemethode.

Ehe wir über das elastische Gewebe in dem Uterus während der Gravidität reden, ist es nöthig, einige Worte über dasselbe in dem nicht graviden Uterus zu sagen, da die Untersuchungen

[1]) Stepanoff. „Eine neue Einbettungsmethode in Celloidin." Zeitschrift für wissenschaftliche Mikroskopie. Bd. XVII. Heft 2.

[2]) Weigert. „Ueber eine Methode zur Färbung elastischer Fasern." Centralbl. f. allg. Pathol. und path. Anotomie. 1898. No. 8—9.

Digitized by Google

früherer Autoren in dieser Hinsicht nicht, wie erwünscht, bis zu Ende geführt sind.

Bei der mikroskopischen Untersuchung der Präparate von nicht graviden normalen Uteri gewahrt man ein ziemlich buntes Bild, in welchem es schwer ist, sich zurechtzufinden: es bieten sich dem Auge Massen von Muskelbündeln, die sich in den verschiedenen Richtungen kreuzen, dar: dieselben sind dicht aneinander gedrängt, gleichsam aufgehäuft; dabei sind die Muskelbündel selbst häufig gebogen, so dass genaue Längsschnitte derselben sowie auch richtige Querschnitte selten anzutreffen sind. Aus demselben Grund sind auch ganze elastische Fasern eine Seltenheit, und man hat gewöhnlich eine Menge schräg abgeschnittener elastischer Fasern vor Augen.

Die Menge von Gefässen in dem Uterus ist eine erstaunliche: es scheint, als wären ihrer viel mehr da, als für ein so kleines Organ nöthig sei; an einigen Stellen sieht man 5—6 nebeneinander hinziehende Arterien.

Der allgemeine Eindruck, den man erhält, ist der, dass der nicht gravide Uterus, die Schleimhaut nicht einbegriffen, eine Ansammlung von Muskelbündeln und Gefässen darbietet, die mit einander innig verbunden sind und gleichsam einen festen Knäuel bilden, in welchem die einzelnen Theile durch Bindegewebe mit einander als Ganzes verbunden sind; mit andern Worten erscheint der Uterus in diesem Zustand als ein Vorrath von Gewebe, welcher nur während der Gravidität, wenn ein umfangreiches und mit sehr complicirten Functionen ausgestattetes Organ gebildet werden soll, zur Anwendung kommt.

Sobald Gravidität eintritt, beginnen die Muskelbündel auseinander zu rücken, sich zu strecken und regelmässiger anzuordnen. Es entsteht gleichsam eine natürliche Präparirung, welches das Studium des Baues des Uterus erleichtert.

Somit wird die Idee des Baues des nicht graviden Uterus, sowie die gegenseitige Beziehung der ihn bildenden Gewebe zu einander erst nach der Untersuchung einer Reihe von Präparaten dieses Organs in verschiedenen Perioden der Gravidität verständlich.

Das elastische Gewebe erscheint im Uterus, wie auch in anderen Organen, nicht als selbständiger Bestandtheil, sondern

Digitized by Google

nur als begleitendes Element des collagenen Gewebes. In den Präparaten des Uterus von kleinen Mädchen und auch von Nulliparen ist zwischen den Muskelbündeln collagenes Gewebe vorherrschend und die Beimengung von elastischem Gewebe nur eine ganz geringfügige, dagegen ist im Uterus von Frauen, die geboren haben, das elastische Gewebe in einer verhältnissmässig so grossen Menge vorhanden und stellenweise so stark entwickelt, dass es das collagene Gewebe der Menge nach zu überwiegen scheint.

In dem nicht graviden Uterus erscheint das elastische Gewebe in Gestalt von Fasern von verschiedener Länge und Dicke; die meisten derselben haben glatte Conturen und sind entweder spiralförmig oder wellenförmig gebogen; einige Fasern haben unebene Conturen und breiten sich so stark aus, dass sie eher Platten, als Fasern genannt zu werden verdienen.

Die Anordnung der elastischen Fasern im Uterus ist eine typische, und es wird dieser Typus durch den Charakter bestimmt, welchen die Verbreitung des Bindegewebes überhaupt in dem Organ besitzt.

Die Bindegewebsplatten umhüllen die Muskelbündel scheidenartig und senden in das Innere derselben als Fortsätze dünnere Plättchen, die zwischen mehreren, oft sogar zwischen einzelnen Muskelfasern Scheidewände bilden. Die in die collagenen Plättchen hineingewebten elastischen Fasern umflechten das Muskelbündel von aussen und dringen zusammen mit den Scheidewand-Plättchen in dasselbe ein, indem sie sich nicht selten zwischen einzelne Muskelfasern lagern. Bei alledem besitzen die Fasern des elastischen Gewebes, die Muskelfasern und die collagenen Fasern immer dieselbe Richtung, d. h. alle Bestandtheile des Bündels sind einander parallel angeordnet. Dieser Satz wird durch die ganze nachfolgende Reihe von Beobachtungen bestätigt, und wir werden zu demselben noch mehr als einmal zurückkehren.

Pick's Behauptung hinsichtlich der allgemeinen radialen Richtung der elastischen Fasern in dem Uterus und deren senkrechter Richtung zu derjenigen der Muskelfasern wird in unserer Arbeit auf jedem Schritte widerlegt, woraufhin auch Pick's theoretische Erklärung der Zweckmässigkeit einer

Digitized by Google

solchen Anordnung der elastischen Fasern in dem Uterus von selbst fällt.

Bei der Untersuchung der Verbreitung des elastischen Gewebes in der Uteruswand fanden wir uns genöthigt, eine Eintheilung der Muskelwand desselben in 4 Schichten anzuerkennen, wie es Stöhr[1]) und Nagel[2]) thun. Wie die Untersuchung zeigt, ist in allen Schichten, von der peritonaealen Decke an beginnend, elastisches Gewebe vorhanden.

In dem Gewebe des Peritonaeums befindet sich eine dünne elastische Schicht, die aus ziemlich grossen gebogenen elastischen Fasern besteht.

Quantitativ ist im Strat. vasculare am meisten elastisches Gewebe enthalten, da sich dasselbe im Adventitium der Gefässe in grösster Menge anhäuft. Die Muskelbündel, die sich in der Nähe der Gefässe befinden, sind reichlich mit elastischen Fasern umflochten, während dieselben Muskelbündel des Strat. vasculare, welche weiter ab von den Gefässen liegen, überhaupt ein schwächer entwickeltes Perimysium besitzen und von innen und aussen mit einer geringeren Menge vom elastischen Gewebe ausgestattet sind. Im Strat. supravasculare ist letzteres gleichmässig zwischen den Bündeln und innerhalb derselben vertheilt. Das Strat. submucosum enthält in geringster Quantität elastische Fasern; dieselben sind hier am dünnsten, doch sind sie auch hier in der ganzen Schicht, wie um die Gefässe herum, so auch zwischen den Muskelbündeln, bis zur Schleimhaut verbreitet. Nur in der Schleimhaut fehlt das elastische Gewebe, abgesehen von den Gefässwänden. Diese Beobachtungen widersprechen den Resultaten von Woltke's und Pick's Untersuchungen, auf Grund deren sie das Vorhandensein von elastischen Fasern im Strat. submucosum ableugneten. Der Widerspruch lässt sich dadurch erklären, dass genannte Autoren ihre Präparate zu kurze Zeit in der Weigert'schen Farblösung gelassen hatten, als dass sich die feinsten, schwer färbbaren elastischen Fäserchen hätten gut durchfärben können.

Hinsichtlich der Stellen, wo die Oberfläche des Uterus

[1]) Stöhr. Lehrbuch der Histologie.

[2]) Bardeleben. Handbuch der Anatomie des Menschen. — Nagel. „Die weiblichen Geschlechtsorgane". 1896. Jena.

Digitized by Google

nicht vom Peritonaeum bedeckt ist, sondern dem Parametrium entspricht, ist Folgendes zu bemerken: die Muskelbündel, welche von der compacten Schicht der Uteruswand abgegangen sind, und frei inmitten des Bindegewebes des Parametriums liegen, sind von allen Seiten sehr üppig von elastischem Gewebe in Gestalt von netzförmigen Scheiden umgeben; von letzteren gehen häufig elastische Fasern in das Innere der Bündel ab, um sich hier zwischen die einzelnen Muskelzellen zu lagern.

Die Wände der Cervix, sowohl dem Leichnam entnommener, als auch nach der Operation erhaltener, scheinen ungefähr die gleiche Dicke zu haben, wie diejenigen des Uterus selbst; bei genauer mikroskopischer Untersuchung (besonders in Bezug auf die elastischen Fasern) erweist es sich jedoch, dass die eigentliche Wand der Cervix weit dünner (nicht über $^1/_2$ cm dick) ist, während der übrige äussere Theil dessen, was im allgemeinen für die Cervixwand gehalten wird, zu dem paracervicalen Gewebe zu rechnen ist, in welchem grosse und kleine Gefässe, einzelne zerstreute Muskelbündel und ganze Complexe derselben liegen, wie man solches überhaupt oft im Parametrium beobachten kann. Bei dem Berühren der Schnittfläche der Cervix mit der Sonde kann ebenfalls die Ueberzeugung gewonnen werden, dass der innere Theil der Wand hart, der äussere — weich ist.

In der ganzen inneren Zone der Cervix, d. h. in der Wand selbst, fehlt es ganz an elastischem Gewebe, wenn man von den feinsten elastischen Fäserchen absieht, die in seltenen Fällen in der Nähe der Gefässe angetroffen werden. In dieser Hinsicht ist der Gegensatz zwischen dem Körper und der Cervix des Uterus ein auffallender. Selbstverständlich ist das Lumen der Gefässe von elastischem Gewebe umgeben, doch ist die Adventitia an elastischen Fasern arm, und letztere erstrecken sich, von der Adventitia abgehend, nicht auf das nächstliegende Gewebe, wie es in dem Uteruskörper der Fall ist. An den Muskelbündeln (und den Gefässen), die sich nicht mehr in der compacten Schicht, sondern inmitten des Gewebes befinden, wird die Menge des elastischen Gewebes auf einmal sehr bedeutend: elastische Fasern umflechten die Muskelbündel von allen Seiten, wie wir es soeben hinsichtlich derjenigen des Parametriums beschrieben haben.

Digitized by Google

In der Portio vaginalis bildet das elastische Gewebe eine dünne Schicht unter dem mehrschichtigen Epithel, wie es von Dührssen beschrieben ist. In Bezug auf das zweite tiefgelegene elastische Netzwerk in der Portio vaginalis scheinen individuelle Schwankungen obzuwalten.

Das Ligamentum rotundum ist sowohl an der Peripherie, als auch im Innern, zwischen den Muskelbündeln, mit elastischen Fasern viel stärker, als der Uterus selbst versehen.

Im ersten und zweiten Monate der Gravidität beobachtet man sehr starke Wucherung des Perimysiums, wobei auch das collagene und elastische Gewebe üppig wuchern. Aus einem ziemlich compacten, wie sich das collagene Gewebe in dem nicht graviden Uterus darstellt, verwandelt es sich in ein lockeres Gewebe, dessen Fasern auseinander rücken und grossmaschige Netzwerke bilden, in welchen sich sehr viele grosse runde Bindegewebszellen befinden. In Folge der Wucherung genannter Gewebe werden die Muskelbündel auseinander geschoben, wobei auch die Muskel-Elemente im Innern der Bündel auseinander rücken. Da die bindgewebigen Scheidewände in den Muskelbündeln des nicht graviden Uterus dermaassen angeordnet sind, dass sie Anfangs zwischen mehreren Muskelfasern, z. B. zwischen 2, 3, 5 liegen, und erst die dünnsten derselben dann zwischen die einzelnen Fasern dringen, so schieben diese Scheidewände bei der Wucherung 2, 3, 5 Fasern zugleich auseinander; auf diese Weise werden innerhalb der Bündel gleichsam neue secundäre Bündel gebildet, welche Bündelchen genannt werden können. Inmitten grosser, mit Bindegewebe ausgefüllter Zwischenräume zwischen den jetzt weit auseinander liegenden Muskelbündeln treten die dunkeln Anhäufungen des wuchernden elastischen Gewebes scharf zu Tage (Taf. VI Fig. 1 und 2).

In Bezug auf das elastische Gewebe in dem erwähnten Stadium der Gravidität ist vor allem die Thatsache charakteristisch, dass hier viele Fasern stark verändert erscheinen: die Conturen derselben sind unregelmässig, da sie in ihrem Verlaufe sich mehrere Male zu ungleichen Knoten verdicken. Sie nehmen die Weigert'sche Farbe ungleichmässig auf, indem sie an einigen Stellen zu stark, beinahe schwarz gefärbt erscheinen,

Digitized by Google

in anderen viel schwächer. Die charakteristischste Erscheinung ist jedoch das Vorhandensein einer grossen Menge äusserst feiner Körnchen von elastischer Substanz, die zu studiren es nur mittelst Oel-Immersion (Apochromat Zeiss 2,0 Comp. Ocul. 6) möglich ist. Die elastischen Fasern stellen sich in den allermeisten Fällen als eine verworrene Strähne dar.

Es kommt nicht selten vor, dass diese die Strähne bildenden Fasern mit einer grossen Menge von Körnchen untermischt sind; in diesen Fällen erblickt man bei mittlerer Vergrösserung nur grosse Klumpen von elastischem Gewebe, deren Bestandtheile nur in sehr dünnen Schnitten bei Oel-Immersion wahrgenommen werden können. Die zwischen den Muskelbündeln befindlichen Strähnen sind diesen entlang ausgestreckt. An solchen Stellen, wo elastisches Gewebe in grosser Menge vorhanden ist und der Längsschnitt eines Muskelbündels vom Anfang desselben bis zum Ende geht oder nur das Ende durchschneidet, sieht man, wie die Strähnen des elastischen Gewebes die Enden der Bündel umhüllen; von diesen Strähnen ziehen Fortsätze in Gestalt von Fasern oder secundären Strähnen längs der Muskelbündel hin (Taf. VI, Fig. 3). Innerhalb der Bündel und Bündelchen lassen sich zwischen den Muskelfasern auch sehr schmale Strähnchen feinster elastischer Fäserchen wahrnehmen; auch diese Strähnchen besitzen eine längliche Form, da sie sich längs der Muskelbündel erstrecken. Neben diesen Strähnen begegnet man auch einzelnen elastischen Fasern und einzelnen Anhäufungen von Körnchen. Oft kann man wahrnehmen, dass diese äusserst feinen Körnchen sich im Inneren von Stücken einer gewissen formlosen Substanz, augenscheinlich in den protoplasmatischen Fortsätzen von Zellen, befinden. Stellenweise kann man sehr deutlich sehen, wie sehr feine, stark tingirte Körnchen von elastischer Substanz sich in gerader Linie perlenschnurartig aneinander reihen und, zusammenfliessend, elastische Fäserchen bilden. Es ist uns gelungen, eine solche Stelle photographisch aufzunehmen (Taf VI, Fig. 4 K).

Die angeführten Beobachtungen beweisen, dass bei der Proliferation des elastischen Gewebes zuerst Körnchen entstehen und erst aus diesen sich die Fäserchen bilden. Eine ähn-

Digitized by Google

liche Bildung elastischer Fasern aus Körnchen wurde von folgenden Autoren beobachtet: Pansini[1]), Deutschmann[2]), Spuler[3]), Loisel[4]) und Gardner[5]).

Eine gelungene Auswahl für das Studium der Histogenese des elastischen Gewebes bequemer Objecte hat es letztgenanntem Autor ermöglicht, einen wohlbegründeten und unzweifelhaften Beweis zu liefern, dass die elastischen Fasern aus dem Protoplasma der Zellen durch vorläufige Bildung von Körnchen aus demselben entstehen. Unsere eigenen Präparate haben uns nicht Gelegenheit gegeben, die Vereinigung mit Körnchen von elastischer Substanz angefüllter protoplasmatischer Fortsätze mit ihren Zellen wahrzunehmen, da man bei der Betrachtung sehr feiner Schnitte diese Fortsätze bald in andere Ebenen übergehen sieht.

Doch haben auch wir den Eindruck erhalten, dass die Körnchen der elastischen Substanz sich aus dem Protoplasma bilden.

Die Muskelfasern in den Bündeln und Bündelchen der Präparate, die wir beschreiben, sind lang, schmal, die Kerne derselben ebenfalls schmal, der Länge nach gestreckt und ohne jegliches Anzeichen von Theilung. Es ist zu bemerken, dass die Muskelbündel vorläufig bloss mechanischer Dehnung unterworfen sind; von Proliferation der Muskel-Elemente kann im Laufe des ersten und zweiten Monats der Gravidität noch nicht die Rede sein.

Das zur Cervix gehörige elastische Gewebe nimmt an den

[1]) Pansini, S. „Sulla genesi delle fibre elastiche." Progresso med. Napoli 1887. (Nach Gardner's Diss.).

[2]) Deutschmann. „Ueber die Entwicklung der elastischen Fasern im Netzknorpel." Arch. f. Anat., Phys. u. wiss. Med. 1873. (Nach Gardner's Diss.).

[3]) Spuler. „Beiträge zur Histologie und Histogenese der Binde- und Stützsubstanz." Anat. Hefte. Heft XXI. 1896. (Nach Gardner's Diss.).

[4]) Loisel. „Développement des fibres élastiques dans le ligament cervical du cheval". Comptes rendus hebdomadaires des Séances d. l. Soc. de Biol. Série X T. I. No. 22.

[5]) Gardner. „Zur Frage über die Histogenese und den Bau des elastischen Gewebes. Moskau 1898. Dissert.

Digitized by Google

Veränderungen, welche dasjenige des Uteruskörpers erfährt, keinen Antheil.

Im dritten Monate der Gravidität beobachtet man Verminderung der körnigen Anhäufungen elastischer Substanz; Strähnen verworrener elastischer Fasern nehmen Ueberhand. Die Maschen der Strähnen sind oft so gross, dass man letztere eher Netze nennen könnte (Taf. VI Fig. 5). In Längsschnitten von Muskelbündeln sieht man, dass diese Strähnen und Netzwerke zwischen den Bündeln von Muskelfasern diesen entlang liegen; gleicherweise gestreckte, doch sehr zarte Netzwerke werden auch im Innern der Bündel angetroffen. Diese Netzwerke füllen die Zwischenräume zwischen den Bündeln besser aus, als man an Präparaten, die den zwei ersten Graviditäts-Monaten entsprechen, wahrnimmt. Dort, wo in das Gesichtsfeld die Oberfläche (nicht der Längsschnitt) eines Bündels tritt, kann man sehen, wie ein Netzwerk elastischer Fasern diesen umspinnt. Solche Bilder bieten sich an der Schnittfläche dar, auf Grund derselben kann man sich die Beziehung der elastischen Netzwerke zu den Muskelbündeln im Allgemeinen folgendermaassen vorstellen: die elastischen Netze umgeben das Muskelbündel von allen Seiten, wobei sie nicht selten, zugleich mit den in dasselbe dringenden collagenen Scheidewänden, ins Innere des Muskelbündels ziehen.

Man erhält auf diese Art das ideale Bild einer Umflechtung der Muskelbündel mit elastischen Fasern.

Je mehr man sich der Schleimhaut nähert, desto häufiger begegnet man einem gekörnten Bau des elastischen Gewebes und desto seltener Strähnen und Netzwerken.

Am meisten ist elastisches Gewebe im Str. supravasculare und vasc. enthalten; im Str. subseros. ist dessen Menge nicht immer bedeutend; das Str. submuc. enthält am wenigsten davon, doch wird es auch hier, wie in der Nähe der Gefässe, so auch zwischen den Muskelbündeln angetroffen.

Im Allgemeinen bemerkt man in diesem Stadium der Gravidität, wie auch in den vorhergehenden, starke Wucherung des Perimysiums, sowohl des collagenen Theils desselben, als auch des elastischen. In Folge einer solchen Wucherung des Perimysiums sind auch hier die Elemente der Bündel auseinander gerückt und haben aus 2—3 oder 5 Fasern bestehende

Digitized by Google

Gruppen gebildet. Proliferation und Wucherung des Muskelgewebes wird auch in diesem Stadium der Gravidität nicht beobachtet.

Um die Muskelbündel herum, die sich nicht in der Uteruswand, sondern daneben, in dem parametralen Gewebe befinden, bemerkt man besonders starke Entwicklung des elastischen Gewebes; dichte Flechtwerke sehr dicker elastischer Fasern umhüllen diese Muskelbündel in Gestalt von dickwandigen Scheiden (Taf. VI Fig. 6).

Im vierten Monate der Gravidität nimmt eine starke Wucherung des Muskelgewebes die Aufmerksamkeit in Anspruch. Die Muskelfasern sind sehr vergrössert, gleichsam angeschwollen; das Protoplasma derselben färbt sich heller. In Folge starker Vergrösserung der Muskelzellen erscheinen die Muskelbündel und -bündelchen im Vergleich zu denjenigen der Präparate, die sich auf den zweiten und dritten Monat der Gravidität beziehen, colossal. Die Kerne der Muskelfasern sind aus dem Ruhezustande gekommen, alle haben die Stäbchenform verloren und die ovale Form angenommen. Die meisten befinden sich in verschiedenen Stadien der directen Theilung, indem die biscuitartigen Figuren zwei Kerne in einer Faser vorstellen; zuweilen kann über der Theilungsstelle des Kerns eine Furche an der Muskelfaser selbst beobachtet werden.

Die von uns constatirte directe Theilung der Muskelfasern in dem graviden Uterus bestätigt noch einmal das in der Biologie beobachtete Princip, welches nach Friedrich Reinke[1]) darin besteht, dass die directe Theilung niemals zur Bildung eines typischen lebensfähigen Gewebes, sondern nur zu Zellengebilden zu führen scheint, welche nach einiger Zeit untergehen.

In unserem Falle haben die neugebildeten Muskelfasern nur eine zeitweilige Bedeutung. Nach Beendigung der Gravidität verschwinden sie.

Wir hatten Gelegenheit, zwei Präparate von Uteri im 4ten Monate der Gravidität zu untersuchen; beide waren nach

[1]) Friedrich Reinke. „Grundzüge der allgemeinen Anatomie." Wiesbaden. 1901.

Digitized by Google

der Operation (Exstirpatio uteri) erhalten worden. Die Uteruswand wurde unmittelbar nach der Operation aufgeschnitten und dessen Inhalt herausgenommen, wonach der Uterus sich zusammenzog (derselbe wurde kleiner und seine Wände dicker). Die Contraction fand natürlich nicht in Folge physiologischer Ursachen, sondern passiv, in Folge der Elasticität der Uteruswand statt.

In diesen zwei Uteri sowohl als auch in allen andern, die sich nicht auf Grund physiologischer Muskel-Contraction, sondern nur in Folge der Elasticität der Wände zusammenzogen (wie z. B. in dem Uterus, welcher nach dem an einer Toten ausgeführten Kaiserschnitt erhalten wurde, als derselbe von seinem Inhalt nach dem Tode der Frau befreit, sich passiv zusammenzog, sowie in dem von einer während der Geburt gestorbenen Frau herrührenden Uterus), haben die Muskelfasern eine eigenthümliche, sehr unregelmässige Form. Die Kanten der vergrösserten Muskelfasern (die Mitte derselben hat ja eine prismatische Form) weisen Scharten auf, wobei die Zacken derselben sich verlängernd und Ausläufer aus Muskel-Protoplasma bildend, quer über die zwischen den Muskelfasern befindlichen Zwischenräume ziehen. An Präparaten von Uteri, die sich physiologisch nach der Geburt zusammengezogen haben, ist keine Spur solcher Erscheinungen zu sehen.

Die von uns beobachteten Zacken besitzen keine Aehnlichkeit mit den Brücken zwischen den Muskelfasern, welche in Stöhr's Lehrbuch abgebildet sind. Die beschriebenen Bilder auf unseren Präparaten sind ganz identisch mit demjenigen, welches in Taf. XV, Fig. 22 von Joseph Schaffer's Arbeit: „Zur Kenntniss der glatten Muskelzellen, insbesondere ihrer Verbindung". — Zeitschr. f. wissensch. Zoologie Bd. 66 S. 214 abgebildet ist. Die Bildung von Zacken und Brücken muss, Schaffer's Ansicht nach, ganz auf Rechnung einer besonderen Hülle der Muskelfaser gesetzt werden. — Wir wollen uns nicht in eine Polemik über die noch sehr bestrittene Frage in Bezug auf diese Hülle und das Vorhandensein von Brücken zwischen den Muskelfasern einlassen. Wir halten es nicht für überflüssig, die Aufmerksamkeit unserer Leser auf die Ansicht einiger Autoren zu lenken, welche das Vorkommen von Brücken und

Digitized by Google

Zacken für eine Folge der Contraction der musculären Organe halten. So beobachtete Klecki[1]) in der ausgedehnten Speiseröhre und der ausgedehnten Harnblase keine Brücken, während Werner[1]) in denselben Organen, aber im zusammengezogenen Zustande, deutlich ausgedrückte Brücken fand.

Wenn wir mit diesen Resultaten die von uns beobachtete Thatsache vergleichen, dass die Zacken und Brücken sich nur in Präparaten von Uteri bilden, die sich nicht physiologisch, sondern nur in Folge der Elasticität der Wände zusammengezogen haben, so erhalten wir Resultate, aus denen sich etwa folgender Schluss ziehen liesse: Die Zacken und Brücken sind eine Formveränderung der Muskelzellen, welche bei der passiven Zusammenziehung der Muskeln stattfindet.

Das elastische Gewebe erscheint im vierten Graviditäts-Monate in Gestalt von dünnen elastischen Fasern mit regelmässigen Conturen. Es sind zwar auch unentwickelte Fasern vorhanden, doch nur in unbedeutender Menge und näher zur Schleimhaut hin. Besondere Anhäufungen von elastischem Gewebe werden weder an den Gefässen, noch in dem Str. supravasculare angetroffen. Netze und Strähnen sind schon in geringer Anzahl vorhanden. Im Allgemeinen nehmen die inmitten der dicken bindegewebigen Zwischenwände zwischen den grossen Muskelbündeln befindlichen dünnen elastischen Fasern eine weit bescheidenere Stellung ein, als in den vorhergehenden Stadien der Gravidität. Da dieselden in dem lockeren Bindegewebe liegen, so besitzen sie die Möglichkeit, sich nach Belieben zu lagern, so dass sie oft nicht nur in schiefer Richtung, sondern auch senkrecht zu den Muskelfasern zu liegen kommen.

Doch widerspricht diese Thatsache nicht dem von uns aufgestellten Satze, dass die elastischen Fasern stets längs der Muskelfasern sich lagern, da in diesem Stadium das elastische Gewebe sich in einem Uebergangszustande befindet: die oben beschriebenen Netze und Strähnen der neugebildeten elastischen Fasern entwirren sich, um eine regelmässige, den Muskelfasern parallele Lage anzunehmen.

Vom fünften Monate der Gravidität an beginnen die Uteruswände dünner zu werden, die Entfernungen zwischen den

[1]) Nach der erwähnten Schrift Schaffer's.

Digitized by Google

Muskelbündeln werden immer kleiner, und die elastischen Fasern zeichnen sich durch ihre regelmässige, den Muskelfasern parallele Lage aus. Die letzteren strecken sich und werden dünner. Es ist überhaupt nicht zweifelhaft, dass in diesem Stadium der Gravidität mechanische Ausdehnung des Uterus Seitens des wachsenden Eies in viel höherem Grade stattfindet, als es in den früheren Perioden der Fall ist (im Laufe der ersten vier Monate wird eine so starke Wucherung der die Uteruswände bildenden Gewebe beobachtet, dass das Wachsthum des Eies mit der Vergrösserung der Wände gleichen Schritt zu halten scheint; von dem fünften Monat, oder, besser gesagt, von der zweiten Hälfte der Gravidität an, fängt das Wachsthum der Wände an, hinter demjenigen des Eies zurückzubleiben. In Folge der Ausdehnung der Uteruswand sind in den mikroskopischen Schnitten nicht mehr solche weit auseinander geschobene Bündel und Bündelchen, wie in früheren Stadien zu sehen, da sowohl die grösseren, als auch die kleineren Bündel zusammen gerückt sind. Bei dieser Streckung und diesem Zusammenrücken der Elemente haben sich die elastischen Fasern offenbar gerade gebogen und die regelmässige Lage, die wir soeben erwähnten, angenommen.

Im Laufe der zweiten Hälfte der Gravidität kann überhaupt bemerkt werden, dass das Dünnerwerden und die Dehnung der Uteruswand von der Streckung aller dieselbe bildenden Theile begleitet ist: gestreckt sind die Muskelfasern und die zwischen ihnen befindlichen bindegewebigen Scheidewände; die Muskelbündel und Gefässe sind abgeplattet, so dass deren Querschnitte sehr langgestreckte Ovale darstellen. In der Anordnung der Muskelbündel herrscht nicht mehr die Verworrenheit, welche in dem nicht graviden Uterus oder in der ersten Hälfte der Gravidität beobachtet wird; die Bündel nehmen eine geordnete Lage an, wobei die meisten derselben der Längsaxe des Uterus parallel gehen. Es sind namentlich die Muskelbündel des Stratum vasculare und des inneren Theiles des Stratum supravasculare, welche eine Lagenveränderung erfahren, während die Längsschicht des Stratum subserosum und die circulären Bündel des Stratum supravasculare ihre Lage nicht verändern.

Das Perimysium ist in der zweiten Hälfte der Gravidität

Digitized by Google

stark entwickelt. Wie an Längs-, so auch besonders an Querschnitten von Bündeln kann man wahrnehmen, dass eine jede Muskelfaser von collagenem Gewebe umgeben ist. Die Einzelheiten des Baues des collagenen Theiles der Perimysiums einzelner Muskelzellen haben wir nicht näher studirt, da ein solches Studium eine Reihe besonders angeordneter Untersuchungen benöthigt hätte. Was den elastischen Theil des Perimysiums anbelangt, so enthält er gewöhnlich eine Beimengung elastischer Fasern, welche sehr dünn, lang und gradlinig sind und zwischen den Muskelbündeln sowohl, als auch zwischen den einzelnen Muskelfasern den letztern streng parallel liegen (Taf. VI Fig. 7 und 8). Im Strat. supravasculare sind elastische Fasern in grosser Menge vorhanden und begleiten ziemlich beständig fast jede Muskelfaser. Im Strat. vasculare sind dieselben nicht so regelmässig vertheilt: an einigen Stellen (in der Nähe der Gefässe) sind ihrer sehr viele vorhanden, an andern fehlen sie fast ganz. Am wenigsten werden sie im Str. submucosum angetroffen. Im unteren Uterus-Segment werden im Vergleich zu dem oberen Theil des Uterus keine besonderen Veränderungen im elastischen Gewebe wahrgenommen. Von einer solchen Menge elastischen Gewebes in dem unteren Segment am Ende der Gravidität, wie sie Acconci und Dittel beschreiben, kann keine Rede sein.

Was den Gehalt an elastischem Gewebe in der Cervix in der zweiten Hälfte der Gravidität anbetrifft, so beobachtet man hier dasselbe, wie in dem nicht graviden Uterus an der Stelle, wo das untere Segment desselben in die Cervix übergeht; man bemerkt in dieser Hinsicht einen scharfen Gegensatz: inmitten des Gewebes der eigentlichen Cervix verschwindet das elastische Gewebe fast ganz, und nur dort, wo schon das paracervicale Gewebe beginnt, welches eine grosse Anzahl Gefässe und zerstreut liegender Muskelbündel enthält, sieht man mit einem Mal eine grosse Menge elastischer Fasern auftreten.

An den Stellen, wo die Cervix vom Peritonaeum bedeckt ist (gegen den hinteren Douglas'schen Raum hin), ist eine mässige Anzahl elastischer Fasern unterhalb des Peritonaeums und in der an demselben befindlichen Muskelschicht vorhanden. Folglich gehen die Resultate unserer Untersuchungen auch hin-

Digitized by Google

sichtlich der Cervix mit der Ansicht von Acconci, Dittel und Davidoff, welche behaupten, dass die Cervix die grösste Menge elastischer Fasern enthält, auseinander.

Am Ende der Gravidität und während der Geburt erfährt das elastische Gewebe wesentliche Veränderungen. Schon bei der anfänglichen Betrachtung hierher gehöriger, mit der Weigert'schen Farbe tingirter Präparate bei mittlerer Vergrösserung fällt die Abwesenheit der elastischen Conturen der Bündel auf, die man gewöhnlich in den Querschnitten der Muskelbündel des Str. supravasculare wahrnimmt. Zwischen den Bündeln in dem Gewebe, wo das Auge gewöhnt ist, elastischen Fasern zu begegnen, sieht man diese Fasern gleichsam schmelzen, und gewahrt meist nur deren Schatten. Bei genauerer Betrachtung mit Oel-Immersion kann man unterscheiden: 1. elastische Fasern, die mit der Weigert'schen Farbe schwach tingirt sind; 2. gar nicht gefärbte Fasern; 3. mit der Weigert'schen Farbe gut durchgefärbte Fasern. Diese letzteren sind kurz und machen den Eindruck, als wären sie gestreckt gewesen, dann gerissen, kürzer dabei geworden und hätten sich dann gedreht (Taf. VI Fig. 9). Die schwach gefärbten Fasern haben in den meisten Fällen unregelmässige Conturen mit gleichsam zernagten Rändern; die Fasern sind oft ungleichmässig gefärbt. Häufig sind die Fasern in Fibrillen zerfallen, welche an verschiedenen Stellen gerissen sind, und die abgerissenen Stückchen derselben sind zusammengeschrumpft. Diese Veränderungen verbreiten sich auch auf das elastische Gewebe der Gefässwände.

Kurz gesagt, wir sehen hier ein Bild der Zerstörung des elastischen Gewebes. Dies ist leicht zu begreifen, da ja ein Theil der elastischen Fasern nach der Geburt zu verschwinden hat, wie es auch bei den Muskel- und Bindegewebs-Elementen der Fall ist.

Die beschriebenen Veränderungen der elastischen Fasern erinnern an die ihrer Zerstörung vorausgehenden Veränderungen, welche Pokrowski[1]) bei Lungengangrän beschreibt.

[1]) Pokrowski. „Das elastische Gewebe und seine Veränderungen bei verschiedenen Erkrankungen der Lungen. Dissertation. Moskau. 1897.

Digitized by Google

In Präparaten, welche nach der Einwirkung der Flemming'schen Lösung erhalten werden, nehmen die elastischen Fasern die Weigert'sche Farbe noch schwerer auf.

In dem unteren Theile des Uteruskörpers sind die Veränderungen in dem elastischen Gewebe analog denjenigen, die in der oberen Region statthaben. In der inneren Zone der Cervix nimmt das elastische Gewebe, welches nur in den Gefässwänden vorhanden ist, nur eine blasse und trübe Färbung an. In der äussern Zone dagegen sind die elastischen Fasern dünn, lang, schön gefärbt und überhaupt von keinen Veränderungen betroffen.

In den Uteri, in welchen die Zusammenziehung nach der Geburt stattgefunden hat, stellt die Vertheilung des elastischen Gewebes denselben Typus dar: die Fasern sind dem collagenen Gewebe beigemengt, wobei sie sich den Muskelfasern parallel ordnen.

An den Enden der Muskelbündel sammeln sich die elastischen Fasern in etwas grösserer Menge an, so dass sie an die kappenartigen elastischen Netze an dem vorderen Ende der Bündel erinnern, welche in der ersten Hälfte der Gravidität so deutlich hervortreten (Taf. VI Fig. 10).

Die Beziehung des elastischen Gewebes zu dem Muskelgewebe lässt sich am besten an den Stellen studiren, wo die Bündel nicht, wie in der Uteruswand, compact, sondern einzeln liegen, wie im Parametrium oder im Ligamentum rotundum. In dem zu einem Uterus in der zweiten Hälfte der Gravidität gehörigen Ligamentum rotundum wird Streckung und Gradebiegung der Elemente wahrgenommen, da dasselbe von dem sich vergrösserenden Uterus gestreckt wird. Bei der mikroskopischen Untersuchung eines solchen Bandes an Stellen, wo der Schnitt längs eines ganzen Bündels geht und das ganze System der zu diesem Bündel gehörigen elastischen Fasern in sich schliesst, wird folgendes Bild erhalten (Taf. VI Fig. 11): von 1—2 dicken oder einem ganzen Flechtwerke grober elastischer Fasern gehen einige Fasern in der Richtung des vordern Endes des Muskelbündels ab; hier verzweigen sich dieselben zu feineren Fäserchen, welche das Muskelbündel von aussen umgeben, in

Digitized by Google

dasselbe dringen, um sich längs dessen Fasern zu ordnen, indem sie die ganze Zeit über den Muskelfasern parallel bleiben. Dabei sind die elastischen Fasern meist geradlinig.

Nach der Geburt, d. h. nachdem sich die Muskeln zusammengezogen haben, bleibt das Verhältniss des elastischen Gewebes zu dem Muskelgewebe in dem Ligamentum rotundum ganz unverändert (Taf. VI Fig. 12). Die Muskelbündel erscheinen hier verkürzt, die Muskelfasern weniger gestreckt, als während der Gravidität, sogar ein wenig gebogen, auch die elastischen Fasern sind gebogen und zwar in einem viel höhern Grade.

Das soeben beschriebene Verhältniss des elastischen Gewebes zu den Muskelbündeln entspricht vollkommen dem, was Smirnoff[1]) unter dem Namen „elastische Sehnen" beschrieben hat.

Eine ganz analoge Beziehung zwischen dem elastischen und dem Muskelgewebe beobachtet man auch in der Wand des Uterus, des graviden sowohl, als des nicht graviden, doch ist dieselbe in der compacten Muskelschicht dieses Organs häufig nicht deutlich ausgedrückt; besonders unklar sind diese Beziehungen in dem nicht graviden Uterus, wo zwischen den Muskelbündeln nur ganz enge Zwischenräume vorhanden sind.

In dem Ligamentum rotundum trifft man nicht selten auch quergestreifte Muskeln an, wodurch die Möglichkeit gegeben ist, die Beziehung des elastischen Gewebes zu den platten und quergestreiften Muskeln in einem und demselben Organ zu studiren. Es erweist sich, dass die Beziehung eine analoge ist, d. h., dass die elastischen Fasern, sich dem vorderen Ende des Bündels nähernd, dasselbe von aussen umgeben, sich verzweigen und in das Innere des Bündels dringen, um sich zwischen den einzelnen Muskelfasern, denselben parallel zu lagern (Taf. VI Fig. 13).

Worin besteht also die Rolle des elastischen Gewebes in dem Uterus und welche Bedeutung haben die Veränderungen, denen dieses Gewebe während der Gravidität in dem Uterus unterworfen ist?

[1]) Smirnoff. „Ueber die Beziehungen zwischen dem Muskel- und elastischen Gewebe bei den Wirbelthieren". Anatom. Anz. Bd. 15 S. 484.

Digitized by Google

In dem von uns untersuchten Uterus eines 14jährigen Mädchens, welches zum ersten Male menstruirt hatte, konnten nur kaum merkliche Spuren von elastischem Gewebe in Gestalt sehr feiner Fäserchen, die nur hier und da angetroffen wurden, bemerkt werden. Dieser Uterus hatte schon eine gewisse Reife erreicht, worauf dessen Form (die gewöhnliche Form eines normal entwickelten Uterus), Volumen, Länge und Eintreten des Menses hinweisen. Wenn wir uns jetzt vergegenwärtigen, dass der gravid gewesene Uterus eine verhältnissmässig sehr grosse Menge elastischen Gewebes enthält, so bietet sich uns eine Reihe von Sätzen dar, aus denen folgende Schlüsse gezogen werden können:

1. Zum Bau des Uterus an sich selbst bedarf es einer minimalen Menge von elastischem Gewebe, man dürfte sagen gar keines.

2. Die bedeutende Menge von elastischem Gewebe in einem gravid gewesenen Uterus stellt einen Ueberrest der Wucherung desselben während der Gravidität vor.

3. Das elastische Gewebe ist in dem Uterus nur dazu da, um seine Bestimmung während der Gravidität zu erfüllen.

In den ersten Monaten der Gravidität erfährt, wie auf Grund klinischer Beobachtungen bekannt ist, die Consistenz des Uterus eine grosse Veränderung, indem dieselbe aus einer festen dichten, wie er sie im nicht gravidem Zustande besitzt, zu einer weichen während der Gravidität, wird. Wie aus unseren Untersuchungen folgt, bekommt der Uterus diese weiche Consistenz dadurch, dass während der ersten drei Monate das Muskelgewebe (von welchem die Consistenz des Uterus ja abhängt) nicht proliferirt und die Vergrösserung dieses Organs auf Kosten der Wucherung des Bindegewebes statt hat; bei der mikroskopischen Untersuchung erweist sich letzteres äusserst locker, so dass zur Aufrechterhaltung der Form des Uterus, sowie der nöthigen Festigkeit der Uteruswände das Hinzukommen eines festeren Materials von Nöthen ist, als welches das wuchernde elastische Gewebe angesehen werden kann.

In den letzten Monaten der Gravidität wird die Uteruswand auffallend dünn; dabei hat der Uterus einen so umfangreichen und schweren Körper, wie das Ei sammt der Frucht ist, auszutragen und muss deshalb dessen Wand grosse Haltbarkeit be-

Digitized by Google

sitzen. Dass solches der Fall ist, beweisen die Fälle von Hydramnion, in denen die Uteruswand einen sehr starken inneren Druck auszuhalten hat, wobei dieselbe gewöhnlich unversehrt bleibt. Diese Haltbarkeit erlangt die Uteruswand dadurch, dass in das die Muskel-Elemente verbindende Bindegewebe eine grosse Menge feiner elastischer Fasern hineingeflochten ist.

Dass das elastische Gewebe für die Haltbarkeit gewisser Theile des weiblichen Geschlechts-Apparats von grosser Bedeutung ist, beweist auch noch die Gegenwart einer kolossalen Menge von elastischen Fasern in den Ligamenta rotunda, die während der Gravidität sowohl, als während der Geburt eine äusserst starke Streckung auszuhalten haben, wie auf Grund klinischer Beobachtungen allgemein bekannt ist.

Den Muskelbündeln, die nicht compact, sondern zerstreut liegen, wie es in den Ligamenta lata und rotunda der Fall ist, dient das jedes einzelne Bündel umgebende und umflechtende elastische Gewebe unzweifelhaft als Stütze, welche demselben eine gewisse Lage anweist und ausserdem sich zusammenziehenden Muskelbündeln als Stelle der Uebertragung seiner Kraft dient.

Ein Vergleich von elastischen Fasern, die einerseits einem ausgestreckten, nicht zusammengezogenen Muskelbündel, andererseits einem zusammengezogenen gehören, lässt uns den Schluss ziehen, dass die elastischen Fasern nur ein sehr geringes Dehnungsvermögen besitzen, und dass jedenfalls die Elasticität derselben eine weit geringere ist, als die absolute Elasticität der Muskelfasern (d. h. die Muskel-Elemente besitzen die Eigenschaft, sich unter der Einwirkung sowohl physiologischer, als physikalischer Kräfte bedeutend mehr, als die elastischen Fasern zu verkürzen); das ist daraus ersichtlich, dass in den letzten Monaten der Gravidität die elastischen Fasern in dem Uterus geradlinig sind; nach der Geburt, also nachdem sich dessen Muskelfasern zusammengezogen haben, sind die elastischen stark gebogen, während die Muskelfasern es verhältnissmässig nur in geringem Grade sind. Folglich findet bei der Contraction derselben keine proportionelle Verkürzung der elastischen Fasern (die ja den Muskelfasern parallel sind) statt, so dass sich die elastischen Fasern biegen müssen.

Es ist sehr wahrscheinlich, dass die zur Zerstörung führenden

Digitized by Google

Veränderungen der elastischen Fasern in der Uteruswand während der Geburt, auf welche wir hingewiesen haben, dieselben zur Anpassung an die neuen Verhältnisse vorbereiten, d. h. dieselben werden weicher und biegsamer, sodass sie den Contractionen der Muskeln kein Hinderniss entgegensetzen können.

Somit gelangen wir hinsichtlich der Bedeutung des elastischen Gewebes für den Organismus im Allgemeinen und für den Uterus im Besonderen auf Grund unserer Beobachtungen zu demselben Schlusse, wie unsere Vorgänger Brunn[1]), Pokrowski und Melnikoff[2]), d. h. dass als hauptsächlichste physikalische Eigenschaft, seine Festigkeit anzusehen ist.

Jetzt wirft sich uns die Frage auf; welche Rolle das elastische Gewebe während der Erweiterung der Cervix spielt?

Wenn wir uns vergegenwärtigen, dass in der äusseren Zone der Cervix das elastische Gewebe während der Gravidität unverändert bleibt, dass in der äusseren Zone derselben elastisches Gewebe in Menge vorhanden ist und dass es die Muskelbündel, welche hier nicht eng aneinander liegen, umgiebt, so wird es uns klar, dass in der Cervix nur diese Muskelbündel auseinander rücken, wobei die Systeme der elastischen Fasern eines jeden Bündels, mit einander anastomosirend, die Bündel aneinander heften und auf diese Weise die Integrität der Cervix bewahren. Wenn ein solches Auseinanderrücken der Bündel nicht stattfände und die Entfaltung der Cervix auf Rechnung der Ausdehnung der Elemente vor sich ginge, so würden die elastischen Fasern der Cervix reissen, was in Wirklichkeit nicht der Fall ist.

Die Rolle der elastischen Schicht, welche in Gestalt eines Netzwerkes unter dem vielschichtigen Epithel der Portio vaginalis sowohl, als auch der Vagina selbst liegt, besteht sichtlich darin, dass das elastische Netz als der haltbarste Theil des Gewebes bei der Erweiterung der Cervix während der Geburt deren Peripherie vor Ruptur bewahrt, ähnlich, wie das seidene Netz eines Richardson'schen Gummiballes denselben vor dem Zerreissen schützt.

[1]) Brunn: „Beiträge zur Ossifications-Lehre." Archiv f. Anat. u. Phys. 1874 (nach Pokrowski's Dissertation).

[2]) Melnikoff-Raswedenkoff, „Histologische Untersuchung des elast. Gewebes." Ziegler's Beitr.

Digitized by Google

Das tiefer gelegene elastische Netzwerk in der Portio vag., das Dührsen erwähnt, gehört offenbar zum elastischen Gewebe der äusseren Zone der Cervix, d. h. zu dem Theile dieser Schicht, welcher zuweilen einen Bestandtheil der Portio vaginalis zwischen der Befestigungs-Stelle derselben an der Cervix und der inneren Zone der letzteren ist.

Erklärung der Abbildungen auf Tafel VI.

Alle Figuren sind unter dem Mikroskop nach den Präparaten, die nur nach der Weigert'schen Methode gefärbt waren, photographirt.

Fig. 1. Das elastische Gewebe eines nicht schwangeren Uterus (Strat. subser. et supravasc.). Zeiss Apochr. 8,0 Comp., Oc. 6.

Fig. 2. Das elastische Gewebe eines 1 Monat lang schwangeren Uterus (Strat. subser. et supravasc.). Zeiss Apochr. 8,0 Comp., Oc. 6.

Fig. 3. Zeiss Apochr. 4,0 Comp., Oc. 6.

Fig. 4. Zeiss Apochr. 2,0 Comp., Oc. 6 Oel-Imm. Die punktirte Linie K führt zu der Körnchenlinie.

Fig. 5. Zeiss Apochr. 4,0 Comp., Oc. 6.

Fig. 6. Zeiss Apochr. 4,0 Comp., Oc. 6.

Fig. 7. Die elastischen Fasern in einem 1 Monat lang schwangeren Uterus (Strat. subser. et supravasc.). Zeiss Apochr. 8,0 Comp., Oc. 6.

Fig. 8. Längs- und Querschnitte der elastischen Fasern (auch der Muskelzellen) in einem 9 Monat lang schwangeren Uterus. Zeiss Apochr. 8,0 Comp., Oc. 6.

Fig. 9. Zeiss Apochr. 8,0 Comp., Oc. 6.

Fig. 10. Zeiss Apochr. 8,0 Comp., Oc. 6.

Fig. 11. Zeiss Apochr. 8,0 Comp., Oc. 6.

Fig. 12. Zeiss Apochr. 8,0 Comp., Oc. 6. Das Präparat ist nach der Weigert'schen Methode, nach Ramon-y-Cajal und mit Alaun-Carmin gefärbt.

Fig. 13. Zeiss Apochr. 8,0 Comp., Oc. 6.

Digitized by Google



Fig. 1

Fig. 2

Fig. 3

L. J. Thomas Lith. Inst. Berlin S 63

Digitized by Google

Digitized by Google

XI.

Ueber Zerstörung und Neubildung des elastischen Gewebes in der Lunge bei verschiedenen Erkrankungen.

(Aus dem Pathologischen Institut zu Berlin.)

Von

Dr. med. Keïgi Sawada aus Japan.

(Hierzu Taf. VII.)

In der letzten Zeit sind die regressiven Veränderungen und die Neubildung des elastischen Gewebes vielfach studirt worden; insbesondere nachdem Weigert eine neue sicherere Färbungs-Methode der elastischen Fasern angegeben hat, sind zahlreiche neue Thatsachen festgestellt worden. Jedoch ebenso wie die Entstehung der elastischen Elemente in den normalen Geweben noch streitig ist, so ist auch bezüglich ihrer Neubildung noch nicht ermittelt worden, ob sie aus Zellen hervorgehen oder ein Differenzirungs-Product der fibrillären Grundsubstanz darstellen. In der Erklärung der Erscheinungen, welche der verschiedenen Anordnung und dem wechselnden Auftreten neuer Fasern in den verschiedenen Organen und Geweben eigenthümlich sind, gehen die Meinungen auseinander. Die der Untersuchung zu Grunde liegenden Objecte waren in erster Linie Haut und Gefässe; von inneren Organen sind hauptsächlich Leber, Niere und Hoden, weil ihr Gehalt an elastischen Elementen im normalen Zustand gering ist, durchforscht worden. Die Frage, wie weit jene bisher in den genannten Organen gewonnenen Ergebnisse auf das Verhalten des elastischen Gewebes der Lunge bei verschiedenen Processen zutreffen, gab die Veranlassung zu der folgenden Arbeit.

Mein Material erstreckte sich auf 40 Fälle, welche durch die Güte von Herrn Geh. Rath Prof. Dr. Virchow theils frisch zur Verfügung standen, theils aus der Sammlung des Berliner Pathologischen Museums entnommen wurden. Die frischen Präparate habe ich sofort nach der Section in Formalin und Alkohol fixirt, die alten waren schon einige Zeit in Spiritus oder Kaiserling'scher Lösung aufbewahrt. Nach der Fixirung und Härtung habe ich zum Theil in Photoxylin, zum Theil in Paraffin eingebettet.

Digitized by Google

Um das Wesen der Weigert'schen Färbe-Methode genauer zu begründen, hat L. Michaelis[1] jede der 3 Componenten durch andere ähnliche Körper ersetzt. Dieses Verfahren habe ich nachgeprüft; nach der Ersetzung der ursprünglichen Farbstoffe durch entsprechende andere färben sich die elastischen Elemente, aber es ergab sich kein besonderer Vortheil für die Untersuchung; der Ersatz durch Safranin war der beste. In der jüngsten Zeit hat Minervini[2] nach der Weigert'schen Färbung Behandlung mit 0,5 pCt. Chromsäure-Lösung empfohlen; durch diese Nachbehandlung tritt die einzelne Faser schärfer hervor, indem die anderen Gewebs-Elemente sich völlig entfärben oder nur etwas dunkelgelb erscheinen. Ich habe gewöhnlich zur Färbung der Schnitte Weigert'sche Lösung und die Lösung mit Ersatz durch Safranin und Nachbehandlung mit Chromsäure-Lösung angewendet.

Das Verhalten der elastischen Elemente in den tuberculösen Heerden (eigentlichen Tuberkeln) ist mannigfaltig, öfter sind Reste des elastischen Gewebes im Innern des Tuberkels sichtbar, bisweilen fehlt jede Andeutung; mit Bezug darauf hat Schmaus[3] den Nachweis führen wollen, dass die Knoten in einem Infundibular-Lumen, beziehungsweise Alveolar-Gang liegen, wenn im Centrum der kleinen Knoten keine elastischen Fasern erkennbar waren. Es kommt freilich vor, dass in den Heerden wirklich vollständige Zerstörung der elastischen Fasern besteht. Im Allgemeinen aber zeigen die meisten Fälle im Heerde noch mehr oder minder reichliche elastische Fasern, und zwar in einer Anordnung, welche ziemlich die ursprüngliche Structur eines kleinen Lungen-Abschnittes (mehrere Alveolen) wiedergiebt. Bei der käsigen Pneumonie, sowohl in kleinen, als auch in grösseren Heerden, ist das Verhalten des elastischen Gerüstes ziemlich genau das gleiche, wie im Tuberkel, wenn auch der alveoläre Bau im Ganzen besser zu erkennen ist. In der fibrösen Zone, die oft den Rand des Tuberkels bildet, ist das elastische Skelet häufig unterbrochen, während es innerhalb des Knotens gut erhalten ist. Dies ist besonders auffallend, wenn viele Knötchen nahe zusammenliegen und zum Theil confluiren.

Der tuberculöse Process kann schon in sehr frühem Stadium eine Schädigung der elastischen Fasern bewirken. Wie Schmaus behauptet, ist der Untergang der elastischen Elemente eigentlich

Digitized by Google

weniger in dem umschriebenen Knoten zu sehen, als vielmehr da, wo eine Zellwucherung mehr diffus auftritt; dort könne das elastische Gewebe ziemlich rasch verschwinden. In einem meiner Fälle waren die Bronchiolen von kleinen Rundzellen-Haufen eingeschlossen und an manchen Stellen der Bronchiolen-Wand erwiesen sich die Cylinder-Epithelien als sehr gut erhalten. Hier waren die elastischen Wand-Bestandtheile der Bronchiolen an einigen Stellen verschwunden oder schwach gefärbt, und die von derselben nach aussen ausstrahlenden elastischen Züge waren vielfach verschwunden. Trotzdem dieser Heerd noch sehr frisch zu sein schien, waren die elastischen Elemente schon deutlich angegriffen. Nach experimentellen Untersuchungen tritt die Reduction der elastischen Fasern schon in sehr früher Zeit ein; Wechsberg[4] hat bereits 6—24 Stunden nach der intravenösen Injection, Watanabe[5] 24 Stunden nach Inhalation der Tuberkel-Bacillen eine gewisse Schädigung constatirt. Die tuberculösen Processe wirken also nicht gleichmässig, doch mehr oder minder stark schädlich auf die elastischen Fasern ein; wie Melnikow[6] bei seiner Untersuchung des elastischen Gewebes bei verschiedenen Processen gefunden hat, ist im Allgemeinen die Wirkung tuberculöser Processe schwächer, als die eitriger. Bei Vereiterung tuberculöser Heerde des Hodens hat Federmann[7] auch stärkeren Schwund gesehen. Am Rande von Cavernen bei Lungen-Tuberculose oder bei Lungen-Gangraen ist das Fehlen des elastischen Gewebes sehr deutlich, und zwar werden häufig kleine Stückchen Lungen-Gewebe mit deutlich erhaltenem elastischen Gerüst innerhalb der Höhle gefunden. In dem hämorrhagischen Infarcte erscheint das elastische Gerüst der Alveolar-Wand in der centralen Partie schwächer. Neuerdings hat Katzurada[8] die Vorgänge des Schwundes der elastischen Fasern bei Entzündungs-Processen in der Haut experimentell studirt; zunächst wird die Färbbarkeit schwächer, dann verschwinden sie vollständig. In meiner Untersuchung war es nicht möglich, diesen Vorgang noch genauer zu verfolgen, doch sieht man soviel, dass sowohl bei tuberculösen, als auch bei ulcerösen Processen nicht nur eine Abnahme der elastischen Fasern, sondern auch qualitative Veränderungen eintreten, nehmlich da, wo elastische Fasern vielfach zu Grunde gegangen sind, sind neben normal

Digitized by Google

gefärbten Fasern blasser gefärbte zu sehen. In Heerden, wo hyaline Umwandlung erfolgt ist, kommen elastische Fasern meist wenig scharf hervor. In der nächsten Umgebung von Tuberkeln oder ulcerösen Heerden bemerkt man manchmal Schwund der elastischen Wand-Bestandtheile von Gefässen in der dem Heerde zugewendeten Seite, wo auch eine schwächere Färbung angetroffen wird. So kann man nicht erwarten, wie L. Michaelis hofft, elastische Fasern im Frühstadium der Lungen-Tuberculose sehr häufig im Sputum nachzuweisen; die Methode des Nachweises der elastischen Fasern kann als diagnostisches Hülfsmittel zur Erkenung der Initial-Tuberculose kaum herangezogen werden. Dagegen kann man, wie bekannt, bei ulcerösen Processen im Sputum elastische Fasern finden.

Ueber die Beziehungen zwischen Entzündungs-Processen und regressiven Veränderungen der elastischen Fasern ist viel geschrieben worden: die Entzündungs-Processe sind als ein die elastische Faser schädigendes Agens bezeichnet worden. Melnikow hat schon bemerkt, dass bei der katarrhalischen und der fibrinösen Entzündung der Lunge das elastische Gewebe sich wenig verändert. Ich habe viele derartige Fälle untersucht und konnte auch einen Schwund der elastischen Fasern nicht mit Sicherheit beobachten, selbst in Fällen, wo sogar schon Organisation eingetreten war, erschien das elastische Gewebe in seiner alveolären Anordnung intact. Katzurada hat darauf hingewiesen, dass bei diesen Entzündungen in der Lunge das Exsudat sich hauptsächlich in dem Alveolar-Lumen findet; jedoch trifft das nur in sehr beschränktem Maasse zu, gerade bei der katarrhalischen Entzündung ist nicht nur ein Exsudat in die Alveolen abgesetzt, sondern auch das Lungengewebe selbst sehr stark entzündet (Oedem, Durchsetzung mit Leukocyten).

Sudakewitsch[9] hat zuerst Riseenzellen bemerkt, welche elastische Fasern in sich enthielten, und als Phagocyten-Wirkung gedeutet; später wurde derselbe Befund von Rona[10] u. A. beschrieben. Ich konnte in der Lunge keinen Zusammenhang von Riesenzellen mit elastischen Fasern finden, nur einmal habe ich eine Riesenzelle mit elastischen Fasern umsponnen gesehen. Daher kann ich mich in dieser Beziehung nicht weiter äussern.

Ich habe ausser den tuberculösen Fällen auch solche von

Digitized by Google

schiefriger Induration untersucht, in welchen makroskopisch und mikroskopisch die tuberculöse Natur ausgeschlossen werden konnte. In einem meiner Fälle bestand starke Erweiterung der Bronchien, in einem anderen lag Aktinomykose vor.

In den Fällen von schiefriger Induration ist das Verhalten der elastischen Fasern verschieden. Im Allgemeinen ist die Menge der elastischen Fasern erheblich vermindert. Man sieht Partien, wo in derbem Bindegewebe zerstreut kleine Stückchen von elastischen Fasern liegen, und andere, wo Haufen stark geschlängelter, sehr dicht liegender elastischer Fasern wie kleine Schollen aussehen. Es giebt auch kleinere Bezirke, wo die elastischen Fasern noch die ursprüngliche Configuration des Gewebes erkennen lassen, in dem sie ein dem alveolären Bau entsprechendes, mit gut entwickeltem Bindegewebe ausgefülltes Maschenwerk bilden. Jene elastischen Fasern sind meist dick und stark geschlängelt und besitzen seltener eine körnige Zeichnung, häufig sind sie mehr homogen. Diese Fasern kann man nach ihrer Dicke und Anordnung unstreitig als die Reste des elastischen Gerüstes der Lunge ansprechen. Daraus kann man ohne Weiteres schliessen, dass das hier befindliche fibröse Gewebe (mit verschieden zahlreichen Kernen) durch den chronischen Entzündungs-Process im Lungengewebe neu entstanden ist. In dem Falle von Bronchiektasie war eine noch sehr frische Stelle zu sehen, nehmlich mitten in den Alveolen befinden sich noch ganz junge Bindegewebszellen. An solchen Stellen ist die alveoläre Anordnung der elastischen Fasern relativ deutlich zu verfolgen, die Fasern selbst zeigen keine besonderen Veränderungen, während in den stark indurirten Partien die oben erwähnte Veränderung deutlich zu constatiren ist. In anderen Fällen waren die Alveolen in ziemlich grossem Bezirk mit fibrösem Gewebe erfüllt, und in der benachbarten Partie bestand katarrhalische Pneumonie. In der ersteren Partie war die alveoläre Anordnung der elastischen Fasern gut erkennbar, nur war das Maschenwerk etwas enger und fiel dadurch auf, dass der elastische Wand-Bestandtheil der Alveolen äusserst dick war und die Fasern stark geschlängelt und zusammengeballt erschienen, als ob sie zusammengeschmolzen wären, während in dem Gebiete der katarrhalischen Entzündung das elastische Gewebe unverändert geblieben war. Wenn die Binde-

Digitized by Google

gewebswucherung hauptsächlich interlobulär entsteht und einen kleineren Lungen-Abschnitt umschliesst und zusammendrückt, wie dies bei dem Falle von Aktinomykose deutlich war, tritt diese Veränderung ein. Daher darf ich wohl behaupten, dass die Zerstörung der Fasern hier nicht direct durch den entzündlichen Process eintritt, sondern dass die elastischen Elemente in Folge der Schrumpfung oder Verdrängung und in Folge andauernder Unthätigkeit langsam untergehen. Vielleicht ist nicht nur die Entzündung selbst, sondern auch die Aetiologie des Processes von Wichtigkeit für das Verhalten des elastischen Gewebes.

In den indurirten Partien, welche aus definitivem Bindegewebe bestehen, sieht man oft neben den Fibrillenbündeln dünne elastische Fasern. Ihre Anordnung und Beschaffenheit sind verschieden; sie verlaufen einzeln der Anordnung der Fibrillen-Bündel entsprechend, öfters aber senden sie noch feinere Zweige aus und stehen so mit einander in Verbindung, dass ein feines Netzwerk gebildet wird. Wenn die Bindegewebs-Bündel im Schnitte längs getroffen sind, so erscheint das elastische Netzwerk längsmaschig, wenn aber quer, so sind jene Maschen mehr rundlich. Jene elastischen Fasern schmiegen sich den Fibrillen-Bündeln innig an; dieses Verhalten kann man am Besten an mehr lockeren Stellen sehen. Aber vielfach erkennt man, dass es sich nur um ein oberflächliches Uebereinanderlagern der beiden Gewebs-Elemente handelt. Auch zeigen die Querschnitte des Fibrillenbündels schwarzblau gefärbte Punkte im Inneren, das sind quer getroffene elastische Fasern. Jene feineren elastischen Fasern sind immer schwach gefärbt und erst mit der stärksten Vergrösserung deutlich zu erkennen. Zuweilen haben die Fasern eine körnige Beschaffenheit, ein ander Mal aber sieht man feine Fasern, welche dem Bindegewebs-Bündel dicht anliegen, fast geradlinig, gleichmässig dick, in grosser Ausdehnung verlaufen. Das beschriebene Maschenwerk hat mit dem elastischen Gerüst von ursprünglich alveolarer Anordnung gar nichts zu thun. Daher kann es nicht zweifelhaft sein, dass es neugebildete elastische Fasern sind. In diesem Gebiete finden sich ausserdem zerstreut dickere elastische Fasern, welche quer oder längs getroffen sind und nach Dicke und Lagerung als Reste der alten elastischen Fasern angesehen werden müssen; oft lassen sie sogar noch alveoläre

Digitized by Google

Anordnung erkennen. Mit dieser steht jenes neugebildete Netzwerk feiner Fasern in deutlicher Verbindung. Aber die neugebildeten Fasern sind in der Nähe der alten weder dicker, noch zahlreicher, sondern im ganzen Bezirk überall gleichmässig vertheilt. Auch da, wo nur Reste der alten vorhanden sind oder wo diese völlig fehlen, kommen die neugebildeten Fasern in Form eines Netzwerks oder als sehr lang ausgedehnte und einander parallel laufende Fasern vor. Dazwischen giebt es Stellen, wo gar keine Neubildung der elastischen Fasern stattgefunden hat, während das fibröse Gewebe gut entwickelt ist und Reste von alten elastischen Fasern enthält. Ihr Verlauf, wie oben erwähnt, hängt von dem der Fibrillenbündel ab, und ihre Dicke und Menge richtet sich nach der der Bindegewebs-Zuge. Auch trifft man Stellen, wo in den ziemlich grossen Bezirken elastische Fasern in ungewöhnlicher Menge vorhanden sind, ein unregelmässiges, doch feinmaschiges Netzwerk bildend, so dass die elastischen Elemente stark in den Vordergrund treten. Ihre Anordnung weicht von der der Alveolen sehr ab; selbst durch Zerfaserung des alten elastischen Gewebe können sie nicht entstanden sein, weil sie in so grossen Bezirken fast gleichmässig vertheilt auftreten. In diesem Gebiet finden sich übrigens wenige alte Fasern, welche durch ihre Dicke und Farbe deutlich zu erkennen sind. Der Zusammenhang zwischen beiden Arten, den alten und den neugebildeten, ist gering. Die Abgrenzung dieses Bezirks ist eine ziemlich scharfe, nur an einigen Stellen geben zapfenförmige Fortsätze jenes Netzwerks dem Bindegewebs-Verlauf entsprechend in die Umgebung. Jores[11] beschrieb, dass ähnlich bei Lebercirrhose das Bindegewebe von der Elastica nicht selten gleichmässig durchsetzt war.

Häufig sieht man in indurirten Partien ungewöhnliche Mengen elastischer Fasern, welche neugebildet zu sein scheinen. Aber die Unterscheidung zwischen alten und neugebildeten Fasern ist oft äusserst schwierig. Denn die Lunge selbst ist ja ursprünglich reich an elastischen Elementen, welche sich verzweigen und durch Verdrängung in Folge der Bindegewebs-Wucherung verschiedene Bilder zeigen können. Selbst in alten, eingekapselten, käsigen Heerden finden sich zahlreich ganz feine elastische Fasern, welche von gröberen Fasern ausgehen; da ist

Digitized by Google

an eine Neubildung gar nicht zu denken. Was ich aber oben beschrieben habe, kann man, meines Erachtens, mit Sicherheit als neugebildete elastische Fasern ansprechen, weil ein von der Structur des Lungengewebes weit abweichendes elastisches Fasernetz in neu entwickeltem Bindegewebe aufgetreten ist, und weil die ganze Anordnung der elastischen Fasern in keiner Weise auf das frühere alveoläre Gerüst zurückgeführt werden kann. Ueber das Alter der neugebildeten Fasern kann man natürlich nicht so sicher, wie bei experimentellem Studium, etwas feststellen.

Eine Beziehung neugebildeter elastischer Fasern zu alten hat Goldmann[13] zuerst in Hautnarben gesehen. Er glaubt, dass sie nicht in loco an der Begrenzungslinie durch Umwandlung der leimgebenden Substanzen des jungen Bindegewebs entstehen, sondern dass sie aus der Tiefe, vielleicht auch aus der Umgebung des Defectes, in die transplantirte Haut hineinwuchern und zwar als Fortsätze der daselbst befindlichen alten elastischen Elemente. Auf die Beziehungen der neuen Fasern zu den alten in der Gefässwand wurde bei der interstitiellen Bindegewebswucherung und der Geschwulstbildung hingewiesen (Manz[12], Hohenemser[14], Melnikow, Jores).

Nach meinen Befunden können wohl kaum die neuen Fasern von den alten abgeleitet werden, vielmehr ist es klar, dass die neugebildeten elastischen Fasern mit dem Bindegewebe einen innigen Zusammenhang besitzen. (In dieser Beziehung war der Fall von hochgradiger Induration mit Bronchiektasie das günstigste Object.) Neuerdings hat Jores daraufhin genau Hautnarben studirt, und ist zu dem Schlusse gekommen, dass für die Regeneration elastischen Gewebes in der Hautnarbe das Vorhandensein alter Fasern, welche als Ausgangspunkt dienen, eine wichtige Vorbedingung ist. Auch schreibt er, dass in der Mitte der Hautnarbe scheinbar isolirt aufgetretene elastische Fasern, wenn die Regeneration völlig abgeschlossen ist, immer einen Zusammenhang unter sich und mit den alten Fasern zeigen. In meinen Präparaten haben die jungen Fasern gewiss unter sich Verbindung, insofern ein Netzwerk sich ausbildet, und auch mit den alten Zusammenhang.

An einigen Stellen habe ich ein ähnliches Bild bemerkt,

Digitized by Google

ich sah nehmlich aus dem Ende einer alten Faser nach irgend einer Richtung hin einige Fasern heraustreten. Sie färbten sich ziemlich gut und waren kleinwellig geschlängelt. Ob es sich wirklich um den Anfang einer Neubildung handelt oder um Reste, konnte ich nicht sicher entscheiden, weil sie im völlig entwickelten Bindegewebe isolirt vorhanden waren.

In denjenigen Partien, wo das elastische Skelet der Lunge noch ziemlich erhalten war und das elastische Alveolar-Gerüst von Bindegewebsfasern umhüllt, die Alveolen selbst aber mit Fibroblasten gefüllt waren, innerhalb deren zarte Capillaren von der Wand nach innen verliefen, finden sich oft in der ziemlich breiten wandständigen Zone der Bindegewebsfasern reichlich ebenfalls feine, etwas schwächer tingirte elastische Fasern. Sie schmiegen sich den Bindegewebsfasern dicht an, waren ziemlich lang, hatten wenig Verbindungen unter sich. Hier handelt es sich um das junge Entwicklungs-Stadium des Bindegewebes; es kann also die Neubildung der elastischen Elemente in diesem jungen Gewebe eintreten. Um das Alter des Bindegewebes ein wenig besser zu beurtheilen, habe ich zugleich die van Gieson-sche Färbung angewendet. Dabei findet man, dass einige der neuen elastischen Fasern mit den alten elastischen Fasern in Verbindung stehen, es sieht aus, als ob sie von den alten aus gewachsen sind, aber diese Verbindung ist verhältnissmässig selten, während hier zierliche elastische Fäserchen reichlich entwickelt sind. Häufig fehlt das alte elastische Gerüst, dort bilden die fibrillären Züge zwischen den Fibroblasten ein Netzwerk. Hier verlaufen die neuen elastischen Fasern regelmässig mit diesen Zügen und nicht nur in der Nähe der alten, sondern überall finden sie sich gleich reichlich.

In einer pleuritischen Schwiele tritt eine Neubildung elastischer Fasern ein. Wenn die Neubildung elastischer Fasern von dem alten elastischen Elemente wirklich gleichsam wie durch Sprossung geschieht, so müssen die neuen Fasern bei der pleuritischen Verwachsung von den elastischen Elementen der Pleura-Oberfläche aus in die pleuritische Schwarte hineinstrahlen. In den meisten, besonders frischen Fällen kann man die ursprüngliche Pleura von der durch Entzündung entstandenen neugebildeten bindegewebigen Schicht, in der zarte Gefässe über die Grenze

Digitized by Google

hineinlaufen, dadurch scharf abgrenzen, dass die erstere sehr reich an dicken elastischen Fasern ist, während die letztere feine elastische Fasern oder ein Fasernetz enthält oder frei von elastischen Elementen ist. Jene feinen, elastischen Fasern in der pleuritischen Schwarte kann man wohl als neugebildete annehmen, der Zusammenhang zwischen beiden Arten der elastischen Elemente ist ebenso gering. Im Falle jener Bronchiektasie war die Neubildung elastischer Fasern in der pleuritischen Schwarte sehr stark, die Grenze der Pleura war nicht ganz so scharf, wie in manchen anderen Fällen. Von der Pleura gehen elastische Fasern in die pleuritische Schwarte hinein und bilden mit den neugebildeten Fasern eine Verbindung. Dabei aber konnte man nicht feststellen, dass die neuen elastischen Fasern in der Nähe der Pleura-Oberfläche zahlreicher waren, sie waren vielmehr in der mittleren Zone viel stärker entwickelt. Jene elastische Balken findet man nur selten, und im Allgemeinen ist nicht erkennbar, dass Zahl und Stärke der elastischen Fasern in der Schwarte entsprechend der Entfernung von der Pleura-Oberfläche abnimmt. Selbst in frischen Fällen ist dieses Verhalten nicht nachweisbar. Das Verhältniss der neugebildeten elastischen Fasern zu dem fibrösen Gewebe war dasselbe, wie in der Lunge selbst.

Hohenemser hat zuerst bei der interstitiellen Entzündung der Leber und Niere auf den Zusammenhang der neugebildeten elastischen Fasern zu den Gefässen aufmerksam gemacht und vermuthet, dass die neuen Fasern in Folge von Druck und Schrumpfung durch eine Umwandlung des Bindegewebes entstehen. Jores hat diese Ansicht auf die Entstehung der neuen Fasern aus den alten der Adventitia übertragen. Man trifft sehr oft in der indurirten Lunge Gefässe, in deren Umgebung die elastischen Fasern sehr reichlich entwickelt sind. Ihr Verlauf ist mannigfaltig. Die stärkeren Fasern strahlen in reichlichem Maasse von dem Gefäss aus oder bilden ein grobmaschiges Netzwerk; manchmal verlaufen in diesen Maschen feine elastische Fasern, dort befindlichem Bindegewebe dicht anliegend. An anderen Stellen liegt um die Gefässe herum in grossem Kreise ein kleinmaschiges Netzwerk, welches aus feinen Fasern besteht und das gleiche Verhalten zum Bindegewebe zeigt, wie oben in

Digitized by Google

anderen indurirten Lungenpartien beschrieben wurde; nehmlich theilweise sind die Fasern nach dem Verlauf des Bindegewebes längsmaschig angeordnet, theilweise aber rundmaschig; in dem letzteren Falle ist das Bindegewebe quer, in dem ersteren schief oder längs getroffen. In der pleuritischen Schwarte findet sich Aehnliches. Bisweilen sind auch die Fasern unregelmässig entwickelt. So scheinen auch hier die neuen Fasern im Anfangs-Stadium der Entwicklung eine innige Beziehung zum Bindegewebe zu besitzen; wenn die Wucherung des Bindegewebes weiter fortgeht, verlieren die etwas älteren Fasern ihren ursprünglichen Zusammenhang mit dem Bindegewebe.

So ist es klar, dass die neugebildeten elastischen Fasern zuerst immer einen innigen Zusammenhang zum Bindegewebe besitzen. Es fragt sich nun, ob sie aus Zellen hervorgehen. Eine Beziehung der feinsten elastischen Fäserchen zu Zellen kommt vor, wie Jores schildert, indem sie Zellen dicht anliegen oder sie umspinnen, so dass sie dem Zellleib und dessen Fortsätzen folgen; ausserdem hat Jores gesehen, dass die meisten Zellen bläulich gefärbte Leisten oder Kanten an einer Seite oder auf ihrer Fläche besassen, welche sich auf die Ausläufer der Zellen fortsetzten, er hält sie für identisch mit den elastischen Streifen Boll's. Nicht selten habe ich auch schwach gefärbte Streifen neben ganz jungen Bindegewebs-Zellen bemerkt, besonders nach der Chromsäure-Behandlung sind sie schön erhalten. Durch Chromsäure-Behandlung pflegt das collagene Gewebe farblos zu werden oder dunkelgelb zu erscheinen, während die elastischen Elemente immer eine schöne Farbe behalten. Aber ich konnte nicht mit Sicherheit feststellen, dass der Zellleib selbst im jüngsten Entwickelungs-Stadium sich zu elastischen Fasern umgewandelt hat. Ob dieser Streifen wirklich elastischer Natur ist, hat Jores als fraglich hingestellt. Es scheint überhaupt in jungem Gewebe schwierig zu sein, elastische Elemente von collagener Substanz durch die Weigert'sche Färbung sicher zu differenziren. Bei Neugeborenen erscheinen oft die elastischen Elemente in der Lunge nicht deutlich genug gefärbt. In jüngster Zeit hat Meinel[15] in der Magenwand Solches beobachtet. Ich habe Aehnliches bei Neugeborenen, z. B. einem Falle mit miliaren Gummiknoten der Leber, in einem anderen Falle einer hoch-

Digitized by Google

gradigen Missbildung des Herzens in verschiedenen Organen bemerkt.

Ich möchte besonders darauf hinweisen, dass es nicht gelungen ist, einen sicheren Nachweis für die Entstehung elastischer Fasern aus Zellen zu erbringen; es ist nur deutlich, dass elastische Fasern sich in innigem Zusammenhang mit Bindegewebs-Fasern oder Bündeln entwickeln. Die allgemeine Vertheilung und Anordnung in dem ersten Entwicklungs-Stadium sprechen für eine Entstehung aus der Grundsubstanz. Ziegler[16] schreibt, dass die Entstehung im Zusammenhang mit alten elastischen Fasern mehr für die Annahme spreche, dass es sich um ein Differenzirungs-Product der fibrillären Grundsubstanz handele. Wenn sie aber durch die Differenzirung der Grundsubstanz entstehen, so wäre es auch möglich, dass sie ohne Zusammenhang mit den alten Fasern entstehen.

Ueber die Ursache der Neubildung elastischer Fasern bei der interstitiellen Entzündung ist die Meinung der Autoren verschieden. Hohenemser hat sie zuerst auf mechanische Momente zurückgeführt, weil er die Neubildung in Leber und Niere immer bei Volumens-Abnahme des Organs und zwar in der Umgebung der zuführenden Gefässe gesehen hat. Melnikow hat unter besonderer Berücksichtigung der Reichlichkeit der Neubildung auf dieselbe Ursache und deren functionelle Bedeutung hingewiesen. Dieser Auffassung tritt Jores gegenüber und schreibt: „Die Reichlichkeit, mit der das neugebildete elastische Gewebe bei interstitiellen Processen auftritt, hängt hauptsächlich von zwei Momenten ab, erstens von der Umwandlung des jungen Keimgewebes in das definitive Bindegewebe, und ferner von dem Gehalt des Muttergewebes an elastischen Fasern.“ Er behauptet ferner, dass das Alter und die derbe Beschaffenheit des Bindegewebes, die Chronicität des Entzündungs-Processes, Druck und Zugwirkung, theils von nebensächlicher, theils von gar keiner Bedeutung für die Neubildung der elastischen Fasern seien. In der That hat sich mir gezeigt, dass in den Partien, wo kleinzellige Infiltration noch besteht, das Auftreten neuer elastischer Fasern beschränkt ist; erst die Umwandlung in definitives Bindegewebe liefert ein wichtiges Moment für die Neubildung. Allerdings kann man manchmal selbst in noch jungem Bindegewebe

Digitized by Google

das Auftreten zahlreicher neuer elastischer Fasern beobachten. Aber das Auftreten derselben in noch jungem Bindegewebe ist je nach dem Falle verschieden, z. B. in der fibrösen Randzone des Tuberkels bleibt die Neubildung völlig aus; nur einmal habe ich in der Kapsel eines alten Käse-Heerdes neugebildete Fasern gesehen. Vogel[17] hat bei der Bindegewebs-Wucherung nach fibrinöser Pneumonie schon im Frühstadium innerhalb der Alveolen feine, elastische Fasern gesehen, welche neugebildete zu sein scheinen. Ich hatte Gelegenheit, verschiedene Stadien der Carnification nach fibrinöser Pneumonie zu untersuchen; ob das Bindegewebe der Alveolar-Wand entstammt, oder ob es von dem Endabschnitt der Bronchiolen polypenartig in die Alveolen hineinwuchert, ist bekanntlich noch streitig. In der Umgebung käsiger oder gangraenöser Heerde kommt Bindegewebswucherung vor, wobei der Alveolarbau noch vollkommen erhalten bleibt. In solchem Bindegewebe (in jungem Entwicklungs-Stadium) habe ich nach elastischen Fasern vergeblich gesucht. Eine Bindegewebswucherung in der Lunge hat nicht immer eine Entwicklung von elastischen Fasern zur Folge. Bei dem Falle von Aktinomykose ergab sich keine Neubildung von elastischen Fasern, während die indurirte Lunge völlig definitives Bindegewebe enthielt, starke Schrumpfung bestand und das alte elastische Gerüst in grosser Ausdehnung erhalten war. Vielleicht ist hierbei, wie schon besprochen, die Aetiologie des Processes von entscheidendem Einfluss.

In meiner Untersuchungsreihe wurde die Neubildung elastischer Fasern bei Verminderung des Volumens der ganzen Lunge oder einer Partie immer ziemlich reichlich gefunden. Aber von mechanisch-functionellem Standpunkt fehlt dieser Erscheinung die Erklärung; eine Neubildung von elastischen Fasern in der indurirten Lunge hat für eine eigentliche Function der Lunge gar keinen Zweck. Melnikow schrieb: An den Orten, wo eine Verwachsung der serösen Hüllen stattgefunden hat, findet man eine reichliche Menge von elastischem Gewebe, dessen Bestimmung darin besteht, die Organe fester zusammenzuhalten, wenn sie einmal an einander gelöthet sind. Ob aus diesem Grund die Neubildung der elastischen Fasern in der pleuritischen Schwiele eingetreten ist, lässt sich schwer entscheiden,

Digitized by Google

weil eine Verwachsung der Pleura nicht immer eine Entstehung von elastischen Fasern zur Folge hat. Auf die Neubildung in der pleuritischen Schwiele ist es ohne Einfluss, ob die Lunge athemfähig ist oder durch Induration untergegangen ist. In der Lunge habe ich einige Male Gefässe gesehen, welche nur auf einer Seite des Querschnittes eine ungewöhnliche Menge von elastischen Fasern, auf der anderen Seite dagegen sehr wenig oder fast gar keine besassen. Es kommt aber auch vor, dass sie nach beiden einander entgegengesetzten Richtungen vom Gefäss-Querschnitte aus in Form einer schmalen Zone sich ausdehnen. Es giebt schliesslich in demselben Präparate solche, welche keine Neubildung elastischer Fasern in ihrer Umgebung zeigen, obgleich doch alle diese Gefässe unter denselben Bedingungen stehen. Solche Befunde sprechen nicht dafür, dass mechanische Bedingungen einen Einfluss auf die Entstehung der Neubildung üben.

An einer Stelle schreibt Melnikow: Eine chronische venöse Blutstauung in der Milz, der Niere und der Leber bedingt eine Neubildung von elastischem Gewebe, welche dazu dient, die erschwerte Blutcirculatirn in dem betroffenen Organ wieder in Gang zu setzen. In dem Stauungszustand der Lunge, welcher dadurch ausgezeichnet ist, dass die Capillaren stark erweitert und gefüllt sind und Lungengewebe überall mit Herzfehlerzellen durchsetzt ist, konnte ich weder Zunahme, noch Abnahme der elastischen Fasern feststellen.

Wenn ich meine Befunde kurz zusammenfasse: Die elastischen Fasern sind bei der Entzündung, je nach der Aetiologie verschieden empfindlich, sie können auch unverändert bleiben. Man kann annehmen, dass, ausser entzündlichen productiven Processen chemische Substanzen auf sie schädigend einwirken. Eine langdauernde Unthätigkeit kann auch eine regressive Veränderung der elastischen Fasern bewirken.

Bei chronischer Bindegewebswucherung der Lunge und in der pleuritischen Schwiele tritt eine Neubildung der elastischen Fasern ein. Ihre Entstehung schliesst sich nicht an die alten elastischen Fasern an, sie können sich selbstständig und unabhängig entwickeln. Die neuen Fasern zeigen eine innige Beziehung zu Bindegewebszellen, jedoch konnte ich nicht sicher nachweisen, dass sie aus Zellen hervorgehen.

Digitized by Google

Der Entstehungs-Modus der elastischen Fasern richtet sich sehr wenig nach mechanischen und functionellen Grundsätzen. Vielleicht ist die Ursache des Wucherungs-Processes wichtig für die Entstehung neuer elastischer Fasern.

Es ist mir eine angenehme Pflicht, Herrn Geh. Rath Prof. Dr. Virchow für die gütige Ueberlassung des Arbeitsplatzes und des Materials und Herrn Privatdocenten Dr. Oestreich für die werthvollen Anregungen bei der Anfertigung dieser Arbeit meinen herzlichen Dank auszusprechen.

Erklärung der Abbildungen auf Taf. VII.

Fig. 1. Vollkommen ausgebildetes Bindegewebe in der Lunge. Die dicken Streifen und Klumpen sind Reste des ursprünglichen elastischen Gerüstes der Lunge, die feinen Fasern neugebildet. a. Quergetroffene Fibrillen-Bündel mit neugebildetem elastischem Fasernetz. b. Längsgetroffene Fibrillen-Bündel mit neugebildetem elastischem Fasernetz und Reste vom alten elastischen Gerüst der Lunge. Weigert'sche Elastin-Färbung mit Nachbehandlung von Chromsäure-Lösung.

Fig. 2. Abschnitt mit relativ gut erhaltener Alveolaranordnung. a. Altes elastisches Gerüst der Lunge. b. Junges Bindegewebe mit feinen neugebildeten elastischen Fasern. c. Kohlen-Partikelchen. Färbung wie bei Fig. 1. Vergrösserung 390.

Fig. 3. Pleuritische Schwarte. a. Eigentliche Pleura. b. Pleuritische Schwarte mit neugebildeten elastischen Fasern. Färbung wie bei Fig. 1 und 2. Vergrösserung 85.

Literatur.

1. L. Michaelis: Ueber den Chemismus der Elastin-Färbung und seine praktische Anwendung auf Sputum-Präparate. Deutsche med. Wochenschrift. No. 14. 1901.

2. Minervini: Modification der Weigert'schen Methode zur specifischen Färbung des elastischen Gewebes. Zeitschrift für Mikroskopie. Bd. 28, Heft 2.

3. Schmaus: Ueber das Verhalten der elastischen Fasern in tuberculösen Lungenheerden. Congress für innere Medicin. 1895.

4. Wechsberg: Ziegler's Beiträge z. patholog. Anatomie und allgemeine Path. Bd. 29. 1901.

5. Watanabe: Versuche über die Wirkung in die Trachea eingeführter Tuberkel-Bacillen auf d. Lunge v. Kaninchen. Ziegler's Beiträge. Bd. 31. 1982.

Digitized by Google

6. Melnikow: Histologische Untersuchungen über das elastische Gewebe in normalen und in pathologisch veränderten Organen. Ziegler's Beiträge. Bd. 26.
7. Federmann: Ueber das Verhalten des elastischen Gewebes im Hoden bei Tuberculose und Syphilis. Dieses Archiv. Bd. 165.
8. Katzurada: Zur Kenntniss der regressiven Veränderungen der elast. Fasern in der Haut. Ziegler's Beiträge. Bd. 31. 1902.
9. Sudakewitsch: Riesenzellen und elastische Fasern. Dieses Archiv. Bd. 115.
10. Rona: Ueber das Verhalten der elastischen Fasern in Riesenzellen. Ziegler's Beiträge. Bd. 27.
11. Jores: Zur Kenntniss der Regeneration und Neubildung elastischen Gewebes. Ziegler's Beiträge. Bd. 27. Verhandl. der Deutschen Pathologischen Gesellschaft zu Aachen. 1900.
12. Goldmann: Ueber das Schicksal der nach dem Verfahren von Thiersch verpflanzten Hautstückchen. Beiträge zur klinischen Chirurgie. Bd. 11. 1894.
13. Manz: Ueber ein Aneurysma der Schläfen-Arterie. Ziegler's Beitr. 1898.
14. Hohenemser: Ueber das Verkommen von elastischen Fasern bei cirrhotischen Processen d. Leber u. Niere. Dieses Archiv. Bd. 140.
15. Meinel: Ein Fall von Carcinom des Magens mit starker Entwickelung des elastischen Gewebes und über das Verhalten dieses Gewebes im Magen bei verschiedenem Alter. Münchner med. Wochenschr. No. 9. 1902.
16. Ziegler: Allgemeine Pathologie. 1901.
17. Vogel: Ziegler's Beiträge. 1900.

XII.

Ueber das Verhalten des elastischen Gewebes bei Magen-Carcinom.

(Aus dem Pathologischen Institut zu Berlin.)
Von
Dr. Tsutomu Inouye, Japan.

(Hierzu Tafel VIII.)

Seit Weigert's Mittheilung[1]) einer neuen Färbungs-Methode für die elastischen Fasern, haben viele Autoren das Verhalten des elastischen Gewebes bei verschiedenen normalen und pathologischen

[1]) Weigert, Ueber eine Methode zur Färbung elastischer Fasern. Centralblatt f. allgem. Pathologie. Bd. 9, No. 80. 1898.

Digitized by Google

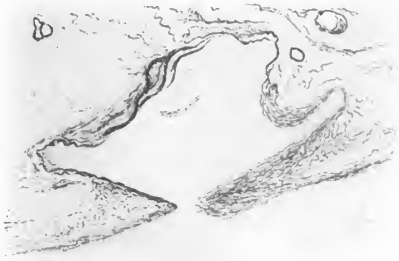

Fig. 4

Fig. 1

Fig. 2

Fig. 3

J. J. Thomas, Lith. Inst., Bonn S. 63

Digitized by Google

Digitized by Google

Processen geprüft. Diejenige Literatur, welche sich auf das Verhalten der elastischen Fasern bei bösartigen Geschwülsten bezieht, ist, abgesehen von den Arbeiten der Dermatologen, noch sehr spärlich; das Verhalten der elastischen Fasern bei Magenkrebs hat bis jetzt noch gar keine Berücksichtigung gefunden.

Wie eine elastische Faser entsteht, ist heute noch streitig; dass aber elastische Fasern in grosser Zahl neugebildet werden, ist eine anerkannte Thatsache. Darüber, wie die elastischen Fasern sich bei bösartigen Geschwülsten verhalten, sind die Meinungen getheilt; einerseits wird Neubildung von elastischen Fasern behauptet, andererseits soll in allen Fällen nur Verdrängung und Zerstörung der elastischen Fasern erfolgen.

Virchow, Donders und Kölliker[1]) hatten zwar ursprünglich angenommen, dass elastische Fasern sich durch Auswachsen und Vereinigung von Bindegewebs-Körperchen entwickeln, später haben jedoch Kölliker und Donders durch genaue Untersuchung des Nackenbandes von Säugethier-Embryonen gezeigt, dass elastische Fasern aller Arten weder aus Kernen, noch aus Zellen hervorgehen, sondern einfach durch eine besondere Umwandlung der bindegewebigen Grundsubstanz sich bilden, es entsteht die Faser gleich als Ganzes, wenn auch ursprünglich in grosser Feinheit.

In neuer Zeit hat Jores[2]) bezüglich der Regeneration und Neubildung der elastischen Faser mitgetheilt, dass das neue elastische Gewebe von dem praeexistirenden auszugehen pflege und mit diesem in Verbindung stehe. Er hat auch in Bindegewebs-Geschwülsten gefunden, dass die Neubildung der jungen Fäserchen entweder den elastischen Fasern der Gefässe, oder alten, in die Geschwulst einbezogenen Fasern entstammte; ferner hat er darauf hingewiesen, dass der Gehalt des Muttergewebes an elastischen Elementen von Einfluss auf die Neubildung derselben in der Geschwulst sei.

Melnikow-Raswedenkow[3]) nimmt an, dass das elas-

[1]) Kölliker, Handbuch der Gewebelehre.

[2]) Jores, Zur Kenntniss der Regeneration und Neubilduug elastischen Gewebes. Ziegler's Beiträge Bd. 27, S. 381. 1899.

[3]) Melnikow-Raswedenkow, Histologische Untersuchung über das elastische Gewebe in normalen und pathologisch veränderten Organen. Ziegler's Beiträge Bd. 26. 1898.

Digitized by Google

tische Gewebe aus dem der Blutgefässe hervorgehe und hat aus seiner Untersuchung den Schluss gezogen, dass innerhalb der Geschwulst keine Neubildung von elastischem Gewebe stattfinde, das ursprüngliche elastische Gewebe der Organe werde nur in mechanischer Weise durch die Geschwulst-Elemente beeinflusst. Abel[1]) hat ein sehr ähnliches Verhalten der elastischen Fasern beim Uterus-Krebs gefunden, und es scheint ihm der Beweis dafür geliefert zu sein, dass das Carcinom die elastischen Fasern nicht nur rein mechanisch verdrängt, sondern wirklich zerstört.

Dagegen bewiesen v. Hansemann[2]), Lubarsch[3]), Polak-Daniels[4]) die Neubildung elastischer Fasern in malignen Geschwülsten.

Zu meiner Untersuchung, welche ich auf Anregung von Herrn Dr. Oestreich, Assistenten am Pathologischen Institut, angestellt habe, habe ich 20 Fälle von Magen-Carcinom verschiedener Art genommen; von diesen waren 7 Fälle bereits lange Zeit gut in Alkohol conservirt, 13 erhielt ich frisch. Letztere wurden in Formalin und Alkohol gehärtet, in Celloidin eingebettet.

1. Mit Boraxcarmin vorgefärbt und nach der Weigert'schen Methode gefärbt.

2. Um aber die durch unvollständige Entfärbung in Alkohol entstehende, mit feinen elastischen Fasern leicht zu verwechselnde Färbung der Intercellular-Substanz zu vermeiden, verwendete ich nach Minervini's[5]) Methode 0,5—1 pCt. Chromsäure-Entfärbung, indem ich die Präparate etwa 20 Minuten bis 1 Stunde lang in letzterer entfärben liess. Diese Minervini's Chromsäure-Entfärbung ist sehr empfehlenswerth zur Differenzirung des

[1]) Abel, Zur Frühdiagnose des Gebärmutter-Krebses. Archiv f. Gynäkologie. Bd. 64. 1901.

[2]) v. Hansemann: Verhandlungen der Deutschen Pathologischen Gesellschaft. 2. u. 3. Tagung 1899, 1900.

[3]) Lubarsch, Verhandlung der Deutschen Pathologischen Gesellschaft, 3. Tagung 1900.

[4]) Polak-Daniels, Ueber das Stroma in Sarcomen. Dieses Archiv Bd. 165. 1901.

[5]) R. Minervini, Modification der Weigert'schen Methode zu spec. Färbung des elastischen Gewebes. Zeitschrift f. Mikroskopie. Bd. 18, Heft a. 1901.

Digitized by Google

elastischen Gewebes, indem Bindegewebs-Fibrillen sicher entfärbt werden, und nur die elastischen Fasern, bis in ihre feinsten Ausläufer, schwarzbraun bleiben.

Bevor ich zu meiner Aufgabe überging, studirte ich natürlich das Verhalten der elastischen Fasern in der normalen Magenwand. Das Organ ist zwar reich an elastischem Gewebe, doch stimmten die einzelnen Fälle nicht immer völlig überein. Es bestanden allerdings quantitative Differenzen; jedoch in den meisten Fällen fanden sich viele elastische Fasern in der Muscularis mucosae, während der übrige Theil der Mucosa relativ arm und die Submucosa reich daran war.

Beim Magencarcinom im Allgemeinen verhalten sich die elastischen Fasern sehr verschieden; Melnikow-Raswedenkow sah bei den bösartigen Neubildungen der Lymphdrüsen mechanisches Auseinanderschieben des elastischen Gewebes durch die proliferirenden Geschwulst-Elemente. Dasselbe stellte ich auch bei Magenkrebs fest. Dieser Zustand ist besonders im Anfangsstadium der Neubildung anzutreffen. Wo kleinzellige Infiltration gefunden wird, oder wo der Krebs noch nicht diejenigen Gewebe, welche elastische Fasern enthalten, völlig zerstört hat, da findet man immer Verdrängung und Verschiebung der elastischen Fasern. In einem Falle war diese Verdrängung besonders auffällig, indem nehmlich das elastische Gewebe der Muscularis mucosa gegen die Submucosa verschoben, eine sackförmige Einbuchtung erlitten hatte.

Wenn aber die Geschwulst weiter wächst, werden diese Verhältnisse geändert. Die Fasern werden auseinandergetrieben, zerstört, zerrissen und zerfallen in kurze, dicke oder feine Fasern; dann werden oft einzelne Carcinomzellen von einem feinen, kurzfaserigen, elastischen Netz umgeben, ausserdem sind die elastischen Fasern innerhalb der Geschwulst stellenweise in Büscheln anzutreffen, während an andern Stellen dicke, wellige Fasern ganz zerstreut erscheinen. Dieses Bild entspricht natürlich je nach der Dicke und Lagerung Resten der elastischen Fasern des alten Gewebes, wie bereits andere Autoren angenommen haben.

Wenn Kromayer[1]) sagt, dass bei relativ rasch wachsenden

[1]) Kromayer, Elastische Fasern, ihre Reorganisation. Monatshefte für prakt. Dermatologie. 1894. Bd. 19. No. 3.

Digitized by Google

Carcinomen der Haut in dem neugebildeten Gewebe keine elastische Fasern gefunden werden, so kann ich das bei meiner Untersuchung bestätigen; wo also Carcinom schnell wächst, dort sah ich entweder keine elastische Fasern oder nur zerstreute Reste derselben.

Melnikow theilte mit, dass er das bindegewebige Stroma des Leber-Carcinoms gänzlich frei von elastischen Fasern gefunden hat. Wohl dürfte sich im Allgemeinen die Menge der elastischen Fasern im Stroma nach dem Gehalt des Muttergewebes an Fasern richten, aber selbst bei Berücksichtigung dieses Punktes erscheint mir der Befund bei Magenkrebs bemerkenswerth: ich fand nehmlich darin alte und neugebildete elastische Fasern in sehr wechselnder Zahl. Eine Stelle mit stark entwickelten Bindegewebszügen war ganz frei von elastischen Fasern, an andern Stellen lagen netzförmig mit einander verbundene, feine, dünne Fäserchen oder lange und etwas stärkere Fasern in erheblicher Menge; in einem auffälligen Falle fand ich, dass feine, dünne Fäserchen von diesen gewucherten Fasern aus, sich verzweigend, durch die Alveolen hindurchzogen, mit letzteren entweder parallel laufend oder nach anderen Richtungen hin ziehend; diese feinen Fäserchen sind schwach gefärbt. In Bezug auf die Reichhaltigkeit der elastischen Fasern im Tumor und nach ihrer Anordnung dürften diese fein verästelten Fäserchen als neugebildete anzusprechen sein. Abel zeigte, dass in der Umgebung der Alveolen (Carcinom-Alveolen) die elastischen Fasern verdrängt sind und innerhalb der Alveolen zwischen den Carcinomzellen kurze, feine, abgebrochene Fasern hier und da liegen. Das habe ich auch in vielen Fällen beobachtet, aber bisweilen fand ich einen etwas anderen Zustand, indem die elastischen Fasern nicht nur Alveolen umsponnen, sondern ganz feine, langgestreckte Fäserchen in deren Inneres hineinschickten.

Jores gab bezüglich des Zusammenhanges der elastischen Fasern mit dem Bindegewebe an, dass fast überall, wo Bindegewebe neu entsteht, sich auch elastische Substanz neubildet; er fand kein Bindegewebe ganz frei von elastischem Gewebe. Polak-Daniels schrieb in seiner Arbeit: „je stärker die Bindegewebszüge waren, desto mehr elastische Fasern traf ich darin an. Es ist die Vorstellung nicht zulässig, dass die elastischen

Digitized by Google

Fasern stets an das Vorkommen von Bindegewebe gebunden sind. An vielen Stellen sah ich die Fasern, ohne dass sich dort Bindegewebs-Fibrillen befunden haben". Mein Befund spricht weder für das erstere, noch für das letztere. Denn ich fand viele Stellen, wo die Bindegewebszüge stark entwickelt, aber keine elastischen Fasern vorhanden waren und umgekehrt. Nach diesem Befund muss man denken, dass die Entstehung der elastischen Fasern im bindegewebigen Stroma gewissen unbekannten Bedingungen unterliegt, und auf praeexistirende Fasern zurückgeführt werden muss.

Was den Zusammenhang der elastischen Fasern mit den Gefässen betrifft, so finde ich auch in meiner Untersuchung, wie schon andere Autoren angegeben haben, folgende Verhältnisse: in vielen Fällen beobachtete ich, dass von den kleineren und grösseren in der Geschwulst gelegenen Gefässen, aus deren Adventitia entspringend, äusserst feine Fäserchen in das umgebende Geschwulstgewebe hineindringen; in einem Falle traten ziemlich dicke Fasern, welche nach ihrer Anordnung wie alte Fasern aussahen, heraus. Gerade in diesem Falle verliefen von diesen dicken Fasern ganz feine, dünne, neugebildete Fäserchen in das Geschwulstgewebe hinein. In einem Präparate fand ich ein verstopftes Gefäss erfüllt mit Bindegewebe und Carcinomzellen; es enthielt im Innern keine elastischen Fasern, jedoch von der Adventitia aus drangen feine Fäserchen in das Geschwulstgewebe hinein. Wo keine Verästelung der elastischen Fasern von dem Blutgefässe aus statt hat, dort beobachtet man sehr oft in der Umgebung des Gefässes massenhaft netzförmig verbundene feine und etwas stärkere, manchmal sogar dickere elastische Fasern, während der übrige Theil der Geschwulst, wo es keine Gefässe giebt, nur einzelne Reste derselben darbot. Wo also Gefässe vorhanden sind, liegen die elastischen Fasern dichter, als in weiterer Entfernung von ihnen. Daher glaube ich, dass die Neubildung der elastischen Fasern bei Magenkrebs auch von den alten elastischen Fasern der Gefässwand ihren Ursprung nimmt, welche Ansicht mit der anderer Autoren übereinstimmt.

Wenn ich die Resultate meiner Untersuchung zusammenfasse, so werden also die elastischen Fasern vom Krebs verdrängt, zerstört und seltener innerhalb der Geschwulst neuge-

Digitized by Google

bildet; diese Neubildung der elastischen Fasern geht nach ihrer Anordnung und Vertheilung von praeexistirenden elastischen Fasern aus. Die Bedingungen, welche zur Neubildung in der Geschwulst führen, konnte ich nicht finden, ebensowenig eine besondere Degeneration der elastischen Fasern.

Nach Abschluss der vorstehenden Arbeit erschien erst Meinel, Ein Fall von Carcinom des Magens mit starker Entwicklung des elastischen Gewebes und über das Verhalten dieses Gewebes bei verschiedenem Alter. (Münchener medicinische Wochenschrift. No. 9. 1902.)

Erklärung der Abbildungen auf Tafel VIII.

Fig. 1. Verdrängung der elastischen Fasern durch den Tumor. (Seibert Oc. 1. Obj. 2. 71 fache Vergrösserung.)

Fig. 2. Neubildung der elastischen Fasern im Tumor. (Seibert Oc. 1. Obj. 2. 71 fache Vergrösserung.)

Fig. 3. Feine verästelte elastische Fasern von den alten ausgehend. Seibert Oc. 3. Obj. 5. 100 fache Vergrösserung.)

Fig. 4. Neubildung von elastischen Fasern aus dem alten elastischen Gewebe einer Arterienwand. Seibert Oc. 1. Obj. 5. 305 fache Vergrösserung.

XIII.

Heterotopie grauer Hirnsubstanz bei einer epileptischen Idiotin.

Von

Prof. Alessandro Tedeschi,

Director des anatomisch-pathologischen Laboratoriums am National-Hospital für Irre (Buenos-Aires).

(Uebersetzt von Dr. Carl Davidsohn, Berlin.)

(Hierzu Taf. IX.)

I.

R. C., Argentinierin, 8½ Jahre alt, kam am 15. Februar 1899 in das Hospital. Ihr Vater, ein Alkoholist mit Gedächtnissschwäche, gab nicht besonders genaue Mittheilungen. Er erzählte, dass die Kleine in normaler Weise geboren wurde und sich gut bis zum Ende des ersten Jahres entwickelte. In dieser Zeit begannen sich die ersten Symptome der Krankheit

Digitized by Google

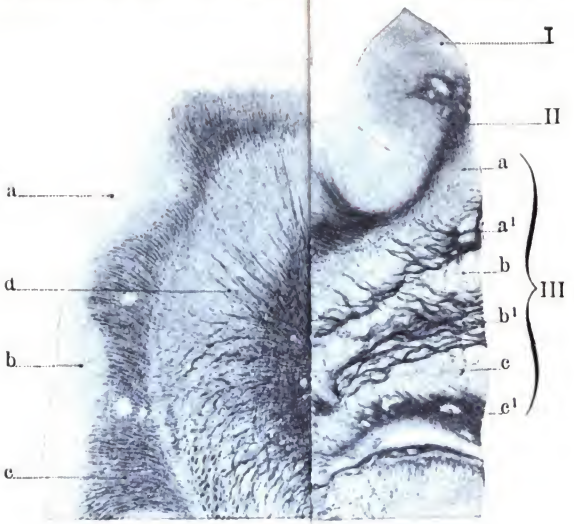

Fig. 1.

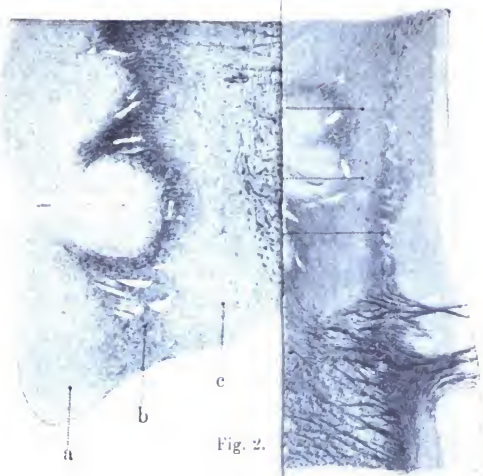

Fig. 2.

Fig. 4.

Digitized by Google

zu
einig
Zust

und
Inter
merk
sprec
ein S
bis s
Eintr

Aeus
ordin
dem
und
sym
Nase
Prog
geke
recht
der
Stat
pate
dick

die
einig

Han
ohn
ihre
in
Be
de

zu
wer
nicl
kei
die

häl
die

Digitized by Google

zu zeigen. Ganz plötzlich und ohne jede bekannte Ursache stellten sich einige kurze convulsive Anfälle ein, welche das Kind in einem comatösen Zustande zurückliessen.

Diese Anfälle wiederholten sich während des ersten Monats bis zu 4 und 5 mal täglich. Von da an nahmen sie allmählich ab, ohne sich bis zu Intervallen von 6 Monaten wieder zu zeigen. In derselben Zeit wurde bemerkt, dass die Intelligenz sich nicht entwickelte, und dass das Kind nicht sprechen, Personen nicht erkennen und unterscheiden lernte; man bemerkte ein Schielen nach innen, die Anfälle wiederholten sich, wurden zahlreich, bis sie die Zahl von 7 und 8 täglich erreichten an den Tagen, welche dem Eintritt in das Irrenhaus voraufgingen.

In jener Zeit sprach die Kranke nicht. Die einzigen stimmlichen Aeusserungen waren unarticulirte, nichts bezeichnende Laute, die von nicht ordinirten Armbewegungen begleitet wurden. Die Kranke folgte dem Arzt, dem Assistenten, den Personen, welche sie pflegten, in freundlicher Weise und zeigte ihrer Umgebung gegenüber keine Furcht. Sie hat einen kleinen symmetrischen Kopf. Es besteht Strabismus convergens und Nystagmus. Nase von gewöhnlicher Form, Form und Ansatz der Ohrmuschel normal, Prognathismus des Unterkiefers, Zähne regelmässig gestellt, am Rande eingekerbt. Das Knochensystem hat eine etwas unregelmässige Form, der rechte Fuss steht nach aussen, die Muskeln sind atrophisch, ohne dass darum der Gang behindert wäre, der, wenn auch ein bischen unregelmässig, von Statten geht, ohne dass die Kranke fällt. An der Insertion des Ligamentum patellae rechts besteht eine Verdichtung des Fettgewebes und eine Verdickung der Gelenkköpfe ohne Symptome einer Gelenk-Entzündung.

Am übrigen Körper keine weitere Deformation. An den Füssen hat die Haut eine röthliche Farbe, ihre Ränder zeigen kleine Hämorrhagien und einige weissliche Narben.

Was die allgemeine Sensibilität betrifft, so bemerkt man, dass die Haut der unteren Extremitäten sich mit einer Nadel durchstechen lässt, ohne irgend welche Bewegungen der Kranken hervorzurufen, die ein Fühlen ihrerseits angezeigt hätten; nur dann erhält man Bewegungen, wenn man in die Fussohle, in den Rumpf oder Hals stach. Gewöhnlich sind diese Bewegungen auch ziemlich beschränkt, und dabei befand sie sich nicht in der Lage, die richtige Stelle des Schmerzgefühls in exacter Weise anzugeben.

Der Patellar-Reflex links ist gesteigert; der Plantar-Reflex ist nicht auszulösen, die anderen Reflexe fehlen. Von Intelligenz kann nicht gesprochen werden, zum Essen muss man sie zwingen, weil sie unfähig ist und es nicht versteht, in irgend welcher Weise Nahrung zu fordern. Sie zeigte keine leidenschaftlichen Gefühle, ja man hätte sogar sagen können, dass ihr die Instinkte fehlten. Sie ist schmutzig und lässt Urin und Fäces unter sich.

Gleich nach ihrer Aufnahme kommt sie unter Brom-Behandlung, sie erhält 1, 2 und 3 gr täglich; unter dem Einfluss dieser Behandlung wurden die Anfälle an Zahl und an Intensität geringer. So bleibt sie in fast un-

Digitized by Google

verändertem Zustand bis zum 2. Juni 1899, an welchem Tage zwei Anfälle auftraten, seitdem blieb sie traurig und niedergeschlagen. Tags darauf blieb sie sitzen und ging nicht mehr wie sonst. Man lässt sie im Bett; die Temperatur ging auf 37,8°. Die Anfälle wiederholen sich, die Kranke ist in einem Zustand der Bewusstlosigkeit, die Pupille ist erweitert und reagirt kaum auf ein starkes und sehr dicht vorgehaltenes Licht. Geht man im dunklen Zimmer mit einer dicht vor die Kranke gebrachten Kerze nach allen Richtungen hin und her, so giebt die Kranke nichtsdestoweniger keine Zeichen, dass sie es bemerkt.

Am 14. Juni wiederholen sich die Anfälle in grösserer Zahl, die Temperatur erhöht sich bis auf 38°, der Puls kommt bis auf 120 Schläge in der Minute.

Am 15. wurden die Anfalle so zahlreich, dass man ihrer bis 100 zählen konnte, die Temperatur erhebt sich auf 39,4°.

Sie erhält ein Reinigungsklystier, eine Einspritzung per rectum von physiologischer Kochsalz-Lösung und ein Bad von 30°. In der Nacht sind die Anfälle so zahlreich, dass man 50 davon zählen kann.

Am 16. Status idem, Temperatur 40°, Puls so schnell, dass er nicht gezählt werden kann; es besteht Myosis, Athmung oberflächlich und unregelmässig, tief und rythmisch nur in den kurzen Intervallen zwischen den Anfällen. Die Erhöhung der Temperatur bleibt bis 4 Uhr nachmittags unverändert, zu welcher Stunde bei Eintritt des Todes das Thermometer noch auf 40,5° steigt.

Am folgenden Tage wurde in den ersten Vormittagsstunden die Section gemacht, die folgende Ergebnisse hatte:

II.

Leiche eines Mädchens von zartem Knochenbau, Muskeln und Fett wenig entwickelt, Todtenstarre erhalten, Leichenflecke auf der Hinterseite der Rumpfes und der Extremitäten. Kopf von normaler Form und Grösse, Kopfhaut normal, Epicranium desgleichen. Keine Abnormität in Form und Zusammensetzung des Schädeldachs, welches mit der darunter liegenden Dura mater an einigen Stellen fest zusammenhängt. Die Duragefässe sind mit Blut gefüllt, der Sinus longitudinalis superior enthält theils flüssiges, theils coagulirtes Blut. Die Innenseite der Dura mater ist glatt, die Sinus an der Basis sind voll von Blut. Keine Abweichung in Form oder Zusammensetzung an der Schädelbasis. Normal ist die Form, die Grösse, die Consistenz des Gehirns. Von der Arteria communicans anterior geht ein Arterienstamm ab, der sich auf das Corpus callosum legt zwischen den beiden Striae Lancisii, um sich in Aeste zu theilen, die speciell für die beiden Lobuli paracentrales bestimmt sind. Andere Anomalien von Wichtigkeit in der Vertheilung der grossen Stämme der Hirnarterien fanden sich nicht. Die Nervi optici sind ein wenig härter, als normal, doch kann man sie weder in der Form, noch in der Grösse, noch in der Farbe von

Digitized by Google

normalen unterscheiden. Die anderen Nerven an der Gehirnbasis sind normal.

Die weichen Hirnhäute sind an der Hirnrinde adhärent, lassen sich von derselben nur mit grosser Mühe trennen, indem an einigen Stellen die Oberfläche der Windungen mit abreisst.

Die Vertheilung der Windungen, ihre Form und Grösse bieten nichts Abnormes dar. Die Seitenventrikel sind erweitert, die blutgefüllten Gefässe springen gegen das Ependym vor, das ein wenig verdickt ist. Auf Schnitten durch die Hemisphären zeigt sich, dass unter der grauen Substanz der Windungen eine dünne Zone weisser Substanz liegt, unter der wieder die nervöse Substanz in einer mehr oder weniger irregulären Weise eine rosagraue Farbe darbietet, welche jener der grauen Substanz der Windungen und der centralen Kerne vollständig gleich ist. Die erwähnte Färbung, die am vorderen Theile fast gleichmässig ist, zeigt sich am Hinterhaupts-Lappen in drei ziemlich parallele Schichten getheilt, die von einander durch dünne Zonen weisser Substanz getrennt sind.

Im Anschluss an die Windungen der Insula Reilii verbindet sich die rosa-graue Substanz mit derjenigen Zone grauer Substanz, die mit dem Namen Claustrum bezeichnet wird, ohne darum die Vertheilung der Substanz in Capsula interna, Capsula externa und Capsula extrema zu alteriren, indem allein die Dicke der ganzen Claustrum-Zone vermehrt wird.

Schnitte, die an verschiedenen Stellen und nach verschiedenen Richtungen hin ausgeführt wurden, zeigen, dass die erwähnte Schicht von rosa-grauer Farbe in der ganzen Ausdehnung der Corona radiata (des Stabkranzes) beider Seiten sich findet, bald gleichmässig, bald unregelmässig weiss gestreift und gefleckt; an den mehr nach der Peripherie hin gelegenen Theilen zeigt der Stabkranz in seiner Gesammtheit ein weisses Colorit, in dessen Mitte sich kleine Inseln von rosa-grauer Färbung finden.

Keine bemerkenswerthe Besonderheit bieten der dritte und vierte Ventrikel dar, auch an Kleinhirn, Pons, den Ganglien der Basis, der Medulla oblongata ist makroskopisch nichts Abnormes wahrzunehmen.

Normal in Richtung und Zusammensetzung ist die Wirbelsäule, die Dura mater des Rückenmarks, keine Abnormität an Form und Grösse zeigt das Rückenmark, regelmässig ist die Anordnung der grauen Vorder- und Hinterhörner.

Nach Eröffnung der Bauchhöhle zeigen sich die Därme stark durch Gas aufgetrieben, das S romanum liegt vertical und nimmt fast die Mittellinie der Bauchhöhle ein. Die anderen Baucheingeweide haben ihren normalen Platz. Zwerchfellstand rechts an der dritten, links an der vierten Rippe.

Beim Oeffnen der Brusthöhle sinken die Lungen in normaler Weise zurück; die Grösse des unbedeckten Herzbeutelstückes ist die gewöhnliche, die im Herzbeutel befindliche Flüssigkeit ist von normaler Menge, galliggelb, klar.

Das Herz von normaler Grösse, das Epicard dünn, glatt, transparent,

Digitized by Google

ebenso das parietale und valvuläre Endocard. Das Myocard ist von normaler Dicke, von röthlicher Farbe und normaler Consistenz.

Die Lungen sind normal in Bezug auf Volumen, Schwere und Consistenz Die Pleura ist glatt, glänzend, das Lungengewebe knistert beim Schneiden und beim Drücken, die Schnittfläche ist rosa und lässt auf Druck eine schaumige, blutreiche Flüssigkeit herauskommen. Pharynx, Oesophagus, Larynx, Trachea, die grossen Bronchien, Thyreoidea, die Reste der Thymus, Aorta thoracica bieten nichts Besonderes dar, weder in Form, noch in Grösse, weder in Lage, noch in Gewebe, so weit makroskopisch erkannt werden konnte.

Die Milz hat normale Grösse, die Kapsel ist normal gespannt, die Pulpa röthlich und von normaler Consistenz.

Linke Nebenniere von gewöhnlicher Grösse, normaler Consistenz und Farbe.

Linker Ureter von gewöhnlicher Grösse und in normaler Lage zu den Nachbar-Organen.

Linke Niere von normaler Grösse, Kapsel leicht abziehbar, Oberfläche glatt. Consistenz normal, normales Verhältniss zwischen Rinde und Marksubstanz, letztere von röthlicher Farbe und glänzendem Aussehen.

Rechte Nebenniere, rechter Ureter und rechte Niere zeigen normale Verhältnisse, entsprechend denen, die auf der linken Seite beobachtet worden sind.

Keine Abnormität in Bezug auf Vertheilung, Grösse, Lagebeziehungen und Bau an der Arteria hepatica, Vena portae, am Ductus choledochus, Ductus cysticus, Ductus hepaticus. Die Gallenblase enthält eine normale Menge von grünlich gefärbter Galle.

Die Leber hat normale Grösse und Consistenz, die Schnittfläche zeigt sich von gleichmässig röthlicher Farbe.

Der Magen hat normale Grösse, die Schleimhaut ist glatt, ohne pathologische Veränderungen, dasselbe lässt sich vom Duodenum sagen.

Pankreas und Aorta abdominalis normal.

Jejunum und Ileum von normaler Ausdehnung, die sie auskleidende Schleimhaut hat normale Eigenschaften.

Der Dickdarm ist in bemerkenswerther Weise dilatirt und verdickt.

Ausserst zurückgezogen sind die kleinen Schamlippen, die Vagina ist ziemlich weit.

Der Uterus besteht aus einem cylinderförmigen, etwa 2 cm langen, ½ cm breiten Körper, der sich am oberen Ende in zwei Hörner theilt, welche die beiden Tuben darstellen. Durch das Collum und die Uterushöhle kann man kaum mit einer dünnen Sonde hindurchkommen.

Die Ovarien haben eine dem Alter entsprechende Form und Grösse, normal sind nach Grösse und makroskopisch sichtbaren Eigenschaften Blase und Rectum.

Digitized by Google

III.

Gleich nach der Section und nach photographischer Aufnahme der Gehirnschnitte ging man an die Fixation des Gehirns, des Rückenmarks und der Eingeweide, die nach den verschiedenen gewöhnlich gebrauchten Methoden vorgenommen wurde.

Ich halte es für gut, die Beschreibung des mikroskopischen Befundes der verschiedenen Organe zu übergehen, da sie sich in normalem Zustande befanden und wirklich ohne Wichtigkeit in Betreff der histologischen Untersuchung waren, um die ganze Aufmerksamkeit auf den aussergewöhnlichen mikroskopischen Gehirn-Befund zu lenken. Die makroskopischen Eigenschaften, die beschrieben worden sind, gestatten schon an sich allein die Diagnose auf Heterotopie der grauen Substanz; diese war unbedingt sicher nach der Untersuchung von Zupfpräparaten und von solchen, die durch Zertheilen in kleine Stücke hergestellt und mit Müller'scher Flüssigkeit behandelt wurden. Die rosagrauen Zonen, welche in der Tiefe des Stabkranzes liegen, sind wirklich zum grössten Theile aus grossen verästelten Zellen mit gekörntem Protoplasma und grossem Kern zusammengesetzt. Diese zelligen Elemente sind unregelmässig in ihrer Form, häufig multipolar, einige birnförmig.

Stücke dieses graufarbenen heterotopen Gewebes, in Alkohol fixirt und nach der Nissl'schen Methode behandelt, haben dazu gedient, die nervöse Natur dieser verästelten und polymorphen Elemente klar zu beweisen, wie schon hervorgehoben worden ist.

Es handelt sich in der That um grosse Zellen mit zahlreichen Verästelungen, mit granulirtem Protoplasma, dessen Granulationen sich mit Methylenblau färben lassen, mit grossem Kern, dessen Begrenzung durch eine fortlaufende, ziemlich stark gefärbte Linie gebildet wird, und der bald ein, bald (und häufiger) zwei oder drei Kernkörperchen enthält, welche manchmal peripherisch, manchmal central liegen. Diese zelligen Elemente haben gewöhnlich die Ausdehnung der Ganglienzellen der menschlichen Hirnrinde, jedoch finden sich, unregelmässig verstreut, bald isolirt, bald in kleinen Gruppen, auch Riesenzellen, etwas grösser, als die grossen Ganglienzellen der Vorderhörner des Rückenmarks, von polyedrischer Form, mit zahlreichen und beträchtlichen Verzweigungen.

Digitized by Google

Die Verästelungen der Ganglienzellen bilden, indem sie sich verflechten, eine Art Filz, in dessen Mitte die Capillaren verlaufen, und der ersichtlich verstärkt wird durch ein Geflecht von anderen Fasern, die von anderen kleinen zelligen Elementen herstammen, mit einem Kern, der sich stark färbt, und mit einer sehr grossen Zahl von feinen, fadenförmigen Verästelungen, d. h. mit allen Eigenschaften der Neuroglia. Wie schon erwähnt, variiren die Ganglienzellen in ihrer Form und Grösse, ohne dass man in Rücksicht darauf Gruppen in Form von Haufen oder Schichten bestimmen könnte, welche an die bekannten Schichtungen der normalen Hirnrinde erinnerten.

Es ist erwähnenswerth, dass die genannten histologischen Eigenschaften den verschiedenen Zonen des heterotopen nervösen Gewebes gemeinsam sind, auch inbegriffen der kleinen, inmitten der weissen Substanz verstreuten Heerde; ausserdem ergiebt sich nach Untersuchung der Präparate, dass sich in der ganzen Ausdehnung des Stabkranzes grosse ganglionäre Elemente finden, verstreut auch da, wo man nach dem weissen Colorit sich veranlasst sehen konnte, zu meinen, dass es sich nur um Nervenfasern handle. Ich habe an den zahlreichen beschriebenen cellulären Elementen weder bemerkenswerthe Degenerations-Zeichen, noch Pigment-Anhäufungen gefunden. Da es sich um Präparate von nervösem Gewebe handelt, das der Leiche entnommen ist, so, glaube ich, darf man kein grosses Gewicht auf die unregelmässige Vertheilung der chromatophilen Substanz in den nach der Nissl'schen Methode gefärbten Schnitten legen.

Die mit Carmin gefärbten und die nach der Nissl'schen Methode behandelten Präparate geben schon einen ziemlich genauen Begriff von der Vertheilung der weissen und der grauen Substanz, er wird jedoch viel deutlicher an Präparaten, die nach der Methode von Pal behandelt sind, mit oder ohne Carmin-Unterfärbung.

Diese Präparate haben mir zum Studium des Verhaltens der Faserbündel in Bezug auf die normalen grauen Kerne gedient. Im Allgemeinen kann man sagen, dass die heterotope graue Substanz der normalen ähnlich ist, auch darin, dass an ihrer Zusammensetzung in beachtenswerther Weise Nervenfasern Theil nehmen, sei es, dass sie von denselben Elementen herkommen,

Digitized by Google

sei es von wo anders her, und sich in verschiedenen Richtungen kreuzen.

Ausserdem soll in Rücksicht auf die Nervenfasern an die Thatsache erinnert sein, dass diese in der Rinde eine beachtenswerthe Verminderung erlitten haben. Aber darauf müssen wir noch zurückkommen.

Hier will ich lieber erst die Vertheilung (die man schwer makroskopisch schätzen konnte) der weissen und der grauen Substanz wieder aufnehmen in den verschiedenen Zonen, an denen wir die Heterotopie thatsächlich gefunden haben.

Fig. 1 stellt einen Horizontalschnitt durch den Stirnlappen dar und gestattet hinreichend deutlich zu erkennen in a die Oberfläche der Windungen, in b die graue Substanz derselben, in c die weisse Substanz, welche den Stabkranz bilden hilft, in d die Masse derjenigen Substanz, welche in ihrer Gesammtheit grau ist, aber an deren Zusammensetzung mehr oder weniger zahlreiche Fasern Theil nehmen, die von der Rinde und von den heterotopen Ganglienzellen herkommen.

Fig. 2 giebt einen Horizontalschnitt durch die motorische Region wieder. Dort sieht man wie gewöhnlich die Oberfläche der Windungen, die graue Substanz derselben, auf welche nicht die zusammenhängende Schicht von weisser Substanz des Stabkranzes folgt, sondern eine Zone, die vorzugsweise aus zelligen Elementen mit nach verschiedenen Richtungen hin verlaufenden Nervenfasern zusammengesetzt ist. Nach innen von dieser Schicht hat man eine Schicht weisser Substanz und dann wieder eine graue Zone.

Deutlicher noch ist das Alterniren der vorzugsweise weissen und grauen Schichten am Hinterhaupts-Lappen.

Fig. 3 giebt einen Horizontalschnitt genau wieder, der in dieser Gegend ausgeführt ist, in der dem Hinterhorn des Seitenventrikels entsprechenden Höhe. In ihrer Gesammtheit bemerkt man die Oberfläche der Windungen, die graue Substanz derselben, eine Schicht von weisser Substanz unmittelbar darunter, und dann eine dicke Schicht, in der die graue Substanz vorherrscht, die man aber leicht wieder in 3 weisse Schichten theilen kann, welche mit 3 grauen Schichten abwechseln (a, b, c, a^1, b^1, c^1). Die Figur zeigt das Präparat in dreifacher Ver-

Digitized by Google

grösserung, und mit dieser mässigen Vergrösserung sind schon deutlich die verschiedenen Richtungen der Fasern sichtbar, von denen einige in centripetaler Richtung verlaufen, andere mehr oder weniger schräg und longitudinal.

Wir haben schon angegeben, wie die heterotope graue Schicht mit dem Claustrum in Verbindung steht. Besonders an den nach der Pal'schen Methode angefertigten Präparaten wird das deutlich. Fig. 4, welche diese Gegend darstellt, zeigt in klarer Weise in c^1 die graue Schicht, die sich mit dem Claustrum c verbindet, in b die Capsula extrema, in d die Capsula externa.

Wie auseinandergesetzt worden ist, kann das Alles durch die Betrachtung mit blossem Auge oder mit Lupen-Vergrösserung wahrgenommen werden. Eine Untersuchung mit stärkeren Vergrösserungen gestattet andere Einzelheiten zu sehen, die ich an der Hand von nach der Natur aufgenommenen Figuren aufzählen werde.

An einem Schnitt der Rinde, der einem Punkte in der Tiefe eines Sulcus entspricht, wo die weiche Hirnhaut unberührt, und wo die Rinde durch Manipulationen nicht verletzt ist, bemerkt man eine leichte entzündliche Infiltration der weichen Hirnhaut, die sich längs der in die Hirnsubstanz eintretenden Gefässe ausbreitet, und eine sehr beachtenswerthe Spärlichkeit der oberflächlichen Nervenfasern.[1]) Auch die unmittelbar darunter liegende Schicht von grauer Substanz ist fast frei von Nervenfasern. Beim Untersuchen der unmittelbar darunter gelegenen Schicht bemerkt man einige vereinzelte Fasern, tiefer zahlreichere, welche die Neigung haben, centripetal zu verlaufen. Die erste Schicht entspricht fast ganz derjenigen der grossen Pyramidenzellen.

[1]) Die Arbeiten von Exner, Tuczek, Zacher, Greppin, Friedmann, Kronthal, Chaslin, Fischl, Cramer, Emminghaus, Targowla, Kéraval und viele Andere haben die besondere Wichtigkeit gezeigt, welche die sogenannten Tangentialfasern der Hirnrinde haben, speciell wegen der Häufigkeit, wit welcher ihre Veränderungen bei Dementia paralytica und non paralytica gefunden werden. Mir scheint es daher in diesem Falle als einem solchen von Epilepsie nicht unwichtig zu sein, wenn man hier auf ein fast vollständiges Fehlen derselben traf.

Digitized by Google

Noch tiefer sind die Fasern dichter und halten sich centripetal, wie sie es auch in normalen Fällen thun würden. Auf dem Schnitt findet sich ein Gefäss, längs welchem man eine entzündliche Infiltration bemerken kann. Zwischen den Fasern liegen in beschränkter Zahl Ganglienzellen.

In der weissen Subcorticalschicht, in dem als normal zu betrachtenden Theile, finden sich sehr zahlreiche Nervenfasern, fast alle in radiärer Richtung, mit dazwischen liegenden Neuroglia-Kernen. Am Grunde dieser Schicht liegt das heterotope Gewebe. Die Nervenfasern gehen auseinander in Folge der Anwesenheit vieler Ganglienzellen, welche in Rücksicht auf ihre Vertheilung und nach ihren Beziehungen keinem Gesetze folgen, welches an die normalen Beziehungen der Rindenzellen erinnert.

In einigen Theilen vertheilen sich die Nervenfasern in verschiedenem Sinne und umschliessen Haufen von Ganglienzellen in Form von mehr oder weniger regelmässigen, rundlichen oder elliptischen Inseln. An anderen Stellen sind diese Haufen so nahe an einander, dass die Nervenfasern zwischen ihnen die Form von Bündeln oder bogenförmigen Bändern annehmen. Die Vertheilung ist verschieden an anderen Theilen, wo die zu Bündeln vereinigten, mehr oder weniger regelmässig vertheilten Fasern längliche rhombische Zonen begrenzen, welche aus Ganglienzellen-Gewebe bestehen, oder vielmehr die Fasern liegen vereinzelt und verlaufen in allen Richtungen, ohne sich zu vereinigen, wegen ihrer Spärlichkeit, und ohne ein zusammenhängendes Geflecht zu bilden.

Die genaue Untersuchung des Pons, der Medulla oblongata, des Kleinhirns und des Rückenmarks hat mir keine Veranlassung gegeben, irgend welche in Bezug auf die Vertheilung der grauen Substanz beachtenswerthe Momente hervorzuheben.

IV.

Die graue Substanz wurde ausserhalb ihres normalen Sitzes angetroffen am Gehirn, Kleinhirn und Rückenmark.

In seinem klassischen Werke über die Geschwülste erwähnt Virchow (Bd. III, S. 457) die Thatsache, dass sich im Gehirn manchmal Neubildungen von Nervengewebe finden, bald in der Tiefe innerhalb der Hemisphären liegend, bald an der Oberfläche

Digitized by Google

der Ventrikel verbreitet. Derselbe Autor[1]) fand am Gehirn eines 27jährigen Idioten, der mit 2 Jahren epileptisch geworden war, einen sehr beträchtlichen Hydrocephalus ventricularis und einige Intumescenzen in der Ventrikel-Oberfläche von halbkugeliger Form, von der Grösse eines halben Hanfkorns bis zu der einer Kirsche, weich, glatt, grau oder grauröthlich, ziemlich zahlreich, einige einzeln, andere in Gruppen vereinigt, von denen einige nach aussen, andere nach oben vom Corpus striatum, andere unter der Basis des Vorderhorns gelegen waren. Diese Intumescenzen bestanden aus einem der grauen Hirnrinden-Substanz ähnlichen Gewebe, aus Nervenfasern, die mehr oder weniger regelmässig vertheilt in radiärer Richtung lagen, die einen mit, die anderen ohne Myelin, und aus dazwischen liegender Neuroglia.

Die Gruppen, die aus der Vereinigung verschiedener Knötchen sich bildeten, waren von einander durch Bündel weisser Substanz getrennt, das Ventrikel-Ependym überdeckt sie.

Bei anderer Gelegenheit beobachtete Virchow Neubildungen von grauer Substanz in Form von wohl erkennbaren Knoten, welche wegen der Anwesenheit von weisser Substanz in ihrem Innern eine sehr grosse Analogie mit einer Hirnwindung darboten[2]), und bei einem 36jährigen Geisteskranken fand er zahlreiche Haufen von grauer Substanz innen am Corpus striatum dextrum, zum Theil in den Ventrikel hervorragend, und in der Mitte der weissen Substanz des Hinterhaupt-Lappens grosse Haufen von grauer Substanz, vollständig unabhängig von der Rinde und ebenfalls den Windungen vergleichbar.[3])

Lobstein[4]) fand im Gehirn einer Idiotin eine kleine weiche Excrescenz, die aus grauer Substanz bestand, im Seitenventrikel unter dem Ammonshorn lag.

Rokitanski[5]) beobachtete bei Kindern mit Hydrocephalus

[1]) Virchow, Würzburger Verhandl., 1851, Bd. 2, S. 167, u. Gesammelte Abhandl., S. 998.

[2]) Virchow, Gesammelte Abhandl., S. 999,1.

[3]) Virchow, Tageblatt der 40. Versamml. deutscher Naturforscher und Aerzte in Hannover, 1865, III, S. 38.

[4]) Lobstein, Rapports sur les travaux exécutés à l'amphithéâtre d'anatomie de Strasbourg, 1850, S. 71.

[5]) Rokitanski: Handbuch der pathol. Anatomie, Wien 1844, Bd. 2, S. 749.

Digitized by Google

congenitus kleine rundliche Hervorragungen von der Grösse eines Hanfkorns bis zu der einer Erbse, welche die Oberfläche des Ependyms überragten. Dieser Autor, der diese Bildungen als Hernien von Hirnsubstanz erklärt hatte, überzeugte sich nach dem Erscheinen der Virchow'schen Arbeiten, dass es sich um Neubildungen von grauer Substanz handelte.[1])

Tüngl[2]) fand bei der Autopsie einer 31jährigen Frau, welche in ihrer letzten Lebenszeit Symptome von cerebralen Störungen dargeboten hatte, in verschiedenen Ventrikeln halbkugelige, aus grauer Substanz gebildete Hervorragungen, welche sich bis in das Innere der medullären Substanz ausbreiteten, wo sie rundliche, durch weisse Substanz von einander getrennte Tumoren bildeten. Bei demselben Individuum fand sich Uterus und Vagina verdoppelt.

Meschede[3]) fand bei einem 19jährigen Idioten kleine Heerde von grauer Substanz von 1—10 mm Durchmesser, welche in der oberen äusseren und hinteren Wand der Hinterhörner der Seitenventrikel lagen. Diese Knötchen überragten nicht viel das Niveau der Ventrikelwände, aber nach der anderen Seite gingen sie bis in die Tiefe der weissen Substanz. 80 solcher Knötchen konnte der Autor zählen. Beachtenswerth ist in diesem Falle eine Zunahme in der Dicke der grauen Rinden-Substanz, welche an einigen Stellen bis 11 und 13 mm dick war, und welche, anstatt gleichmässig zu sein, vermittelst weisser Substanzlager wie in 2 oder 3 parallele Zonen eingetheilt war, die ihrerseits aus einer grossen Zahl kleiner Heerde zusammengesetzt waren.

Demselben Meschede verdanken wir die Abbildung eines Falles von Paralysis agitans, in welchem Haufen von (annähernd) grauem Gewebe bestanden, die grosse Zellen mit den Eigenschaften der Ganglienzellen enthielten, und die in der Mitte der weissen Substanz der Hemisphären gelegen waren. Mit dieser Anomalie verband sich das Vorhandensein von harten, aus Neuroglia bestehenden Knötchen, die im Kleinhirn, im Pons und im Rückenmark verstreut lagen. Meschede hat ferner einen Fall von Idiotie einfach publicirt, in welchem er ein Knötchen grauer

[1]) Rokitanski: Lehrbuch der pathol. Anatomie, 1855, Bd. 1, S. 190.
[2]) Tüngl: Dieses Archiv, Bd, 16, S. 166.
[3]) Meschede: Allg. Zeitschr. f. Psychiatrie, Bd. 21, S. 484, IV.

Digitized by Google

Substanz von annähernd Erbsengrösse fand, das, auf der rechten Seite gelegen, in Bezug auf das Vorderhorn ein wenig vom Corpus striatum entfernt war.

Otto[1]) hat 3 Fälle von Heterotopie von grauer Substanz publicirt. Der erste bezieht sich auf eine schwachsinnige Frau, welche unter den Zeichen der allgemeinen Paralyse starb. In der Wand des rechten Seitenventrikels neben dem Schwanz des Nucleus caudatus fanden sich zwei runde Intumescenzen, die von weisser Substanz umgeben und mit einer feinen, weissen, fast transparenten Schicht bekleidet waren; diese Knoten, welche auf dem Durchschnitt die Farbe und die Consistenz der grauen Hirnsubstanz darboten, waren vollständig von den Windungen und den Kernen der Basis getrennt. Die mikroskopische Untersuchung zeigte, dass sie aus Nerven-Zellen und -Fasern, Stützgewebe und Gefässen bestanden. Aus der Untersuchung dieses Falles ergab sich noch das Fehlen von Tangentialfasern in der Rinde, die Verdickung der Gefässe, die Anwesenheit von bräunlichem Pigment im Innern der Nervenzellen, welche ihren Ursprung von der Rinde nahmen, und welchen die charakteristische Anordnung in Fächerform fehlte.

Ausser dieser Veränderung war die Thatsache bemerkenswerth, dass die grossen Hirn-Arterien verdickt waren, dass die weiche Hirnhaut der Hirnrinde adhärent war, besonders an den Frontal- und Temporal-Lappen, ferner bestand ein Verschmelzen der Rinde, ein Hervortreten der Spalten, Erweiterung der Ventrikel und Verdickung des Ependyms, mit anderen Worten: es handelt sich um einen Fall von Verlagerung von grauer Substanz im Gehirn einer an chronischer Meningo-Encephalitis Erkrankten. Es ist nicht wahrscheinlich, dass an diesem pathologischen Process das Fehlen der Tangentialfasern und die Unregelmässigkeit der radiären Rindenfasern Schuld war. Diese Thatsache ist um so erwähnenswerther, weil in unseremFalle, in dem gleiche Veränderungen der Nervenfasern vorlagen, jene mit dem Vorhandensein einer chronischen Meningo-Encephalitis zusammenfielen.

Der zweite Fall bezieht sich auf eine 61jährige epileptische, demente Frau. Eine beachtenswerthe Zahl kleiner Anschwellungen

[1]) Otto, Dieses Archiv, Bd. 110, S. 85.

Digitized by Google

lagen, vom Ependym bekleidet, in den beiden Seitenventrikeln ausgebreitet. Ihre Grösse schwankt zwischen der eines Hirsekorns und einer Bohne. Sie lagen nach aussen vom Nucleus caudatus, gingen bis in die Tiefe der medullären Substanz, hatten eine rundliche Form und waren von einander, vom Nucleus caudatus und von der grauen Rindensubstanz getrennt durch weisse Substanz. Diese Knötchen ergaben bei mikroskopischer Untersuchung eine Zusammensetzung aus Nervenzellen und -fasern, Neuroglia und Gefässen.

Der dritte Fall bezieht sich auf eine 72jährige Frau, die an temporärem Irresein litt, dann geheilt war, um schliesslich die Symptome der Schwachsinnigkeit zu zeigen, die nicht mehr verschwanden.

Im Grunde der weichen Hirnhäute, am inneren Theil der rechten Seite des Pons, 6 mm vom Sulcus basilaris entfernt, in der Mitte der weissen Substanz der oberflächlichen Brückenfasern, fand sich eine Zone von grau-röthlicher Farbe und mehr oder weniger regelmässiger cubischer Form von 5 mm Seitenlänge. Dieser Knoten war aus nervösem Gewebe zusammengesetzt, an welchem Ganglienzellen und Nervenfasern Theil hatten.

Erman[1]) hat einen von Bülau secirten Fall erläutert; bei einem Individuum, welches sonst keine Zeichen einer geistigen Erkrankung gehabt hatte, wurde eine Dilatation der Seitenventrikel und eine grosse Zahl von Erhabenheiten gefunden, welche nach aussen vom Nucleus caudatus gelegen, ohne Zusammenhang mit ihm und der Rinde, von einem feinen Lager weisser Substanz und vom Ependym bedeckt waren.

Diese Knötchen bestehen auf jeder Seite aus einer höckerigen Masse, welche links aus 30 Knötchen zusammengesetzt ist und in ihrer Gesammtheit eine Länge von 9 cm und eine Breite von höchstens 1½ cm hat, rechts dagegen 11 cm lang und ad maximum 3 cm breit, aus 40 Knötchen besteht.

Die Substanz, welche diese Erhabenheiten bildete, war von rosagrauer Farbe und bestand aus Nervenfasern und Ganglienzellen, wie die normale graue Substanz.

Gottlieb fand bei einer Epileptischen eine Vermehrung

[1]) Erman, Dieses Archiv, Bd. 56.

Digitized by Google

der Consistenz der Hirnrinde im Bereich des linken Frontallappens. In dieser Gegend war die Verdickung der grauen Rindensubstanz deutlich. Ausserdem fand sich in der Dicke der weissen Substanz eine Neubildung von röthlich-grauer Farbe, linsenförmig, von etwa 1½ cm Durchmesser, von der Dicke einer Linie, dicht neben dem Corpus striatum gelegen und nicht in den Ventrikel hervorsprigend. Dieser Knoten bestand aus Nervenfasern und Ganglienzellen.

Magnus Matell[1]) fand bei einer 25jährigen Epileptischen, dass ein grosser Theil der centralen Substanz der Hemisphären, anstatt eine weissliche Färbung zu haben, eine dunkelgraue Farbe zeigte. Dieser Abweichung in der Färbung entsprach eine Abnormität in der histologischen Zusammensetzung. Die graue Zone bestand aus Ganglienzellen und Nervenfasern, genau wie die Hirnrinde und die Kerne der Basis. Dieser Fall war bemerkenswerth, weil die Lambda-Naht offen und die Sulci abgeflacht waren.

H. Meine[2]) fand bei einem 14jährigen Epileptiker eine Unregelmässigkeit der Windungen, eine Vermehrung der Dicke der Rindensubstanz und neben dem Linsenkern eine Reihe von Kernen grauer Substanz, welche von weisser Substanz umgeben waren und aus Nervenzellen, Nervenfasern und Neuroglia bestanden. Ausserdem waren im Gehirn Ependym-Verdickungen, kleine Blutungen und chronische Entzündungs-Heerde mit sklerotischen Stellen vorhanden.

Die Heterotopie der grauen Substanz wurde auch in andern Theilen des Central-Nervensystems angetroffen.

Meschede[3]) erwähnte zur Heterotopie der grauen Substanz im Kleinhirn einen Fall, den er 1868 auf der 42. Versammlung Deutscher Naturforscher und Aerzte in Dresden mitgetheilt hat, bei welchem graue Substanz im Centrum der medullären Kleinhirnsubstanz vorhanden war, ohne mit der Rinde und dem Nucleus dentatus zusammenzuhängen. Im linken Kleinhirnlappen

[1]) Magnus Matell, Ein Fall von Heterotopie der grauen Substanz in den beiden Hemisphären des Grosshirns. Archiv f. Psych. u. Nervenkrankh. Bd. 25, Heft 1. 1893.

[2]) Meine: Ein Beitrag zur Lehre von der ächten Heterotopie grauer Hirnsubstanz. Archiv f. Psych. Bd. 30, S. 608. 1893.

[3]) Meschede, Heterotopie des Kleinhirns. Dies. Arch., Bd. 56, S. 82.

Digitized by Google

fand ich einen Streifen von grau-röthlicher Substanz von unregelmässiger Form, 13—15 mm Länge, ½—3 mm Breite. Mikroskopisch wurde festgestellt, dass die graue Substanz aus grossen verästelten Zellen bestand mit den Charakteren der Ganglienzellen, aus einer körnigen, interstitiellen Substanz, aus Neuroglia und aus Nervenfasern.

Der zweite Fall wurde 1870 von Meschede beobachtet. Wie im ersten Fall handelt es sich auch bei diesem um einen Epileptiker, der 1834 geboren und am 25. Juli 1870 gestorben war, bei welchem die Symptome der Epilepsie im Alter von 18 Jahren aufgetreten waren, 4 Jahre nachdem er eine schwere und tiefe Kopfverletzung erlitten hatte. Er wurde wegen Dementia epileptica ins Irrenhaus aufgenommen und starb in einem epileptischen Anfall. Es fanden sich Zeichen schwerer alter Schädelfractur mit Adhärenz der Hirnhäute und mit einer Cyste in der entsprechenden Hemisphäre, zu welcher die theilweise Zerstörung des Gewebes in Folge des Traumas die Veranlassung gab.

In der linken Kleinhirn-Hemisphäre fand sich eine Zone von grauer Substanz von 5—6 mm Länge, 1 mm Breite, von grau-rosa Farbe, contourirt von weisser Substanz und ohne Verbindung mit der Rinde und der Olive des Kleinhirns.

Die mikroskopische Untersuchung zeigt, dass das Gewebe aus grossen, polymorphen, dicken, verästelten Zellen mit dickem Kerne, mit körnigem Protoplasma besteht, und dass diese Zellen die charakteristischen Eigenschaften der Rinden-Nervenzellen hatten, ohne irgend welche Besonderheit, welche sie irgend einer der speciellen Formen der Zellen im Grosshirn oder im Kleinhirn ähnlicher machen könnte.

Derselbe Autor hat noch einen dritten Fall veröffentlicht. Das betreffende Individuum litt an progressiver Paralyse. Kleine Heerde von grauer Substanz, in Reihen vertheilt, fanden sich in beiden Kleinhirn-Hemisphären fast symmetrisch vertheilt, getrennt von der grauen Rindensubstanz und vom Nucleus dentatus. Auch diese grauen Heerde bestanden aus Nervenzellen, Neurogliazellen und Nervenfasern.

Wichtige Fälle von Heteropie der grauen Substanz im Kleinhirn sind nicht veröffentlicht worden, soweit mir wenigstens be-

Digitized by Google

kannt ist. Ich muss jedoch erwähnen, dass Pfleger[1]) versichert, er sei in der Lage gewesen, bei 75 Fällen unter 400 Sectionen heterotope, graue Substanz anzutreffen. Eine solche Häufigkeit würde im offenen Widerspruch mit dem stehen, was man meistens beobachtet, eine solche Statistik braucht daher eine Bestätigung, und darum ist es zu beklagen, dass Pfleger da keine ausführliche Beschreibung der 75 beobachteten Fälle gegeben hat.

Ziemlich zahlreich sind die Fälle, die von Heterotopie der grauen Substanz im Rückenmark handeln. Im Jahre 1878 beschrieb Foà[2]) ein Rückenmark mit partieller Verdoppelung bei einer alten Frau von 76 Jahren, bei welcher noch Skelet-Deformitäten an den unteren Extremitäten bestanden.

Eine der wichtigeren Arbeiten über dieses Thema ist von Kronthal[3]) veröffentlicht worden, welcher eine Heteropie von grauer Substanz im Rückenmark fand mit rudimentärer Verdoppelung des Organs. Der Autor beschreibt genau diese Anomalie und berichtet über die analogen schon von Anderen beschriebenen Fälle, indem er die Aufmerksamkeit besonders auf die Thatsache lenkt, dass sein Fall mit einer durch Bleivergiftung verursuchten Myelitis complicirt war, und dass es sich mit wenigen Ausnahmen immer so trifft, dass ein Rückenmark mit solchen Anomalien krank wird.

So sind die von Bramwell Weiss[4]) erwähnten Fälle mit einer pseudo-hypertrophischen Paralyse verbunden und zeigen syringomyelitische Furchen und Erweichungs-Heerde; der erste Fall von Pick[5]) zeigte neben der Heterotopie eine Myelitis, der zweite Fall desselben Autors[6]) war mit einer Myelitis transversa complicirt; Fürstner und Zacher[7]) beschrieben einen Fall von Heterotopie der grauen Substanz im Rückenmark bei einem

[1]) Pfleger, Beobachtungen über Heterotopie grauer Substanzen im Marke des Kleinhirns. Centralbl. f. med. Wissensch. No. 26. 1880.
[2]) Foà, Rivista di Freniaeria e Medicina legale. Reggio Genitia 1878.
[3]) Kronthal, Ueber Heterotopie graauer Substanz im Rückenmark. Neurolog. Centralblatt. No. 4. 1888.
[4]) Bramwell Weiss, Krankheiten des Rückenmarks. Wien 1883.
[5]) Pick, Prager med. Wochschr. 1881. S. 93.
[6]) Pick, Prager med. Wochenschr. 1881. S. 95.
[7]) Fürstner u. Zacher, Archiv f. Psych. Bd. 12, S. 373.

Digitized by Google

Paralytiker mit Myelitis; ein analoger Fall wurde von Fürstner[1]) beschrieben, ein weiterer Fall von Kahler und Pick[2]) war mit Tabes complicirt, und der letzte von Pick[3]) mit progressiver Muskel-Atrophie.

In dieser Reihe, auf die Kronthal hinweist, und welche die erwähnten Fälle, deren erster von ihm selbst beschrieben ist, enthält, machen nur eine Ausnahme: ein Fall von Schiefferdecker[4]), der keine weiteren Angaben enthält, und ein Fall von Pick[5]), in welchem der Kranke eine Rückenmark-Verletzung erlitten hatte.

Nach dem erwähnten Fall von Kronthal beschrieb Rossi[6]) ein accessorisches, symmetrisches Horn im Cervicalmark eines Hundes, Bonome[7]) beschrieb eine partielle Doppelbildung des Rückenmarkes bei einem 2jährigen Kinde, bei welchem eine Atrophie des linken Fusses bestand. Derselbe Kronthal[8]) publicirte einen Fall von theilweiser Verdoppelung des Rückenmarks bei einem Kalbe mit nachfolgender Heterotopie der grauen Substanz; Jacobson[9]) fand eine Verdoppelung des Rückenmarks mit Heterotopie der grauen Substanz bei einem Individuum mit syphilitischer Myelitis. 1897 gab Feist[10]) einen solchen Fall bekannt, es handelte sich um eine Person, die an allgemeiner Paralyse starb. 1893 beschrieb Cocchi[11]) eine leichte Heterotopie des Rückenmarks, er gab seiner Beschreibung Abbildungen und eine Literatur-Uebersicht bei. Ein Jahr später publicirte

[1]) Fürstner u. Zacher, Archiv f. Psych. Bd. 12, S. 391.
[2]) Kahler u. Pick, Vierteljahrschr. f. Heilkunde. Bd. 2, S. 17. 1879.
[3]) Pick, Archiv f. Psych. Bd. 8.
[4]) Schiefferdecker, Archiv f. mikr. Anatomie. Bd. 12.
[5]) Pick, Prager med. Woch. 1881. S. 95.
[6]) Rossi, Lo sperimentale. Maggio 1899.
[7]) Bonome, Archivio per le scienze mediche. Bd. 11, S. 423.
[8]) Kronthal, Zwei pathologisch-anatomisch merkwürdige Befunde am Rückenmark. Neurol. Centralbl. 1890. No. 13.
[9]) Jacobson, Ein Fall von partieller Doppelbildung und Heterotopie des Rückenmarks. Neurol. Centralblatt. 1891. No. 2.
[10]) Feist, Neurolog. Centralblatt. 1891. No. 2.
[11]) Cocchi, Contributo allo studio delle alterazioni del midollo spinale degli amputati e aguello delle eterotopie della sostanza grigia del midollo spinale. Monitore zoologico italiano 1893.

Digitized by Google

Ruffini[1]) einen Fall von Heterotopie der grauen Substanz im Rückenmark, welche mit einer schweren Alteration der Hinterstränge verbunden war. In diesem Fall war die Anomalie ausgedehnt und tief. Im selben Jahre secirte Harduin Heiden[2]) einen Fall von Asymmetrie der grauen Rückenmarks-Substanz. Es handelte sich um einen Arbeiter, bei welchem in Folge einer Erkältung eine hämorrhagische Cervical-Myelitis sich entwickelt hatte.

V.

Wenn wir nun darangehen, die verschiedenen erwähnten Fälle von Heterotopie von grauer Substanz im Central-Nervensystem abzuschätzen, so wollen wir vor Allem hervorheben, dass die Literatur uns noch nicht die nothwendige Fülle der Thatsachen darbietet, um uns zu einem glaubwürdigen Schluss über die Wichtigkeit der Affection, die Häufigkeit, ihre functionellen Folgen, die Ausgänge und die Aetiologie gelangen zu lassen.

Es ist wahrscheinlich, dass die Affection weniger selten ist, als man denkt; darum scheint mir doch nicht, wie schon erwähnt worden ist, ohne jeden Einwand die von Pfleger vertretene Ansicht angenommen werden zu müssen, dass die Anomalie im Kleinhirn in etwa 20 pCt. der Sectionen sich finden sollte, aber noch viel weniger die von van Gieson[3]), welcher meint, dass die im Rückenmark angetroffene Anomalie nichts weiter wäre als ein Kunstproduct, das bei der Herausnahme des Rückenmarks entstünde, eine Behauptung, welche van Gieson durch die experimentelle Erzeugung dieser Anomalie stützt.

Diese beiden Ansichten bedürfen (für die eine wurde das schon hervorgehoben) zu ihrer Befestigung vieler Thatsachen. Für meinen Theil will ich daran erinnern, dass in einer nicht unbeträchtlichen Zahl der von mir in einem Zeitraume von über 10 Jahren ausgeführten Sectionen, bei denen ich niemals die genaue Prüfung hinreichend dichter Kleinhirnschnitte unterlassen

[1]) Ruffini, Beiträge z. path. Anatomie u. allgem. Pathologie. 1894.

[2]) H. Heiden, Ueber Heterotopien im Rückenmark. Münchener med. Abhandlungen. Heft 45.

[3]) van Gieson, A study of the artefacts of the nervous system. New-York 1892, citirt nach dem Centralbl. f. d. med. Wissensch. No. 28, S. 480. 1893.

Digitized by Google

habe, mir niemals aufgefallen ist, auf eine Heterotopie der grauen Kleinhirnsubstanz zu stossen, und dass die Experimente van Gieson's weder dahin gekommen sind, noch auch dahin kommen können, Läsionen hervorzurufen, welche den geschilderten Anomalien ähnlich sind, wie z. B. denen von Ruffini, von Kronthal und von Feist, sei es in der Form oder in ihrer Ausdehnung.

Die Thatsache ist ferner hervorhebenswerth, dass auch die Fälle, die nach demjenigen Kronthal's beschrieben worden sind, Veranlassung boten, das fast constante Zusammenfallen der entzündlichen oder degenerativen Störungen mit der anomalen Vertheilung zu beobachten. Kronthal, der diese Coincidenz zuerst hervorhob, glaubte, dass die Anomalie oder, anders ausgedrückt, die unvollkommene Entwickelung die Widerstandsfähigkeit des Organs gegen krankheitserregende äussere Einflüsse vermindere.

Es scheint mir nicht leicht, präcise auf die Frage zu antworten. Ich habe keine Zweifel, dass eine Anomalie eine Unvollkommenheit anzeigt, und dass eine Unvollkommenheit, besonders im Nervensystem, die Begleiterin einer Prädisposition einer Krankheit ist; aber mir scheint es ziemlich annehmbar, dass die grosse Häufigkeit leichter ihre Erklärung findet in der noch grösseren Häufigkeit, mit welcher genaue Untersuchungen des Rückenmarks an solchen Personen vorgenommen wurden, welche während des Lebens Zeichen von nervösen Störungen darboten. Mit andern Worten: ich zweifle sehr, dass eine Statistik, ausgeführt auf der Basis einer grossen Zahl von Beobachtungen, die mit gleichem Eifer am Rückenmark von Gesunden, wie von Kranken erhoben werden müssten, ein Resultat geben könnte, welches die bestehenden Statistiken und die Ansichten Kronthal's befestigte.

Wenn ich mich nun zur Heterotopie von grauer Substanz im Gehirn wende, so möchte ich die Aufmerksamkeit des Lesers darauf lenken, dass einige dieser Heterotopien in bemerkenswerther Weise wahren Neubildungen ähneln. Daran erinnert der von Wagner[1]) publicirte Fall, welcher bei einer 38jährigen Frau am hinteren Ende an der Basis des 4. Ventrikels einen glatten, kugeligen Tumor beobachtete von 6 mm Durchmesser,

[1]) Wagner, Archiv der Heilkunde. 1851. S. 815.

Digitized by Google

der mit dem darunter liegenden Nervengewebe verbunden war, und mit demselben vollständig gleich und aus Nervenfasern, feinkörniger Substanz und Ganglienzellen zusammengesetzt war; ferner der Fall von Klob[1]), welcher bei einem Manne von 64 Jahren einen runden, weiss-röthlichen, blassen Tumor fand, von dem Umfange einer Bohne, der mit dem vorderen Theile des Chiasma nervorum opticorum vermittelst eines weissen Stieles verbunden war, der eine Dicke von 1½ mm hatte und aus kleinen, feinen Gängen bestand; sodann ein Fall von Virchow, der in derselben Gegend einen kleinen Tumor beobachtete, schliesslich ein ähnlicher von Sömmering beobachteter Fall, sowie die von Lancereaux[2]) und von Hayem[3]). Es besteht keine Schwierigkeit, diese Fälle, welche Neurome sind, mit den intraventriculären, von Meschede, Virchow und Otto beobachteten Hervorragungen zu verbinden.

Von diesen Intumescenzen, die aus grauer Substanz zusammengesetzt waren, zu den heterotopen Kernen, wie sie von Virchow und Meschede beschrieben, oder zu den breiten Zonen grauer Substanz, die im Stabkranz gelegen waren, wie sie von Matell und von mir gefunden wurden, ist der Schritt ziemlich kurz.

Aber noch weiter: Sangalli[4]) hat einen Fall von Hyperplasie der Hirnrinde beschrieben, der in Zunahme der Dicke der grauen Substanz bestand, an deren Zusammensetzung Nervenzellen, Neurogliazellen und Nervenfasern theilnahmen; und ich beobachtete bei anderer Gelegenheit[5]) bei einem Epileptiker einige harte Rindenpartien mit den makroskopischen Eigenschaften der Gliosis, wie von Chaslin beschrieben, mit Vermehrung der Dicke der Substanz und zusammengesetzt aus Neuroglia, wenigen

[1]) Klob, Zeitschr. der Gesellschaft Wiener Aerzte. 1858. 815.

[2]) Lancereaux, Note sur deux tumeurs formés d'éléments cellulaires, ayant la plupart des caractères de cellules nerveuses. Arch. de Phys. 1869.

[3]) Hayem: Note sur un cas de nevrome médullaire ou cérébrome développé dans l'épaisseur du cerveau. Soc. de Biol. 1864.

[4]) Sangalli: Della ipertrofia parziale del cervello. Milano 1859. S. 10. Gazetta medica Lombarda. 1858. No. 30.

[5]) Tedeschi, La gliosi cerebrale negli epilettici. Rivista sperimentale di Freniatria. 1894.

Digitized by Google

Nervenfasern und grossen Zellen, welche ich schon damals für Ganglienzellen erklärt habe, indem ich durch diese Thatsachen den Typus der Gliosis mit den Tumoren verband.

Mit andern Worten: diese verschiedenen Thatsachen finden bald bemerkenswerthe Berührungspunkte und ähneln sich unter einander, bald entfernen sie sich vom Typus der entzündlichen Processe, um sich mehr den Tumoren und den congenitalen Anomalien zu nähern und, wenn man noch mehr verbinden will, denjenigen Tumoren, welche allein in einer Anomalie der Bildung eine rationelle Erklärung finden können.

Es kann die Thatsache nicht übergangen werden, dass die Mehrzahl der Heterotopien der grauen Hirnsubstanz einhergeht mit Symptomen der Epilepsie, die mit der Idiotie verbunden sind.

Wie bekannt, entspricht der verwickelten und vielgestaltigen Symptomatologie der Epilepsie ein sehr verschiedener Sections-Befund.

Es ist nicht selten, dass wahrnehmbare Strörungen fehlen, oder, wenn solche vorhanden sind, sie in sehr weit auseinandergehenden anatomisch-pathologischen Thatsachen bestehen. Um nur einige aufzuzählen, will ich erwähnen: die Tumoren der Hirnrinde [1]), die chronische Meningitis [2]), die Läsionen des Ammonshorns [3]), die Entzündung der Arteria basilaris und ihrer Aeste [4]), die Sinus-Thrombose [5]), die Verdickung der Muscularis der Gefässe und die Pigment-Infiltration der benachbarten Theile [6]), die Er-

[1]) Horsley, Beevor, Moirand, Sander, Charcot, Murri, Marie, Dejenise, Bergmann, D'Antona u. s. w.

[2]) Bourneville u. Vuillamier, Arch. de Neurol. Bd. 3, S. 327.

[3]) Hemkes, Ueber Atrophie und Sklerose des Ammonshorns bei Epileptischen. Allgem. Zeitschr. für Psych. Bd. 34, S. 678, 1878. — Pfleger, Beobacht. über Schrumpfung und Sklerose des Ammonshorns bei Epilepsie. Allgem Zeitschr. für Psych. Bd. 26, S. 359, 1879. — Tamburini, Contributo alle localizzazioni cerebrali. Rivista di Freniatria 1879. — Coulbault, Des lésions du Corne d'Ammon dans l'épilepsie. 1881.

[4]) Crocq, V. Jéré, L'épilepsie.

[5]) Horsley, Brain 1888.

[6]) Duncan Greenless, A contribution to the study of circolatory system in the insane, the Journal of mental sc. 1885. Bd. 21, S. 353.

Digitized by Google

weichungen[1]), die tuberöse Sklerosis[2]) die Gliosis von Chaslin[3]), welche bald diffus, bald disseminirt oder localisirt auftritt.

Manchmal dienen gewisse Tumoren, gewisse Aneurysmen, gewisse Erweichungen wunderbarer Weise dazu, gemäss den modernen Anschauungen über Epilepsie-hervorrufende Reize gewisse epileptische Anfälle zu erklären; häufiger jedoch ist es unnütz, über Beziehungen zwischen Symptom und Läsion zu phantasiren, weil die Zeichen, die wir besitzen, uns noch nicht führen können.

So ist es zum Beispiel klar, dass keine der positiven Kenntnisse über die Physiologie des Gehirns uns in einer nicht hypothetischen Weise die Beziehungen zwischen Idiotie und Epilepsie und der Heterotopie der grauen Substanz, so ausserordentlich ausgedehnt, wie wir sie gefunden haben, anzeigen kann.

Es sei mir darum zu wiederholen gestattet, dass bei der anatomisch-pathologischen Untersuchung der Epilepsie folgender Gedanken stets gegenwärtig sein muss, dass die Epilepsie eine nicht immer in sich selbst gleich bleibende Krankheit ist, und dass die anatomischen Veränderungen verschieden und in wechselnder Weise localisirt sein müssen gemäss den verschieden Symptomen, welche man bei der Epilepsie beobachtet, unter denen die Convulsion das bekannteste, aber nicht das wichtigste und häufigste ist.

Bei der Literatur-Uebersicht haben wir bei dem Tüngelschen Fall hervorgehoben, dass bei derselben Frau, bei welcher er eine Heterotopie von grauer Substanz fand, Vagina und Uterus doppelt angetroffen wurden; in unserem Falle bestand ein Uterus bicornis hypoplasticus.

Ausser dieser Anomalie bestand eine abnorme Vertheilung

[1]) Zohrab, Ramollissement des cornes occipitales dans l'épilepsie. Arch. de Neurol. 1886. Bd. I, S. 158.

[2]) Barthet u. Rilliet, Traité clinique et pratique des maladies des enfants. II. édit. Bd. 1, S. 158. — Borneville u. Brissand, Arch. de Neurol. 1880. Bd. 1, S. 69.

[3]) Chaslin, Note sur l'anatomie pathol. de l'épilepsie dite essentielle. Compt. rend. de la soc. de biologie. 1859. S. 169. — Contribution à l'étude de la sclérose cérébrale. Arch. de méd. expérim. et d'anat. pathol. 1891. No. 3.

Digitized by Google

der Hirnarterien, indem nur eine einzige Arteria corporis callosi gefunden wurde.

Schon bei anderer Gelegenheit [1]) habe ich mich mit diesen Thatsachen beschäftigt, und das in den letzten Zeiten gesammelte Material erlaubte mir, binnen kurzer Zeit einige Beobachtungen zu machen über morphologische Zeichen, über Wichtigkeit und über anatomisch-pathologische Consequenzen dieser Anomalie, welche bei Geisteskranken ziemlich häufig ist.

VI. Zusammenfassung.

Bei der Section eines 10jährigen idiotischen und epileptischen Mädchens, welches im epileptischen Anfall gestorben war, fand man eine sehr ausgedehnte Heterotopie von grauer Hirnsubstanz, welche in einem sehr grossen Theile die weisse Substanz des Stabkranzes ersetzte, sie blieb vermittelst einer Schicht weisser Substanz von der Hirnrinde und den Ganglien der Basis getrennt, war aber mit dem Claustrum verbunden.

Die graue Substanz bestand aus Ganglienzellen, Neurogliazellen und Nervenfasern, die in mannichfacher Weise angeordnet waren, so dass sie, was die Gliazellen anbelangt, nicht die geringste Aehnlichkeit mit der Anordnung der Schichten in der Hirnrinde darbot.

Neben dieser Abnormität bestand ein chronischer, entzündlicher Process der weichen Hirnhaut und eine sehr beachtenswerthe Verminderung der Nervenfasern der Rinde im Allgemeinen und der Tangentialfasern im Besonderen. Es fehlen Zeichen, um zu entscheiden, ob dies angeborene Mängel sind oder Folgen des entzündlichen Processes; sie sind jedenfalls bemerkenswerth wegen der Häufigkeit, mit welcher man sie bei Idioten findet, ferner bei Imbecillen, Cretins, Dementen mit oder ohne Paralyse.

Es bestand ein Uterus bicornis und nur eine Art. corporis callosi; man hatte also, wie auch schon in anderen ähnlichen Fällen beobachtet worden ist, ein Zusammentreffen verschiedener Abnormitäten.

[1]) Tedeschi, Da Gliosi cerebrale negli epilettici. Riv. sperim. di Freniatria 1894. — Ancora sulla gliosi cerebrale negli epilettici. Policlinico 1899.

Digitized by Google

Die Heterotopie, welche wir deutlich gefunden haben, ist eine abnorme Bildung embryonalen Ursprungs, vielleicht eine abnorme Lagerung der His'schen Spongioblasten und Neuroblasten, und sie ist, auf Grund einer gewissen Aehnlichkeit, mit einer Reihe von ähnlichen Bildungen verbunden, die sich allmählich den Neuromen und Neurogliomen nähern.

Erklärung der Abbildungen auf Tafel XI.

Fig. 1. Verticalschnitt durch den Frontallappen. Pal'sche Färbung. 3fache Vergrösserung. V = Seitenventrikel. a = Oberfläche. b = Hirnrinde. c = subcorticale weisse Substanz. b = graue heterotope Substanz.

Fig. 2. Horizontal-Schnitt durch die motorische Region. a = Hinrinde. a = weisse, subcorticale Substanz. c = graue, heterotope Substanz. d = weisse Substanz, welche zwischen der heterotopen, grauen liegt.

Fig. 3. Horizontal-Schnitt durch den Occipital-Lappen. I = Rinde. II = weisse subcorticale Substanz. III = graue heterotope Substanz, in 6 Schichten getheilt, von denen 3 (a, b, c) grossentheils aus grauer und (3 (a', b', c') aus weisser Substanz bestehend mit einander abwechseln.

Fig. 4. Horizontal-Schnitt im Niveau der Insula Reilii. a = Rinde der Inselwindungen. b = Capsula extrema. c = graue heterotope Substanz. d = Capsula externa.

XIV.

Die physiologische Grundlage der Lehre von den Degenerations-Zeichen.

Von

Dr. Gustav Wolff,

Privatdocent in Basel.

(Hierzu 4 Text-Figuren.)

Die Lehre von den Degenerations-Zeichen spielt in der Psychiatrie eine eigenartige Rolle. Es existirt eine umfangreiche Literatur, und wohl jeder Psychiater steht unter dem Einflusse dieser Lehre. Denn thatsächlich achten wohl alle Irrenärzte bei der Untersuchung jedes Patienten auf das Vorhandensein soge-

Digitized by Google

nannter Degenerations-Zeichen, und man sollte daher eigentlich meinen, aus einem derartigen Interesse, welches diesen Erscheinungen von ärztlicher Seite entgegengebracht wird, auf eine hervorragende Wichtigkeit dieser Symptome schliessen zu müssen. Dennoch wird man heute kaum noch auf Widerstand stossen, wenn man den Degenerations-Zeichen nur eine sehr geringe praktische Bedeutung beimisst, und wenn man überhaupt diese Lehre zu denjenigen Dingen rechnet, bei denen die über den Gegenstand gewonnene Klarheit nicht in entsprechendem Verhältniss steht zu der Quantität dessen, was darüber gesprochen und geschrieben worden ist.

Die praktische Tendenz der Lehre von den Degenerations-Zeichen geht dahin, das Material einer ärztlichen Disciplin, die, im Gegensatz zu allen anderen ärztlichen Fächern, vorwiegend mit nicht anschaulichen Vorstellungen und Begriffen zu arbeiten hat, wenigstens theilweise zur unmittelbaren Anschauung zu bringen, mit Händen greifbar zu machen. Ob die Natur dem Geisteskranken, dem Entarteten, dem Verbrecher auch einen körperlichen Stempel aufgedrückt habe, dass dieses Problem eine intensive Discussion erfahren musste, erscheint sowohl seiner praktischen Wichtigkeit, wie seines sensationellen Charakters wegen sehr begreiflich. Und ebenso begreiflich erscheint es, dass über der praktischen und sensationellen Seite des Gegenstandes die wissenschaftliche Seite desselben etwas zu kurz kam, ja der Art vernachlässigt wurde, dass nicht einmal die dem Problem zu Grunde liegenden wissenschaftlichen Einzelfragen eine präcise Formulirung erfahren haben.

Die Lehre von den Degenerations-Zeichen behauptet einen Causal-Zusammenhang zwischen geistiger Degeneration und körperlichen Missbildungen; und da die geistige Degeneration auf einer abnormen Beschaffenheit des Nervensystems beruhen muss, so wird also ein Zusammenhang zwischen Anomalien des Nervensystems und sonstigen körperlichen Abnormitäten angenommen.

Wenn zwei Erscheinungen mit einander in causalem Zusammenhang stehen, so sind zwei Möglichkeiten denkbar: es kann entweder ein mittelbarer oder ein unmittelbarer Zusammenhang vorliegen; und die zweite Möglichkeit, die des directen Zusammenhangs beider Erscheinungen, enthält ihrerseits wieder

Digitized by Google

zwei Möglichkeiten, da jede der beiden Erscheinungen sowohl die Ursache, wie die Folge der andern sein kann.

Somit ergeben sich, rein theoretisch, auch drei mögliche Arten, wie ein causaler Zusammenhang zwischen Abnormitäten des Nervensystems und körperlichen Degenerations-Zeichen gedacht werden kann:

1. Die Anomalie des Nervensystems und das Degenerations-Zeichen können beide die Folge einer gemeinsamen Ursache sein.

2. Das Degenerations-Zeichen kann die Ursache der nervösen Anomalie sein.

3. Die nervöse Anomalie kann die Ursache des Degenerations-Zeichens sein.

Mit diesen drei Eventualitäten sind alle denkbaren Möglichkeiten erschöpft.

Wollen wir also nach einer physiologischen Grundlage der Lehre von den Degenerations-Zeichen suchen, so müssen wir feststellen, ob eine und welche dieser drei Möglichkeiten der Lehre zu Grunde liegt.

Eine genaue Untersuchung scheint zu ergeben, dass diese drei Möglichkeiten nicht nur in der Denkbarkeit, sondern auch in der Wirklichkeit gegeben sind, dass alle drei möglichen Arten eines Zusammenhangs zwischen nervöser Anomalie und sonstiger körperlicher Missbildung vorkommen, oder dass ihr Vorkommen wenigstens behauptet wird, dass also die Lehre von den Degenerations-Zeichen aus ganz heterogenen Elementen sich aufbaut.

Ein Fall, in welchem die erste dieser Möglichkeiten realisirt erscheint, ist z. B. folgender:

Wir wissen seit den Untersuchungen von Geoffroy Saint-Hilaire, Tiedemann u. A., dass die Cyklopen-Bildung, d. h. eine mehr oder weniger hochgradige Verschmelzung beider Augen immer vergesellschaftet ist mit einer Anomalie des Gehirns, die im Wesentlichen darin besteht, dass die Gliederung des Grosshirns, insbesondere seine Zerlegung in die beiden Hemisphären, unterblieben ist. Halten wir uns die Entwickelungsgeschichte des Auges und des Gehirns gegenwärtig, so ist unmittelbar einleuchtend, dass diese beiden, getrennt erscheinenden Missbildungen nur die Folge einer und derselben Entwicklungs-Abnormität sind, welche dadurch, dass sie das Vorderhirn-Bläschen verhindert hat,

Digitized by Google

sich in eine rechte und linke Hälfte zu differenziren, auch die getrennte Anlage der Augenbläschen gestört hat. Von beiden Missbildungen, der des Gehirns und der des Auges, ist also keine die directe Ursache der andern, sie stehen aber dadurch in einem Causal-Zusammenhang, dass sie beide die Folge einer und derselben — allerdings völlig unbekannten — Ursache sind.

Ein analoges Verhältniss besteht, wenn eine einheitliche Schädigungs-Ursache, z. B. ein Gift, oder eine Stoffwechsel-Anomalie, oder Abnormitäten der Eihäute sowohl die Entwicklung des Gehirns, als auch anderer Körpertheile beeinträchtigt haben.

Als ein Beispiel, welches zeigt, dass ein Degenerations-Zeichen auch als die Ursache einer nervösen Anomalie angesehen werden kann, führe ich diejenigen Fälle von Mikrocephalie an, bei denen als primäre Ursache eine frühzeitige Verknöcherung der Schädelknochen und Verwachsung der Nähte betrachtet wird. Allerdings sind ja die Fälle von Mikrocephalie, in denen die Schädel-Anomalie als das Primäre anzusehen ist, wie wir heute annehmen, die seltensten. Wenn sie aber, sei es auch nur ausnahmsweise, vorkommen, so liefern sie ein Beispiel für die Möglichkeit, dass die Degeneration des Gehirns und damit die geistige Degeneration Folge einer anderweitigen Missbildung sein kann.

In der weitaus überwiegenden Mehrzahl der Fälle von Mikrocephalie wird ja das Verhältniss ein umgekehrtes sein. Diese viel häufigeren Fälle von Mikrocephalie, in denen wir die mangelhafte Entwickelung des Gehirns als das Primäre, die Kleinheit des Schädels als directe Folge der Hirn-Anomalie betrachten, liefern Beispiele für die dritte Möglichkeit, nach der eine körperliche Abnormität die unmittelbare Folge einer Anomalie des Nervensystems sein kann. Obwohl aber die Mikrocephalie unter den Degenerations-Zeichen regelmässig aufgezählt wird, so werden wir doch behaupten dürfen, dass die hier anzunehmende Art einer directen Einwirkung des Nervensystems auf körperliche Entwicklungs-Vorgänge doch nicht diejenige ist, die wir, mehr oder weniger bestimmt, vorwiegend im Auge haben, wenn wir von Degenerations-Zeichen sprechen. Denn in diesem Falle von Mikrocephalie handelt es sich zwar um eine Einwirkung des

Digitized by Google

Gehirns auf einen andern körperlichen Entwickelungs-Vorgang, aber nur um einen rein morphologischen Einfluss, wie er auch von irgend einem andern Organ auf seine Umgebung, insbesondere auf seine Umhüllung ausgeübt wird. Eine solche directe Einwirkung ist ja bei fast allen anderen Degenerations-Zeichen (zum Beispiel bei Missbildungen der Extremitäten) völlig ausgeschlossen. Bei den meisten Degenerations-Zeichen denken wir nicht an solche rein morphologische Einwirkung des Nervensystems auf die Entwicklung anderer Körpertheile, sondern wir denken an die Einwirkung eines specifisch nervösen Vorgangs auf morphologische Bildungen. Somit führt die genaue Formulirung des in der Lehre von den Degenerations-Zeichen enthaltenen Problems zu der wichtigen entwickelungs-physiologischen Frage: kann die Nerven-Thätigkeit einen Einfluss auf morphologische Vorgänge ausüben?

Man könnte versucht sein, diese Frage, ob dem Nervensystem eine morphogenetische Function zukommen könne, schon für beantwortet zu halten durch die Thatsachen der trophischen Function des Nervensystems. In Krafft-Ebbing's Lehrbuch der Psychiatrie finden wir z. B. ein Capitel, in welchem die Degenerations-Zeichen mit dem Decubitus und den Körpergewichts-Schwankungen zusammen als vom Nerven-System ausgehende trophische Störungen besprochen werden. Es ist ja richtig, wenn wir z. B. an den Einfluss denken, welchen die Zellen der Vorderhörner des Rückenmarks auf die Muskeln ausüben, so haben wir thatsächlich einen Einfluss, welchen das Nervensystem auf die morphologische Beschaffenheit eines andern Organes ausübt. Aber ob man diesen Einfluss nun auch einen morphogenetischen nennen kann, diese Frage ist nicht ohne Weiteres zu bejahen. Denn was unmittelbar aus den Thatsachen der neuro-trophischen Degenerationen folgt, ist doch wohl nur dies, dass zur Erhaltung, z. B. der Muskeln, eine bestimmte nervöse Einwirkung nöthig ist. Aus der Thatsache, dass die Erhaltung vom Nervensystem abhängig ist, folgt aber noch nicht das Gleiche für die Entstehung.

Die Frage nach der morphogenetischen Function des Nerven-Systems scheint in der ersten Hälfte des vorigen Jahrhunderts die Forscher viel beschäftigt zu haben, wenigstens schrieb

Digitized by Google

Bischoff[1]) im Jahre 1842: „Die Physiologen haben viel von dem Einflusse der in den Nerven wirksamen Kraft auf die Entwicklung und Ausbildung des Foetus gesprochen und geschrieben.“ Tiedemann scheint der Erste gewesen zu sein, der mit einer wissenschaftlichen Fragestellung an dieses Problem herangetreten ist. Er stellte im Jahre 1824 die Frage: „Hat das Nerven-System, auf dessen Thätigkeitsäusserungen sich alle Verrichtungen des Thierlebens beziehen, und von dem aus alle diese Verrichtungen selbst wieder eine wesentliche Anregung erhalten, einen Antheil an der Hervorbringung und Bildung der thierischen Organismen? Bestimmt und regelt die Nerventhätigkeit vielleicht die Bildung des aus dem befruchteten weiblichen Zeugungsstoff entstehenden Embryo?“[2]) Tiedemann suchte diese Frage zu beantworten, indem er die Beschaffenheit des Nervensystems von Missbildungen studirte, wobei er sich folgende Specialfragen stellte:

„1. Ist mit dem Mangel gewisser Organe ein Fehlen der Nerven derselben verbunden?

2. Findet bei einem Uebermaass in der Bildung von Organen auch ein Excess in der Production von Nerven und Theilen des Gehirns und Rückenmarks statt?

3. Welche Zustände des Nervensystems sind mit gewissen Hemmungen in der Ausbildung der Organe vergesellschaftet? und

4. Ist eine gewisse Art der Bildung des Nerven-Systems, besonders des Gehirns und Rückenmarks, mit einer veränderten Bildung des Körpers oder seiner einzelnen Organe verbunden, und welche?“

Tiedemann glaubte, auf Grund seiner Untersuchungen die von ihm gestellte Frage in bejahendem Sinne beantworten zu dürfen. Sein Haupt-Argument bestand in der Constatirung, dass da, wo ein Organ gar nicht oder nur mangelhaft angelegt war, auch die Nerven fehlten, die das Organ zu versorgen gehabt hätten, eine Beobachtung, aus der Tiedemann schloss, dass das Fehlen der

[1]) Th. L. W. Bischoff, Entwickelungsgeschichte der Säugethiere und des Menschen, Leipzig 1842, p. 482.

[2]) Tiedemann, Beobachtungen über Missbildungen des Gehirns und seiner Nerven. Zeitschrift für Physiologie Bd. I, p. 70.

Digitized by Google

Nerven die Ausbildung des Organes verhindert habe. Schon von Tiedemann's Schwiegersohn, Bischoff, wurde diese Schlussfolgerung bekämpft[1]). Bischoff meint, der Keim eines Organes, z. B. eines Auges, sei „eine homogene Bildungsmasse, in der, selbst wenn uns die äussere Form das zukünftige Organ schon vollkommen erkennen lässt, wir noch keinen sinnlich wahrnehmbaren Unterschied der Elemente nachweisen können. Diese treten erst auf, wenn die organische Kraft fortfährt, ungestört nach ihren Gesetzen auf diese homogenen Elemente einzuwirken, wodurch hier der Nerv, hier der Muskel, hier das Gefäss, hier der Knochen entsteht. Erfährt die organische Kraft in dieser ihrer differenzirenden und entwickelnden Einwirkung eine Störung, so ist der Erfolg nicht eine gehinderte Ausscheidung nur des Einen, sondern auch des Anderen, nicht weil diese sich gegenseitig schaffend bedingen, sondern weil das Eine nicht sein kann, wenn nicht auch das Andere ist und wird".

Sowohl die Tiedemann'schen Schlussfolgerungen wie die Bischoff'schen Gegengründe haben für uns selbstverständlich nur noch eine historische Bedeutung, und die Unrichtigkeit beider Darlegungen bedarf heute keines Beweises, da nur der damalige Stand entwickelungsgeschichtlicher Kenntnisse derartige Ausführungen möglich machte. Wenn Tiedemann z. B. aus dem gleichzeitigen Mangel von Sehnerv und Auge den Schluss zog, dass das Fehlen des vom Nervus opticus ausgehenden „Nerven-Princips" die Ursache war, welche die Augenbildung verhinderte, so bedarf diese Schlussfolgerung für uns, die wir wissen, dass der Sehnerv nur ein Theil der aus dem Gehirn vorgespülpten primären Augenblasse ist, und dass beim Unterbleiben dieser Vorstülpung sowohl Auge als Sehnerv nicht zur Ausbildung kommen können, keiner Widerlegung. Aber die Unrichtigkeit der Tiedemann'schen Schlüsse, auf die wir im Einzelnen nicht einzugehen brauchen, schmälert ihm nicht das Verdienst, dieses wichtige entwickelungs-physiologische Problem, wie es scheint, zum ersten Male klar erfasst und ausgesprochen zu haben.

[1]) Th. L. W. Bischoff, Entwickelungsgeschichte der Säugethiere und des Menschen, Leipzig 1842, p. 482 ff., und Artikel „Entwickelungsgeschichte mit besonderer Berücksichtigung der Missbildungen" in Wagner's Handwörterbuch der Physiologie p. 903.

Digitized by Google

Im Anschluss an Tiedemann hat Mayer[1]) zwei Jahre später (1826) die Frage in etwas schärferer Fassung aufgenommen. Er hat ein neugeborenes Kind untersucht, bei welchem Nieren, Harnblase und Harnleiter völlig fehlten und die Genital-Organe verkümmert waren.

Mayer forschte, zweifellos veranlasst durch Tiedemann's Lehre, nach einem Defect im Centralnerven-System, die er als Ursache jener Missbildung ansprechen könnte. In der That fand er, dass einige Grosshirnwindungen eine knorpelharte Consistenz hatten. Doch, sagt Mayer, „diese regelwidrigen Veränderungen im Gehirn schienen mir noch nicht hinreichend, um den fast gänzlichen Mangel zweier organischen Systeme, des Geschlechts- und Harn-Systems, ich möchte fast sagen, zu begründen, oder wenigstens hielt ich mich noch zur Hoffnung berechtigt, an dem Rückenmarke einen jenem Mangel zweier so wichtigen organischen Systeme gleichlaufenden Defect zu finden. Ich täuschte mich auch in dieser Voraussetzung nicht. Nach Blosslegung des Rückenmarks fand es sich, dass dasselbe in der Nähe des zwölften Rückenwirbels plötzlich und mit einem stumpfen, kolbigen Ende aufhörte, so dass also das konische Ende des Rückenmarkes, welches noch vier Linien gewöhnlich beträgt, völlig fehlte."

Auf Grund dieser Beobachtung formulirt Mayer folgende Frage: „Enthält etwa der unterste Theil des Rückenmarkes zugleich auch die Bedingung des Uro-Genital-Systems? Enthält überhaupt das Rückenmark zugleich die Bedingung der Bildung der Eingeweide des Unterleibes und der Brusthöhle? Es scheint dieses allerdings der Fall zu sein. Ich führe diesen Satz aber nicht weiter aus, weil bereits mein hochverehrtester Lehrer und Freund Tiedemann dieselbe Frage aufwarf, und wir von ihm die interessantesten Aufschlüsse über diesen Gegenstand erwarten dürfen."

Zu mehr als eben dieser Frage konnten Mayer natürlich seine Beobachtungen nicht berechtigen, aber es ist eben interessant, bis zu welch specieller Fragestellung Mayer in diesem Problem vorgedrungen war.

Der nächste Forscher, der die Frage nach dem Einfluss der

[1]) Zeitschrift f. Physiologie Bd. II, p. 36 ff.

Digitized by Google

Nerven-Thätigkeit auf Entwickelungs-Vorgänge zum Gegenstand seiner Untersuchungen gemacht hat, scheint Alessandrini[1]) gewesen zu sein (1829 und 1839). Einem von ihm beobachteten neugeborenen Kalb fehlte der untere Theil der Wirbelsäule mit dem Rückenmark und den zugehörigen Nerven vom 11. Brustwirbel an. Es fehlten hier auch diejenigen Muskeln, welche von den fehlenden Nerven hätten versorgt werden müssen. Bei einer andern von Alessandrini beobachteten Missgeburt, einem Schwein, fehlte der unterste Theil der Brustwirbelsäule, die ganze Lendenwirbelsäule, das Kreuzbein, dagegen war die Schwanzwirbelsäule mit dem entsprechenden Theil des Rückenmarks wieder da. Es fehlte nun ausserdem das ganze System der willkürlichen Muskeln, welche dem hinteren Theil des Rumpfes und den Hinterfüssen angehörten, dagegen war der Schwanz mit Muskeln versehen. Einen ähnlichen Fall untersuchte im Jahre 1851 Ernst Heinrich Weber[2]) und auch er schloss, wie Alessandrini, aus diesem Befund auf „die Abhängigkeit der Entstehung der animalischen Muskeln von der der animalischen Nerven", ein Schluss, dem man jedenfalls grosse Wahrscheinlichkeit zuerkennen muss.

In einer eingehenden Besprechung dieser Arbeiten von Alessandrini und Weber hat C. Herbst[3]) die überraschende Thatsache dargelegt, dass es wahrscheinlich nicht die motorischen, sondern die sensibeln Wurzeln sind, welche den zur Differenzirung der Muskeln nothwendigen morphogenetischen Reiz ausüben, da in Fällen von Hydromyelie, bei denen das Rückenmark zerstört, die Spiralganglien aber mit den hintern Wurzeln erhalten waren, ein Fehlen der entsprechenden Muskeln nicht beobachtet ist.

In den folgenden Jahrzehnten scheint die Frage nach dem Einfluss des Nervensystems auf Entwickelungs-Vorgänge vernachlässigt worden zu sein, bis sie gegen Ende des vorigen Jahrhunderts wieder aufgenommen und auf experimentellem

[1]) Annali di Storia naturale, Bologna 1829, und Novi commentarii academiae scientiarum instituti Bononiensis. T. III. Bononiae 1839, citirt nach Weber, Archiv f. Anatomie u. Physiologie, Jahrgang 1851, S. 559.

[2]) Archiv f. Anatomie u. Physiologie, Jahrgang 1851, S. 547 ff.

[3]) C. Herbst, Formative Reize in der thierischen Ontogenese. Leipzig 1901, S. 49 ff.

Digitized by Google

Wege zu lösen versucht wurde. Es ist ja ohne Weiteres klar, dass die definitive Lösung der uns interessirenden Frage nicht auf dem Wege des Studiums pathologisch-anatomischer Präparate gewonnen werden kann, sondern nur auf dem Wege des Experiments.

Die ersten experimentellen Untersuchungen schienen die Frage zunächst in negativem Sinne zu beantworten.

Loeb[1]) hat gezeigt, dass bei dem Amblystoma nach Durchschneidung des Rückenmarks etwas unterhalb des Halsmarks ein Einfluss auf die Larven-Metamorphose nicht beobachtet werden kann. Damit ist jedoch nur bewiesen, dass die Entwickelungs-Vorgänge der vor und hinter der Durchschneidungsstelle liegenden Körpertheile in keiner Abhängigkeit von einander sich vollziehen, die durch das Central-Nervensystem vermittelt wird. Ob z. B. das Rückenmark, welches im hinteren Körpertheil sich befindet, irgend einen Einfluss auf die Larven-Metamorphose ausübt, darüber konnte das Loeb'sche Experiment keinen Aufschluss geben.

An Froschlarven hat Alfred Schaper[2]) die Frage nach dem Einfluss des Nerven-Systems auf die Entwickelung zu studiren versucht. Er hat einer Froschlarve von 6 mm Länge den grössten Theil des Gehirns entfernt. „Die Larve erholte sich sehr bald von der unmittelbar nach der Operation eingetretenen Reactionslosigkeit und hatte bereits am Abend desselben Tages ihre volle Reflex-Erregbarkeit wieder erlangt, ja dieselbe erschien später (im Vergleich zu normalen Larven) sogar etwas gesteigert, indem die Larve bei leisester Berührung mit einer Nadel mit blitzartiger Geschwindigkeit davonschwamm. Die Bewegungen waren kräftig, aber stark ataktisch. Die Larve schwamm bald auf dem Bauche, bald auf der Seite, bald auf dem Rücken.“ Die Larve wuchs trotz der Verletzung „sichtlich in allen Dimensionen“, die Wunde war am 3. Tage völlig ver-

[1]) J. Loeb, Hat das Central-Nervensystem einen Einfluss auf die Vorgänge der Larven-Metamorphose? Archiv f. Entwickelungs-Mechanik, Bd. IV, S. 502 ff.

[2]) A. Schaper, Haben künstlich angelegte Defecte des Central-Nervensystems oder die vollständige Elimination desselben einen nachweisbaren Einfluss auf die Entwickelung des Gesammt-Organismus junger Froschlarven? Archiv f. Entwickelungs-Mechanik, Bd. 6, S. 151 ff.

Digitized by Google

heilt, und das Thier „schwamm jetzt auch spontan im Zuchtglase umher.“ Die am 5. Juni operirte Larve „entwickelte sich nun bis zum 11. Juni scheinbar in voller Lebenskraft. Hier jedoch schien die Vitalität etwas abzunehmen. Die Bewegungen wurden langsamer und schwächer, gleichsam taumelnd, und die Reflex-Erregbarkeit war herabgesetzt“. Die Larve wurde nun getödtet. Die mikroskopische Untersuchung ergab das Fehlen des Gehirns und eine pathologische Veränderung der Zellen des Rückenmarks. An den Spinalganglien wurde keine abnorme Beschaffenheit wahrgenommen. Aus diesen Beobachtungen schliesst Schaper, dass gegen Ende der Beobachtungs-Periode „das ganze Central-Nervensystem functionell ausgeschaltet“ war. Welches sind aber die nach Schaper's Ansicht ausgeschalteten Functionen des Rückenmarks? Die spontane Bewegungs-Fähigkeit, die reflectorische Erregbarkeit waren erhalten. „Diese Thatsache legt die Vermuthung sehr nahe, dass auf dem hier vorliegenden Stadium der Entwickelung das gesammte Nervensystem eine specifische Function noch nicht entfaltet hat.“ „Wir müssen demnach wohl annehmen, dass die Functionen des embryonalen Körpers unmittelbaren Reizen (d. h. ohne Vermittelung einer nervösen Zuführung) unterstellt sind.“ Das Organ, das „functionell ausgeschaltet“ sein soll, hatte also nach Schaper's Ansicht überhaupt noch gar keine Functionen gehabt. Was soll man sich aber unter der functionellen Ausschaltung eines functionslosen Organes vorstellen?

Nicht also aus dem Ausfall von Functionen, sondern nur aus dem mikroskopischen Bild des Rückenmarks wird auf die „functionelle Ausschaltung“ geschlossen. Die Pathologie der Nervenzelle ist aber leider noch nicht so weit, dass wir auf Grund des Aussehens einer Ganglienzelle die Functions-Unfähigkeit derselben behaupten können. Dazu kommt, dass in diesem Falle die Zellen verglichen werden mit solchen, die ebenfalls nicht functionsfähig sein sollen, d. h. mit solchen einer gleichaltrigen normalen Larve.

Statt also aus dem Erhaltensein der spontanen und reflectorischen Beweglichkeit zu schliessen, dass die beobachtete pathologische Veränderung des Rückenmarks noch nicht hinreichend war, um die Functionen desselben aufzuheben, lässt sich Schaper

Digitized by Google

zu dem Schluss verleiten, diese Bewegungs-Fähigkeit sei nicht nervös vermittelt.

Die von Schaper gezogenen Schlüsse waren mir deshalb ganz besonders überraschend, weil ich schon im Jahre 1894 die nehmlichen Versuche an Larven von Bombinator igneus gemacht hatte, ohne jemals auf den Gedanken gekommen zu sein, dass bei den lustig umherschwimmenden Larven die Bewegungen nicht nervös vermittelt, sondern lediglich durch directe Reizungen des Protoplasmas, wie bei Protozoen, hervorgerufen seien. Zu allem Ueberfluss habe ich nach dem Erscheinen der Schaper'schen Arbeit noch folgendes Experiment gemacht. Ich schnitt bei normalen und bei Larven, die in der Schaper'schen Weise operirt waren, durch einen Längsschnitt den ganzen dorsalen Körperstreifen, der das Rückenmark enthält, ab. Der schmale dorsale Streif schwamm nun unter schlängelnden Bewegungen umher und war auch reflectorisch erregbar, während der viel voluminösere ventrale Theil, der doch eine viel grössere Protoplasma-Masse darstellte, augenblicklich jede Spur von Beweglichkeit verloren hatte.

Aus den Schaper'schen Versuchen kann also nicht geschlossen werden, dass das Nervensystem keine morphogenetische Function besitze. Es kommt dazu, dass bei der Schaper'schen Larve die Spinal-Ganglien normal waren, von denen wir Grund haben, anzunehmen, dass sie bei den nervösen Entwickelungs-Reizen eine wichtige Rolle spielen.

Hatten die bisher erwähnten Versuche in Bezug auf unsere Frage kein bestimmtes Resultat ergeben, so wurde ein Einfluss des Nervensystems auf Entwicklungs-Vorgänge zum ersten Male wenigstens für wirbellose Thiere und regenerative Entwicklungs-Vorgänge mit experimenteller Sicherheit dargelegt durch Curt Herbst, welcher nachgewiesen hat, dass bei Krebsen ein abgeschnittenes Auge nur regenerirt wird unter dem Einfluss eines vom Ganglion opticum ausgehenden formativen Reizes, nach dessen Ausschaltung kein Auge, wohl aber eine Antenne wiedergebildet wird [1]).

An Wirbelthieren habe ich im Laufe der letzten vier Jahre

[1]) Curt Herbst, Formative Reize, Leipzig 1901, S. 38 ff., woselbst die Specialarbeiten Herbst's angegeben sind.

Digitized by Google

über die in Rede stehende Frage Experimente angestellt, über die ich im Folgenden berichten möchte.

Auch ich wählte regenerative Entwicklungs-Vorgänge. Mein Untersuchungs-Object war die ausgebildete Form von Triton cristatus. Ich stellte die Frage: Wird die hintere Extremität eines Triton in der gleichen Weise regenerirt wie beim unverletzten Thier, wenn die nervöse Verbindung der Extremität mit dem Central-Nervensystem unterbrochen ist?

Zur Herstellung dieser Bedingung könnte die Durchschneidung der Nerven oder Nervenwurzeln als die einfachste Methode erscheinen. Bei der ausgesprochenen Regenerations-Fähigkeit des Triton würde jedoch diese Methode nur eine geringe Gewähr für eine dauernde nervöse Isolirung darbieten. Ich hielt es deshalb für sicherer, das ganze Stück des Rückenmarks, welches Nerven zur hinteren Extremität sendet, zu zerstören. Dabei verfuhr ich in folgender Weise: zunächst wurde die Wirbelsäule unterhalb des Abgangs des Plexus cruralis durchschnitten. Es wurde genau geprüft, ob die motorischen und sensiblen Functionen in den hinteren Extremitäten noch intact waren. Nachdem dies festgestellt war, wurde mit einem Stück einer Laubsäge in den Wirbelcanal eingegangen und dessen Inhalt bis zu genügender Höhe gründlich ausgekratzt. Dann wurde etwas proximal vom Fussgelenk der Fuss abgeschnitten. In den drei Fällen, in denen ich dieses Experiment angestellt habe, erhielt ich das Ergebniss, dass in der dauernd gelähmten und anästhetisch gebliebenen Extremität ein neuer Fuss regenerirt wurde. Dieser Fuss hatte zwar nur vier Zehen, während der normale Fuss deren fünf besitzt. Beim entwickelten Triton cristatus hat jedoch nach meinen vielfachen Erfahrungen der regenerirte Hinterfuss fast immer nur vier Zehen.

Das Regenerations-Product, welches nach Zerstörung des Rückenmarks geliefert wurde, war also genau das nämliche, wie bei normaler Medulla spinalis. Die Frage, ob vielleicht der Regenerations-Process nach Zerstörung des Rückenmarks längere Zeit in Anspruch nahm, kann ich allerdings nicht beantworten, da ich es versäumt habe, normale Kontrolthiere gleichzeitig zu operiren. Ein sicheres Ergebniss hätte übrigens auch der Ver-

Digitized by Google

gleich mit Kontrolthieren nicht ergeben, da dem Einwand nicht hätte begegnet werden können, dass vielleicht die erhaltene Beweglichkeit der functionirenden Extremität die Regeneration beschleunigt.

In Bezug auf das rein morphologische Verhalten schien also aus diesem Befunde hervorzugehen, dass das Central-Nervensystem keinen Einfluss auf den Regenerations-Vorgang hat.

Von besonderer Wichtigkeit musste die Frage erscheinen, ob der neugebildete Fuss Nerven besass. Durch Untersuchung mit der vom Rath'schen Flüssigkeit (Platinchlorid—Osmium—Essig—Pikrinsäure) war leicht festzustellen, dass der regenerirte Fuss thatsächlich Nerven besass. Wollte man nun annehmen, dass jede Verbindung mit dem nervösen Central-Organ fehlte, so musste man auch annehmen, dass Nervenfasern, die von ihren Ganglien-Zellen isolirt waren, sich regeneriren können, eine Möglichkeit, die man nicht deshalb von vornherein als ausgeschlossen bezeichnen durfte, weil sie mit der Neuronen-Theorie unvereinbar wäre. Eine genauere Ueberlegung musste jedoch ergeben, dass nach dieser Methode keinesfalls alle Nervenfasern ausser Verbindung mit Ganglien-Zellen gesetzt waren. Da die Spinalganglien nicht im Wirbelcanal liegen, so konnten sie bei dessen Ausräumung nicht mit entfernt worden sein. Es war also bis jetzt nur bewiesen, dass eine Extremität, bei der keine motorischen und sensibeln Functionen nachzuweisen und bei der die motorischen Nervenfasern jedenfalls ausser Verbindung mit Ganglienzellen waren, trotzdem regenerirt wurde. Ob diese Regeneration mit oder ohne nervösen Einfluss erfolgte, diese Frage war nicht beantwortet. Da ich aber gerade diese Frage mir gestellt hatte, so musste ich also eine andere Untersuchungs-Methode wählen.

Um mit Sicherheit auch die Spinalganglien auszuschalten, schien es mir erforderlich zu sein, nicht nur den Wirbelcanal an der fraglichen Stelle auszukratzen, sondern das betreffende Stück der Wirbelsäule in toto herauszuschneiden. Dies wurde nach folgender Methode bewerkstelligt. Wiederum wurde unterhalb des Abgangs des Plexus cruralis die Wirbelsäule durchschnitten. Nunmehr wurde mit einer feinen Scheere die Wirbelsäule unten und an den Seiten genügend weit proximalwärts von

Digitized by Google

ihren Verbindungen gelöst, dann wieder von unten her die Wirbelsäule durchgeschnitten und darauf mit einer Pincette das isolirte Stück der Wirbelsäule herausgerissen. Die Wunde wurde mit den Hautfetzen, so gut es ging, bedeckt, sie durch Naht zu schliessen, erwies sich mir nicht als vortheilhaft. Nun wurden die Hinterfüsse abgeschnitten.

Die Wunde heilte in den meisten Fällen sehr gut, und die Thiere schienen sich ganz wohl zu befinden. Nur die Harnblase entleerte sich in den ersten Wochen nicht spontan, sondern musste mehrmals im Tage durch Druck entleert werden.

Nach einiger Zeit trat jedoch, mit sechs Ausnahmen, von denen später die Rede sein wird, bei den Thieren ein allgemeines Oedem auf, und am folgenden oder zweitfolgenden Tage nach dem Auftreten des Oedems ging das Thier jedesmal zu Grunde. Die Zeit, die nach erfolgter Operation bis zum Auftreten des Oedems verstrich, betrug meistens ungefähr drei Wochen; in einigen Fällen war sie noch kürzer, ein Thier lebte fünf Wochen.

Diese Methode war also auch unbrauchbar zur Entscheidung unserer Frage, denn die den Thieren noch verbliebene Lebenszeit war viel zu kurz, als dass schon regenerative Erscheinungen hätten auftreten können.

Wenn aber auch nach dieser Methode nicht entschieden werden konnte, ob der Regenerations-Process eingeleitet wird, so war doch noch Hoffnung vorhanden, mit derselben zu entscheiden, ob ein bereits eingeleiteter Regenerations-Process, nach erfolgter Ausschneidung des Wirbelsäulen-Stücks, weitergeführt wird. Mit der Beantwortung dieser Frage wäre ja die Frage, ob das Central-Nervensystem einen Einfluss auf den Regenerations-Vorgang ausübe, ebenfalls beantwortet. Am vortheilhaftesten war es dann, diejenige Etappe aus dem Regenerations-Process herauszugreifen, in welcher die äusserlich sichtbaren Fortschritte den raschesten Verlauf haben. Diese Etappe beginnt mit dem Zeitpunkte, an dem die Finger eben anfangen, sichtbar zu werden. Es bildet sich ja nach eingetretener Wundheilung am Extremitäten-Stumpf zuerst ein Pfropf, der aus einem Gewebe von embryonalem Charakter besteht, und durch seine Weichheit, seine Pigmentlosigkeit und seinen perlmutterartigen Glanz schon für das unbewaffnete Auge einen charakteristischen

Digitized by Google

Anblick gewährt. Dieser Anfangs mehr keulenförmige Pfropf erhält allmählich die Form einer Schaufel, an deren distalem Ende schliesslich die Finger hervorwachsen.

Ist dieses embryonale Gewebe einmal gebildet, so vollziehen sich die weiteren Veränderungen sehr rasch. Insbesondere kann man von dem Augenblicke an, in welchem man mit einer Lupe die ersten Fingeranlagen als zarte Höckerchen eben erkennen kann, von Tag zu Tag sehr deutliche Fortschritte wahrnehmen, da die mit blossem Auge sichtbare Entwicklung von da an sehr rasch erfolgt. Wenn man also bei einem Thiere, das dieses Stadium der Regeneration gerade darbietet, die partielle Wirbelsäulen-Excision vornimmt, so muss sich auch in der kurzen, dem Thier noch verbleibenden Lebenszeit beobachten lassen, ob die Regeneration weiterschreitet.

Da der Regenerations-Process nicht bei allen Thieren gleich rasch verläuft, sondern, wenn auch unbedeutende, zeitliche Schwankungen zeigt, es aber für die Vereinfachung der Protokollirung, sowie in mancher anderen Hinsicht vortheilhaft ist, an den Thieren einer Untersuchungsreihe die Rückenmarks-Operation immer am gleichen Tage auszuführen, so verfährt man am besten in der Weise, dass man von vorn herein einer entsprechend grossen Anzahl von Thieren die Hinterfüsse abschneidet, und später im geeigneten Zeitpunkt sich diejenigen Individuen heraussucht, die das gewünschte Regenerations-Stadium zu gleicher Zeit darbieten.

Trotz zahlreich angestellter Versuche konnte ich (abgesehen von sechs später ausführlich zu besprechenden Ausnahmen) nicht den geringsten Fortschritt wahrnehmen. Dagegen war mehrmals zu beobachten, dass der Proliferations-Pfropf seine eigenthümliche Turgescenz und sein charakteristisches optisches Verhalten verlor, dass er, offenbar durch Pigment-Einlagerung, eine dunklere Färbung bekam und nicht mehr jenen matten, milchglasartigen Glanz behielt, den jeder kennt, der den Vorgang einmal beobachtet hat. Gerade diejenigen Eigenthümlichkeiten schien also der Proliferations-Pfropf zu verlieren, die ihm für das Auge jenen embryonalen Charakter verleihen. Ein Fortschreiten der Entwicklung, ein Wachsthum der Fingerkuppen habe ich bei keinem der Thiere, von denen einige fast 3 Wochen lebten, wahrgenommen.

Digitized by Google

Aus diesen Beobachtungen scheint hervorzugehen, dass das Central-Nervensystem thatsächlich einen Einfluss auf den Regenerations-Process ausübt, ja dass dieser ohne einen solchen Einfluss überhaupt nicht stattfindet bezw. sistirt wird.

Gegen die Ableitung dieses Resultates liesse sich höchstens vielleicht einwenden, es bestehe die Möglichkeit, dass die Thiere durch die eingreifende Operation an der Wirbelsäule so gelitten haben, dass ganz allgemein die vitalen Verrichtungen alterirt wurden, dass wir also die eingetretene Hemmung im Regenerations-Process nur als den Ausdruck einer Gesammt-Schädigung, nicht aber als Folge des Ausfalls nervöser Einflüsse anzusehen haben.

Da die Thiere bis zum Auftreten des Oedems sich völlig wohl befanden, so erschiene eine solche Annahme wenig wahrscheinlich. Ferner spricht gegen diese Möglichkeit die Thatsache, dass eine solche Unterbrechung des Regenerations-Processes an der vorderen Extremität, wenn diese ebenfalls weggeschnitten war, nicht eintrat. Schliesslich wäre ein derartiger Einwand auch deshalb abzulehnen, weil die oben erwähnten sechs Ausnahmen mit der denkbar grössten Bestimmtheit einen Einfluss des Central-Nervensystems auf den regenerativen Vorgang nachgewiesen haben.

Es handelt sich um sechs Thiere, bei welchen jenes verhängnissvolle Oedem nicht auftrat, und welche nicht an den Folgen der Operation starben. Sie lebten alle nach der Operation, die am 26. Juli 1901 erfolgt war, noch mehrere Monate; eines ging am 17. October 1901, eines am 10. Januar 1902, die vier anderen am 9. März 1902 zu Grunde. Die letzteren verendeten lediglich in Folge eines Unglücksfalles.

Bei diesen Thieren wurde nun beobachtet, dass, nachdem der Regenerations-Process mehrere Wochen stillgestanden hatte, von da ab doch ein weiteres Fortschreiten des Regenerations-Processes wahrzunehmen war, dass jedoch in einer grossen Anzahl von Fällen Missbildungen auftraten, die sich vor allem durch eine weitere Reduction der Zehenzahl kundgab. Während, wie bereits mitgetheilt, bei Triton cristatus das normale Regenerat des Hinterfusses vier Zehen hat, wurden an diesen Thieren Beobachtungen gemacht, welche aus folgenden Auszügen der Protokolle ersichtlich sind:

Digitized by Google

I. Am 26. Juli 1901 wurde die Excision des Wirbelsäulen-Stückes vorgenommen. Die Regeneration beider hinteren Extremitäten befand sich auf dem Schaufel-Stadium; die Zehenkuppen wären unter normalen Verhältnissen in den nächsten Tagen erschienen, es sind aber erst

am 1. September am linken Hinterfuss 3, am rechten 4 deutliche Zehenhöcker zu erkennen.

21. September. Die Zehen-Anlagen haben sich vergrössert, nur die vierte (d. h. beim aufgesetzt gedachten Fuss innerste) Zehenkuppe des Fusses hat sich nicht merklich vergrössert.

29. October. Links 3 deutliche Zehen, die zwar bedeutend kleiner sind, als normale, aber sonst das Aussehen von normalen darbieten, insbesondere die charakteristische gelbe Zehenspitze tragen. Rechts 3 Zehen von ungefähr derselben Beschaffenheit, während die vierte Zehe völlig rudimentär geblieben ist und nur einen Höcker darstellt.

Dieser Zustand blieb völlig stationär bis zum 10. Januar 1902, an welchem Tage das Thier aus nicht eruirbarer Ursache verendete.

II. 26. Juli 1901. Wirbelsäulen-Excision. Beide hinteren Extremitäten auf Schaufel-Stadium.

20. August. Beiderseits 4 Zehenkuppen zu erkennen.

1. September. Rechts sind alle 4 Kuppen zu deutlichen, noch ziemlich kleinen Zehen entwickelt. Links sind nur 3 Zehen im Wachsthum weiter geschritten, die äusserste ist ein Stumpf geblieben.

Der rechte Fuss wird heute zum zweiten Mal (behufs mikroskopischer Untersuchung) abgeschnitten.

29. September. Links die 3 Zehen etwas gewachsen, der Stumpf der vierten Zehe hat sich etwas verbreitert, ist aber nicht länger geworden. Seinen embryonalen Charakter hat er verloren, er ist dunkel pigmentirt. Rechts schöner Proliferations-Pfropf von charakteristischem, embryonalem Aussehen.

17. October. Links völlig unverändert, rechts sind die Zehenkuppen gerade erkennbar.

29. October. Links unverändert, rechts 4 deutliche Zehen.

16. November. Links unverändert, rechts sind alle 4 Zehen gewachsen.

9. März. Rechts schöner 4zehiger Fuss, links Zustand völlig unverändert. Das Thier ist in der vergangenen Nacht mit 4 anderen durch Unglücksfall zu Grunde gegangen.

III. 26. Juli. Operation wie bei den vorigen.

17. August. Links 2, rechts 3 Zehenkuppen.

1. September. Links 2, rechts 3 kleine Zehen.

21. September. Die Zehen sind alle etwas gewachsen; links haben sich neben den 2 Zehen 2 weitere Zehenkuppen angelegt.

29. September. Links 2 fertige Zehen mit gelben Spitzen; die 2 Kuppen

Digitized by Google

sind etwas breiter aber nicht höher geworden. Rechts 3 Zehen, die ihren embryonalen Charakter verloren haben.

9. März 1902. Unverändert. Heute Nacht zu Grunde gegangen. Abgebildet in Figur 1.

IV. 26. Juli. Operirt wie die vorigen.

1. September. Beiderseits 3 gut entwickelte Zehen, die erst in der vierten Woche nach der Operation sichtbar geworden sind.

Heute wird der linke Fuss abermals abgeschnitten.

21. September. Links vernarbte Wunde, aber noch kein Proliferations-Pfropf. Rechts unverändert.

29. October. Rechts unverändert. Links guter Proliferations-Pfropf, 3 Zehenkuppen sind eben sichtbar. Der rechte Fuss wird heute zum zweiten Male abgeschnitten.

17. November. Links 3 schwache Zehen; rechts Wunde vernarbt.

4. December. Links sind die Zehen gewachsen, rechts hat sich ein Proliferations-Pfropf gebildet.

26. December. Links 3 entwickelte Zehen, rechts 3 Fingerkuppen.

9. März 1902. Die Zehen beider Extremitäten gewachsen. In der vergangenen Nacht umgekommen. Abgebildet in Figur 2.

V. 26. Juli 1901. Wie die vorigen.

1. September. Links 3 schwach entwickelte Zehen, ein Stumpf. Rechts scheint der Proliferations-Pfropf seinen embryonalen Charakter verloren zu haben, er hat sich nicht vergrössert, scheint pigmentirt zu sein, Zehenkuppen sind nicht erschienen.

21. September. Die 3 Zehen links sind etwas gewachsen, die vierte ist ein Stumpf geblieben. Der Proliferations-Stumpf rechts hat sich wieder aufgehellt.

29. September. Links unverändert. Rechts schöner Proliferations-Pfropf von embryonalem Charakter, an dem 2 zarte Zehen-Höckerchen zu unterscheiden sind.

17. October. Links unverändert, rechts 2 entwickelte Zehen. Das Thier ist heute aus unbekannter Ursache verendet.

VI. 1. September. Partielle Wirbelsäulen-Excision wie bei den vorigen. Die Hinterfüsse werden heute erst abgeschnitten.

24. September. Die 3 Wunden gut verheilt.

30. September. Unverändert.

15. November. Rechts unverändert, links kleiner Proliferations-Pfropf von embryonalem Charakter.

1. December. Links Proliferations-Pfropf vergrössert; rechts keine Veränderung.

21. December. Links auf dem Proliferations-Pfropf 2 kleine Zehen-Höckerchen.

Digitized by Google

4. Januar 1902. Links normale Entwickelung zweier Finger, von weiteren keine Spur. Rechts unverändert.

9. März. Links 2 wohlentwickelte Zehen, rechts völlig unverändert. Exitus letalis. Abgebildet in Figur 3.

Ich habe oben behauptet, diese Fälle lieferten einen Beweis von der Einwirkung des Nervensystems auf morphogenetische Vorgänge. Es könnte zunächst den Anschein haben, als ob sie gerade das Gegentheil beweisen, dass nehmlich ein solcher Einfluss nicht besteht, da ja der morphogenetische Vorgang jedenfalls nicht zum Stillstand gekommen ist, in einem Fall (Fall II) sogar zur Bildung eines völlig normalen Fusses geführt hat, trotz der Unterbrechung nervöser Beeinflussung.

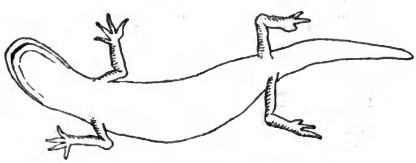

Fig. 1.

Fig. 2.

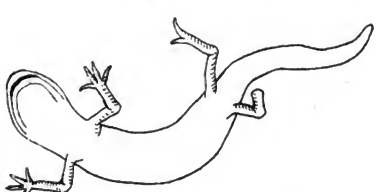

Fig. 3.

Aber ob das Letztere wirklich stattfand, das ist nun eben die wichtigste Frage. Nach der Wirbelsäulen-Excision war ja die Zufuhr nervöser Reize sicher unterbrochen, aber dass im Verlauf der Zeit wieder Verbindungen sich gebildet haben könnten, erschiene bei der hochgradigen Regenerations-Fähigkeit der Tritonen keineswegs unmöglich. Die erste Frage ist natürlich die, ob die neugebildeten Zehen Nerven haben. Die mikroskopische Untersuchung ergab mit Bestimmtheit das Vorhandensein von Nervenfasern. Wer auf dem Standpunkt der Neuronen-Lehre steht, für den ist es damit bestimmt erwiesen,

Digitized by Google

dass centrale Verbindungen, also Verbindungen von Nervenfasern mit Ganglienzellen des Rückenmarks, sich wieder hergestellt haben, da nach jener Lehre die Regeneration, also das Weiterwachsen von Nervenfasern, die von ihrer Zelle getrennt sind, nicht möglich sein kann. Nun hat gerade in der jüngsten Zeit Bethe über Regenerations-Erscheinungen berichtet, die er an Nervenfasern, die von ihren Ganglienzellen getrennt worden waren, beobachtete. Eine ausführliche Publication liegt noch nicht vor. Bethe hat über seine Resultate in einem auf der vorjährigen Neurologen-Versammlung in Baden-Baden gehaltenen Vortrag berichtet, über dessen Inhalt bis jetzt nur die Referate mehrerer Zeitschriften Mittheilung machten. Diese summarischen Referate ermöglichen noch kein Urtheil, ob alle Fehlerquellen wirklich ausgeschlossen wurden, und ob die Bethe'schen Resultate, die der Neuronen-Theorie natürlich den Todesstoss versetzen würden, als völlig einwandfreie zu betrachten sind. Jedenfalls aber darf die Neuronen-Theorie nicht als so unbedingt sicher angesehen werden, um in unserem Fall aus dem Vorhandensein regenerirter Nervenfasern auf eine Wiederherstellung der centralen Verbindung mit Sicherheit zu schliessen. Eine genaue mikroskopische Prüfung wäre also erforderlich, die aber sehr schwierig und in ihrem Resultat immer unsicher wäre. Glücklicherweise ist aber die anatomische Prüfung völlig unnöthig, da durch physiologische Thatsachen der Beweis einer partiellen Wiederherstellung der centralen Verbindung geliefert ist. Bei allen Thieren ist nehmlich die Sensibilität, bei einigen auch eine gewisse Motilität zurückgekehrt.

Nachzuweisen war allerdings die Rückkehr der Motilität und Sensibilität immer bedeutend später als das Wiederauftreten der regenerativen Erscheinungen, daraus kann jedoch nicht geschlossen werden, dass zu der Zeit, als die Regenerations-Vorgänge wieder aufgenommen wurden, noch keine centralen Verbindungen der Nervenfasern sich wieder hergestellt hatten; die motorische und die sensible Function kehrten auch nicht gleichzeitig zurück. Wir dürfen also mit Bestimmtheit annehmen, dass die mehrwöchentliche Pause, die die Regenerationsvorgänge machten, in die Zeit fällt, in welcher noch keinerlei Verbindungen der Nervenfasern mit spinalen Ganglienzellen hergestellt waren,

Digitized by Google

dass dagegen die Regenerations-Vorgänge wieder in Gang kamen, nachdem solche Verbindungen sich wieder gebildet hatten. Aber auch in diesen Fällen waren die regenerativen Vorgänge keine vollständigen. Mit Ausnahme eines einzigen zeigten alle regenerirten Füsse die beschriebenen Defecte. Es kann keinem Zweifel unterliegen, dass wir diese Defecte auf die Mangelhaftigkeit der wiederhergestellten nervösen Verbindung zu setzen haben. Diese Mangelhaftigkeit zeigt sich auch in der Beschaffenheit der wiedergekehrten übrigen Functionen des Nervensystems. Die Sensibilität ist in allen Fällen herabgesetzt, es bedarf besonders starker Reize (Festklemmen der Extremität mit einer Pincette), um das Thier zu einer deutlichen Reaction zu veranlassen. Die Motilität war bei einigen Thieren gar nicht, bei den andern nur in sehr minimaler Weise zurückgekehrt. Hochgradig paretisch blieben die betreffenden Extremitäten alle.

Bei I wurde erst fast drei Monate nach der Wirbelsäulen-Excision eine ganz schwache Beweglichkeit der linken hintern Extremität beobachtet, die bis zum Tode nicht zugenommen hat, während das rechte Bein immer völlig gelähmt war. Das linke Bein ruhte auf dem Dorsum und wurde bei jedem Schritt ein klein wenig vorgerückt, nicht, wie das rechte, nur nachgezogen.

Bei II konnte eine Spur von Beweglichkeit in beiden hintern Extremitäten nur wahrgenommen werden, wenn man das Thier an der Schwanzspitze fasst und nach abwärts hängen lässt. Beim Gehen werden beide Beine lediglich nachgezogen. Diese Spur von Beweglichkeit hatte sich hier noch viel später eingestellt.

Bei III war nach nicht ganz drei Monaten in beiden Beinen Beweglichkeit aufgetreten. Die Motilität ist bei diesem Thier die beste. Bei jedem Schritt wird das richtige Hinterbein vorgesetzt, doch werden beide Füsse mit dem Dorsum aufgesetzt.

Bei IV war bis zum Tode überhaupt noch keine Motilität aufgetreten, bei V war bis zum Tode ebenfalls noch keine Beweglichkeit wahrgenommen worden.

Wir dürfen also wohl mit Sicherheit die Hemmungs-Erscheinungen in der Morphogenese auf Störungen in der Zufuhr nervöser Reize suchen.

In den mitgetheilten sechs Fällen war die, wenn auch nur

Digitized by Google

partielle morphogenetische Function des Nervensystems früher zurückgekehrt, als die sensible und die motorische. Einen Fall habe ich nun ausserdem noch beobachtet, bei welchem das Verhalten ein umgekehrtes war.

Bei diesem Triton hatte ich die nervöse Isolirung nur mittelst Durchschneidung der Nerven erzielt, indem ich an der linken Seite der Lendenwirbelsäule mit einem schmalen Messer eindrang und die Nerven durchschnitt. Sowohl die motorische, als die sensible Function stellte sich etwa nach 10 Tagen wieder her, doch kam es auch hier zu einer Defect-Bildung. Das linke Hinterbein hatte dauernd nur zwei ausgebildete Zehen, die zwei äusseren sind nur ganz kurze Stummel. Im Uebrigen unterscheidet sich dieses Bein in gar nichts von einem normalen. (Abgebildet in Figur 4.)

Dass die Nerventhätigkeit einen Einfluss auf die regenerative Entwicklung der hinteren Extremität von Triton ausübt, dürfte durch die beschriebenen Versuche bewiesen sein. Zu erörtern wäre nur noch die Frage, ob man die eingetretenen Defect-Bildungen etwa lediglich auf die Unbeweglichkeit der gelähmten Extremitäten, also nicht auf den Ausfall nervöser, sondern lediglich functioneller Reize zurückführen kann. Dieser Einwand scheint mir z. B. bei den Experimenten, die Barfurth[1]) kürzlich veröffentlicht hat, nicht völlig ausgeschlossen zu sein, wie Barfurth auch selbst andeutet. Er hat beim Axolotl beobachtet, dass nach Nerven-Resection in der Achselgrube „die Ausschaltung des Nervensystems keinen Einfluss auf den rechtzeitigen Eintritt und die ersten Stadien der Regeneration" hat; „später aber äussert sich der Mangel der Innervation oder auch der fehlenden Function in einer sehr erheblichen Verzögerung der regenerativen Vorgänge und in einer Hypoplasie des Regenerates". Die Möglichkeit, dass es die fehlende Function sei, welche die Hemmungs-Bildungen hervorbrachte, ist aber in meinen Experimenten aus folgenden Gründen völlig ausgeschlossen. Einmal hat sich in denjenigen Fällen, in denen die Extremität nur durch Zerstörung des Inhalts des Wirbelcanals gelähmt war, ein normales Regenerat entwickelt. Ebenso war in meinem

[1]) Barfurth, Ist die Regeneration vom Nervensystem abhängig? Verhandlungen der Anatomischen Gesellschaft in Bonn 1901.

Digitized by Google

Fall II, in welchem sich die rechte Extremität völlig normal regenerirte, eine Function derselben völlig aufgehoben.

Dagegen war in dem zuletzt beschriebenen Fall, in welchem die nervöse Isolirung nur mittelst Nerven-Durchschneidung erfolgt war, die Motilität und Sensibilität sehr rasch zurückgekehrt, und es hatten sich trotzdem morphologische Defecte eingestellt. Und schliesslich können wir uns auf Grund unserer Erfahrungen zwar ein Zurückbleiben im Wachsthum und im Ernährungszustand, also rein trophische Störungen, als möglich vorstellen, nicht aber wirkliche morphologische Ausfalls-Erscheinungen.

Ich will nicht so weit gehen, aus dem letzterwähnten Fall etwa auf getrennt verlaufende Bahnen zu schliessen, auf denen die morphogenetischen Reize dem Regenerations-Felde zugeführt werden, aber mit Sicherheit folgt jedenfalls aus meinen Versuchen, dass die morphogenetische Leistung des Nervensystems eine isolirte functionelle Schädigung erfahren kann.

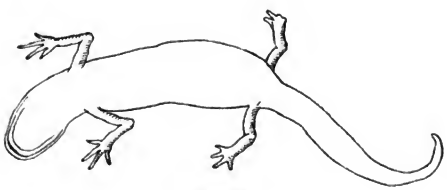

Fig. 4.

Der Nachweis einer morphogenetischen Function des Nervensystems giebt der Lehre von den Degenerations-Zeichen eine physiologische Grundlage. Allerdings ist dieser Nachweis bis jetzt nur für regenerative Entwicklungsvorgänge geliefert, nicht für embryonale. Der Vollständigkeit halber muss auch die Frage für embryonale Vorgänge experimentell geprüft werden. Meine Experimente lassen sich ja auch für ontogenetische Processe genau in der nämlichen Weise anstellen, da die Extremitäten bei Amphibien ja erst innerhalb des Larvenlebens auftreten. Diesbezügliche Untersuchungen sind bereits im Gang, und ich hoffe, demnächst über den Ausfall derselben berichten zu können.

Digitized by Google

XV.

Kleine Mittheilung.

Notiz über eine chemische Methode, Hypernephrome (Nebennieren-Tumoren) der Niere von anderen Nieren-Geschwülsten zu unterscheiden.

Von
Dr. med. Alfred C. Croftan,
Philadelphia U. S. A.

In zwei vor Kurzem erschienenen Mittheilungen[1]) habe ich gezeigt, dass ein wässriger Auszug frischer Nebennieren die folgenden drei Eigenschaften besitzt:

1. Nebennieren-Extract, einem Hunde oder Kaninchen subcutan injicirt, bewirkt Glykosurie (siehe auch die Arbeiten von Blum, Zuelzer und Herter).

2. Nebennieren-Extract enthält ein kräftig wirkendes, diastatisches Ferment, das Stärke oder Glykogen in Maltose und Dextrose umwandeln kann; diese Kraft wird durch Kochen zerstört.

3. Nebennieren-Extract vermag eine durch Jod blaugefärbte Stärke-Lösung rasch zu entfärben.

Auf Vorschlag des Herrn Dr. Aloysius O. J. Kelly, dessen Untersuchungen über Hypernephrome bekannt sind, untersuchte ich, ob Hypernephrome dieselben chemischen Eigenschaften besässen wie Nebennieren.

1. Glykosurie nach Injection von Hypernephroma-Auszügen.

20 Gramm eines frischen Hypernephroma wurden zu feiner Pulpa zerrieben und mit 100 ccm destillirten Wassers ausgezogen. Das Extract wurde durch ein Gaze-Filter filtrirt, und von dem Filtrate 50 ccm in die Lendenmuskeln eines Kaninchens injicirt. Der erste Urin wurde 10 Stunden nach

[1]) Concerning a sugar forming ferment in suprarenal extract; a preliminary note on supra-renal glycosuria" American Medicine, Jan. 18. 1902. „Vorläufige Mittheilungen über das diastatische Ferment der Nebennieren", Pflüger's Archiv für die gesammte Physiologie, Bd. 90, S. 285, 1902.

Digitized by Google

der Injection gelassen und enthielt 2.47 pCt. Dextrose. Er reducirte Fehling'sche Lösung, drehte die Ebene des polarisirten Lichtes nach rechts, gab eine positive Gährungsprobe und bildete mit Phenylhydrazin ein typisches Dextrosazon. Die zweite Urinprobe (14 Stunden nach der Injection gelassen) enthielt 1.65 pCt. Dextrose. Die dritte Probe (21—24 Stunden) enthielt nur eine Spur einer reducirenden Substanz, deren Charakter nicht näher bestimmt wurde. Die vierte Probe (29 Stunden) war zuckerfrei und durchaus normal. Das Thier war wenig krank und erholte sich vollständig. Gallenfarbstoff fand sich nicht im Harn. Die Injectionsstelle war nicht pigmentirt, wie in einigen Versuchen mit Nebennieren-Extract, die Blum und ich mitgetheilt haben.

2. Die diastatische Wirkung von Hypernephroma-Auszügen.

Gleiche Theile eines wie oben dargestellten Extractes wurden, mit gleichen Theilen einer 1 pCt. Stärkelösung, in mehrere Kölbchen vertheilt. Die eine Hälfte der Kölbchen wurde gekocht, die andere nicht. Zu allen Kölbchen wurde 1 pro mille Fluor-Natrium hinzugefügt, um die Wirkung von Bakterien auszuschliessen. Nachdem sämmtliche Lösungen 24 Stunden im Brutschrank gestanden hatten, wurden sie auf Zucker untersucht. Es fand sich, dass die gekochten Kölbchen zuckerfrei waren, während die ungekochten beträchtliche Mengen Dextrose enthielten. Auf Glykogen übte Hypernephrom-Extract die gleiche Wirkung aus.

3. Die Entfärbung von Jod-Stärkelösung durch Hypernephroma-Auszüge.

Gleiche Mengen 1 pCt. Stärkelösung wurden in mehrere Reagenz-Gläser vertheilt; zu der Hälfte der Röhren wurde Extract gefügt, und zu sämmtlichen ein Tropfen einer verdünnten alkoholischen Jod-Lösung. Die Röhren, welche kein Extract, also nur Stärkelösung, enthielten, wurden sofort blau und blieben blau, während diejenigen Röhren, welche neben Stärkelösung Extract enthielten, zwar auch momentan blau wurden, aber sofort in Rosa umschlugen und nach kurzem Stehen gänzlich

Digitized by Google

entfärbt wurden. Man muss sich davor hüten, zuviel Jod hinzuzufügen, da sonst die Entfärbung nur äusserst langsam vor sich geht. Setzt man gar einen grossen Ueberschuss von Jod-Tinctur hinzu, so tritt gar keine Entfärbung ein, da die in einem kleinen Quantum Hypernephroma-Extract enthaltene wirksame Substanz natürlich nur gering ist. Die Entfärbung von Jod-Stärkelösung ist meiner Meinung nach ein rein chemischer Vorgang, während die Umwandlung von Stärke und Glykogen in einfache Zucker einen fermentähnlichen Prozess darstellt.

Es stellt sich also heraus, dass Hypernephrom-Extracte dieselben chemischen Eigenschaften besitzen, wie normale Nebennieren-Extracte.

Sollte diese Eigenschaft differential-diagnostischen Werth besitzen, so müsste zunächst gezeigt werden, dass weder normales Nierengewebe, noch andere Nierengeschwülste dieselben oder ähnliche Eigenschaften besitzen. Zu diesem Zwecke werden in dieser Richtung untersucht: 1. normales Nierengewebe, 2. ein Stück der Niere, von der das Hypernephrom entfernt worden war, 3. ein Stück Amyloidniere, 4. ein Epitheliom der Niere. — Es stellte sich thatsächlich heraus, dass keines dieser Gewebe die für Nebennieren-Geschwülste charakteristischen Reaktionen gab.

Es wurden ferner zwei alte Hypernephrome, die seit einiger Zeit in Formalin gestanden hatten, untersucht. Das eine stammte von einer Frau von 49 Jahren, und war am 15. April 1899 von Dr. J. B. Deaver entfernt worden, war also 2 Jahre alt, das andere stammte von einem Manne von 45 Jahren, und war am 25. Februar 1902 ebenfalls von Dr. Deaver entfernt worden, war also circa 2 Monate alt. Auszüge aus diesen beiden Tumoren gaben ebenfalls eine typische „Jod-Reaction", hatten aber ihre diastatische Wirkung und ihre zuckertreibende Kraft verloren — wahrscheinlich durch Einwirkung des Formalins.

Diese gewissermaassen specifischen Eigenschaften der Hypernephrome sollten sich zur Unterscheidung dieser Geschwulst-Form von anderen Nieren-Geschwülsten verwerthen lassen. Besonders die Jod-Reaction ist so einfach, so charakteristisch und gewissermaassen pathognomonisch für Nebennieren-Gewebe, ist ausserdem so leicht ausführbar und selbst in alten Tumoren

Digitized by Google

noch so positiv, dass sie zur schnellen Erkennung dieser Geschwulstform am Sectionstisch oder selbst bei der Operation praktisch verwerthbar erscheint.

Diese Untersuchung führte uns zu dem interessanten Erkenntniss, dass die Zellen der Nebennieren-Tumoren der Niere nicht nur morphologisch, sondern auch functionell mit den Zellen der Nebennieren selbst identisch sind. Dieser Befund ist deshalb besonders interessant, weil der Beweis hierdurch geliefert wird, dass in den massiven und bösartigen Zellenmassen der Hypernephrome (die sich bekannter Weise aus kleinsten mikroskopischen Zellresten entwickeln) dieselbe functionelle Thätigkeit festgestellt wird, wie in den Nebennieren selbst, von denen die „Reste" stammen.

Es wird sich durch diese Methode wahrscheinlich auch feststellen lassen, ob die „Marchand'schen Nebennieren" (kleine, im Ligamentum latum des Weibes und der Corda spermatica des Mannes befindliche Körper) wirklich aberrante, accessorische Nebennieren oder anders constituirte Körper darstellen. Ich beabsichtige, die chemische Identification solcher Körper nach den oben hingestellten Grundsätzen zu unternehmen, sobald ich Material bekommen kann.

Schliesslich scheint es der Mühe werth, diesen Gedankengang fortzuführen und andere Gruppen specifischer Geschwulstzellen, die entfernt vom Mutterorgan sich entwickeln (Metastasen), nach chemischen Grundsätzen zu untersuchen, um womöglich auszufinden, ob sie dieselben functionellen Eigenschaften beibehalten wie das Organ, von dem sie stammen.

Digitized by Google

Archiv

für

pathologische Anatomie und Physiologie

und für

klinische Medicin.

Bd. 169. (Sechzehnte Folge Bd. IX.) Hft. 3.

XVI.

Ueber idiopathische Stauungsleber. (Verschluss der Venae hepaticae.)

(Aus dem Pathologischen Institut der Universität Greifswald, Director Prof. Dr. P. Grawitz.)

Von

Dr. M. Penkert,

Assistenten am Institut.

Ueber die Circulations-Störungen in der Leber durch primäre und secundäre Pfortader-Erkrankungen, nach theilweisem oder gänzlichem, plötzlichem oder allmählichem Verschluss der Pfortader ist viel bekannt. Verschwindend wenig ist in der Literatur jedoch über die Lebervenen zu finden. Nur einige Fälle sind publicirt, in denen der Sections-Befund Verschluss der Venae hepaticae ergeben hat.

Deshalb scheint es mir nicht uninteressant, vor Allem aber nicht unwichtig einen dieser seltenen Fälle, der jüngst im Greifswalder Pathologischen Institut zur Section kam, zu veröffentlichen. Die Diagnose eines so complicirten Falles ist so enorm schwierig, dass dieser Beitrag künftighin dieselbe vielleicht in mancher Beziehung wesentlich erleichtern dürfte.

Es handelt sich[1]) um einen 22 Monate alten Knaben, Otto Cz., dessen Eltern und zwei Geschwister gesund sind. Er wurde mit der Flasche

[1]) Für die überaus freundliche Ueberlassung der Krankengeschichte erlaube ich mir, Herrn Geh. Medicinalrath Professor Dr. Krabler und Herrn Professor Dr. Bier meinen ergebensten Dank auszusprechen.

Digitized by Google

(Biedert'sches Rahmgemenge) ernährt und gedieh dabei sehr gut. Mit 9 Wochen bekam er Brechdurchfall, im Sommer vorigen Jahres Keuchhusten. Das Kind lernte mit 1 Jahr 6 Wochen laufen, verlernte es aber bald darauf. Es soll von Geburt an einen etwas aufgetriebenen Leib gehabt haben. Vor 4 Wochen bemerkten die Eltern eine Zunahme des Leibesumfangs. Es stellte sich am 2. April 1902 Athemnoth ein, wodurch sich der behandelnde Arzt veranlasst sah, das Kind der Kgl. Kinderklinik zu Greifswald zu überweisen. Der Appetit war in letzter Zeit etwas verändert, Stuhlgang wurde nur durch Abführmittel und Einläufe erzielt.

Status: Etwas anämischer Knabe von gutem Knochenbau, gutem Fettpolster, gut entwickelter Musculatur. Der Befund der Brust-Organe ist negativ. Der Leib ist stark aufgetrieben, der Nabel prominent, der grösste Umfang 66 cm. In der rechten Seite fühlt man einen harten Tumor, von glatter Oberfläche, scharfem Rand, mit einer Einkerbung (die Leber). Der tiefste Punkt des Randes reicht bis zwei Finger breit über die Darmbein-Schaufel. Die Leberkuppel reicht bis zur 4. Rippe in der Mamillar-Linie. Die Perkussion der Milz ergiebt eine Vergrösserung derselben bis nahe zum Rippenrande. Unter demselben ist sie nicht palpabel. Der Perkussions-Ton ist auf der Höhe des Abdomens hell und tympanitisch, in den abhängigen Theilen gedämpft. Fluctuation vorhanden, Ascites, Oedeme bestehen nur an der Bauchhaut. Füsse, Gesicht u. s. w. sind frei von denselben. Im Urin keine pathologischen Befunde. 10. April. Wegen entstehender Athemnoth Punction des Ascites. Klare weingelbe Flüssigkeit vom specifischen Gewicht 1011, mit reichlichem Eiweissgehalt. Mikroskopisch: weisse Blutkörperchen, keine Bakterien. Stauungs-Ascites. Menge etwa 3 Liter. Die Leber ist gut palpabel. Leibesumfang 62 cm. 16. April. Leibesumfang 64 cm. Entlassung auf Wunsch der Eltern. Auf dem Abdomen war ein ausgesprochenes Caput medusae um den Nabel herum vorhanden. Von einer Operation oder Probe-Laparatomie wurde zunächst Abstand genommen.

Eine sichere Diagnose konnte, nach Heranziehung aller denkbaren Möglichkeiten nicht gestellt werden, es wurde ein fraglicher Lebertumor angenommen.

Während dessen nahm die Athemnoth zu und so entschlossen sich die Eltern den Knaben nochmals in ärztliche Behandlung zu geben. Es wurde die Hilfe der königl. chirurgischen Poliklinik zu Greifswald in Anspruch genommen, wo bei der Punction des Ascites 3—4 Liter Flüssigkeit entleert wurden, die stark eiweisshaltig, frei von Echinokokken-Bestandtheilen war.

Bei der Aufnahme in die königl. chirurgische Klinik zu Greifswald am 30. April 1902 zeigte sich nun folgender Status:

Mässig entwickeltes, sehr bleich aussehendes Kind, Unterleib stark geschwollen, zahlreiche stark geschlängelte Hautvenen auf demselben. Oedeme an beiden Füssen, beiderseits Genu valgum, schwacher rachitischer Rosenkranz.

Brust-Organe: sehr beschleunigte Herztöne, Lungen ohne Befund.

Der Unterleib ist straff gespannt, die Haut sieht glänzend aus, die

Digitized by Google

Schwellung reicht bis über das Os xiphoides. Tympanitischer Klang auf der höchsten Höhe des Leibes in einer Kreisform von 25 cm Durchmesser. Daneben eine stark gedämpfte Zone. Bei Seitenlage nimmt der tympanitische Klang ebenfalls die höchste Stelle des Leibes ein. Umfang desselben über dem Nabel gemessen 70 cm vom Os xyphoides bis zur Symphyse 29 cm Entfernung, deutliche Fluctuation vorhanden.

In der linken Leistengegend eine Punctions-Stelle. Berühren des Leibes scheint schmerzhaft zu sein. Untere Lebergrenze in Nabelhöhe gut abtastbar, obere Lebergrenze nicht zu constatiren, die Leber ballotirt in der Bauchhöhle. Urin frei von Albumen.

Die Wahrscheinlichkeits-Diagnose wurde auf congenitale Lebersyphilis mit Ascites gestellt. Um Aufschluss über die wirkliche Krankheit zu gewinnen und einen ausgiebigeren Collateral-Kreislauf zu erhalten wurde am 1. Mai 1902 zur Operation in Chloroform-Narkose unter aseptischen Cautelen geschritten.

Laparotomie in der Mittellinie 10 cm, dabei entleert sich viel klarer gelber Ascites. Darm und Peritonaeum sind in Ordnung. Die Leber ist im Allgemeinen stark geschwollen, weich und glatt (Stauungsleber), ihr unterer Rand steht in Nabelhöhe, aus der Leber wird ein Stückchen excidirt. Milz mässig vergrössert. Die Leber wird mit einer Naht an das Peritonaeum parietale fixirt, ebenso auch mit 3 Nähten das Netz (Talma'sche Operation), nachdem das Peritonaeum mit Sublimat abgewischt ist. Bauchnaht, Pflaster.

3. Mai 1902 Abends Exitus ohne besondere Erscheinungen, Leib wieder dick.

Das bei der Operation excidirte Leberstückchen wurde sofort meinem Chef, Herrn Professor Dr. P. Grawitz zur mikroskopischen Untersuchung übersandt. Dabei fand sich Folgendes am frischen Object:

Die Leber-Acini sind nicht mehr deutlich erhalten; in der Peripherie einzelne Leberzellen mit Fett-Infiltration, einzelne ganz atrophisch, auch mit Gallenpigment durchsetzt. Die Centralvenen sind durch gewaltige Füllung ganz ausserordentlich stark dilatirt, ebenso die von hier nach der Peripherie ziehenden Capillaren. Das periportale Bindegewebe ist etwas verdickt. Die Untersuchung des gehärteten Präparates zeigte keine anderen Bilder. Es handelte sich also um einen extremen Grad von Stauungs-Atrophie der Leber, die während der Operation gestellte Diagnose Stauungsleber konnte nur bestätigt werden. Die Ursache derselben war aber vorläufig absolut nicht klar, und wir hatten die Vermuthung, zunächst ohne von der Krankheitsgeschichte Näheres zu wissen, dass wohl ein Herzfehler congenitaler Art vorliegen müsse. Da aber die Brust-Organe absolut

Digitized by Google

keine darauf hindeutenden Symptome erkennen liessen, etwas Derartiges daher vollkommen ausgeschlossen schien, mussten wir die Entstehungs-Möglichkeit offen lassen.

In dieses Dunkel sollte nun endlich die Section Klarheit bringen und den allen Betheiligten unverständlichen Fall aufhellen.

Section am 5. Mai 1902. Die Leiche des 2jähr. Knaben zeigt stark aufgetriebenes Abdomen. In der Mittellinie befindet sich eine etwa 12 cm lange, durch den Nabel ziehende Laparatomie-Wunde. Die Bauchhöhle enthält 100 ccm klarer, blutig gefärbter Flüssigkeit, die Darmschlingen stark aufgetrieben. Serosa weiss, glatt; hier und da kleine, in Organisation begriffene Blutklümpchen. Auch der Magen ist aufgetrieben, mit glatter anämischer Serosa. Die Leber ist auffallend gross, am scharfen Rande des rechten Lappens befinden sich ein paar Nähte, wodurch ein etwa 1 cm langer Substanz-Verlust der Leber mit der Bauchwand verbunden wird. Das Netz ist an die Bauchwand angenäht, die sehr dicke Leber zeigt eine blaurothe Oberfläche, ganz vom Aussehen einer intensiven Stauungsleber, am linken Rande dagegen tritt eine etwas granulirte Beschaffenheit mit derber Consistenz und graugelber Farbe hervor. Zwerchfell beiderseits am unteren Rande der 4. Rippe. Herz von mittlerer Grösse, im Herzbeutel 15 ccm klarer Pericardial-Flüssigkeit, Herzmuskel anämisch, Klappen zart und schlussfähig, Endocard dünn.

Beide Lungen sind im Thorax frei beweglich, ihr Parenchym schimmert rosa durch die zarte Pleura hindurch, die vorderen Abschnitte sind lufthaltig, hinten besteht derbe Hepatisation, welche sich schon äusserlich durch eine leichte fibröse Verdickung, zarte, matte Trübung der Pleura bemerklich macht. Die hepatisirten Abschnitte in beiden Lungen entsprechen genau dem stumpfen Rande, stellenweise ist es nur eine auf dem Durchschnitt 1 cm breite, graurothe, derbe Zone von leicht granulirter Schnittfläche. Am Hilus der rechten Lunge ein derbes, mandelgrosses Drüsenpacket von grauer Schnittfläche. Sehr reichlicher Schleim in den Bronchien. Halsorgane ohne Befund.

Die Milz ist etwas vergrössert, Kapsel blauroth, Maasse

Digitized by Google

8 : 5,3 : 2,7 cm. Auf dem Durchschnitt kleine, deutliche Follikel. Derbe, blutreiche Pulpa. Beide Nieren sind gross, von geringem Blutgehalt, sonst intact. Harnblase, Pankreas, Magen anämisch, sonst normal. Im Darm reichlicher Inhalt und Schleim auf gelblich-weisser Schleimhaut, wenig Galle. Die Leber hat einen verhältnissmässig grossen rechten, einen auffallend kleinen linken Lappen; 850 gr schwer. Lobus caudatus auffallend dick, weich, die Oberfläche glatt, Kapsel nirgends verdickt, lässt theils blaurothes, theils mit unregelmässig verstreuten Flecken versehenes, orangegelbes Gewebe durchschimmern. Auf dem Durchschnitt bietet sich im Allgemeinen das Bild einer sehr ausgedehnten Stauung mit reichlichem Parenchym-Schwund dar. Nach Entleerung des Blutes sehen ganze Abschnitte so schwammig aus, dass es fast an das Bild eines cavernösen Angioms erinnert. Deutlich erhaltene Acini sind nirgends mehr, ausser in einem dem Hilus benachbarten Bezirk, zu sehen. Die gelben oder graurothen erhaltenen Leber-Inseln sind äusserst klein und überall durch das rothe Gewebe verstreut. Im linken Lappen tritt besonders deutlich eine bindegewebige Verdickung um die Pfortadern hervor, welche in den geschrumpften Abschnitten auf Querschnitten linsengrosse, fibröse Heerde um die Venen erkennen lässt.

Die Vena cava inf., in schräger Richtung von unten links nach oben rechts an der Hinterfläche vorüberziehend, zeigt aufgeschnitten abnorme Verhältnisse. Weder die linke, noch die rechte grössere Vena hepatica ist deutlich ausgesprochen; als feiner, für ein Rosshaar eben passirbarer Strang versiegt ihr Lumen sehr bald und ist rechts durch ein kleines Gerinnsel verschlossen. Ueberall finden sich kleine Einziehungen als Andeutungen von einmündenden kleinsten Venenstämmchen, die aber entweder vollkommen obliterirt, oder für eine Schweinsborste ev. durchgängig, in diesen Fällen aber durch kleine Fibrin-Gerinnsel von gelblichweisser Farbe verschlossen sind. Die Wand der V. cava ist etwa 2 mm dick. Dicht unterhalb der angedeuteten Einmündungs-Stellen sind die Lebervenen wieder weiter, und die grösseren erreichen fast die Dicke eines dünnen Notizbuch-Bleistiftes. Jedoch sind sie zum grössten Theile durch Thromben von gelblich-röthlicher

Digitized by Google

Farbe verschlossen. Ihre Wand misst bis zu 3 mm, ist von weisslich-opaker Farbe. Die Vena portarum theilt sich in der Mitte der Hinterfläche der Leber in normaler Weise, doch sind die beiden Hauptäste ziemlich eng. Im linken sieht man, der Gegend der früher hier einmündenden Vena umbilicalis entsprechend, ein für eine feine Sonde durchgängiges Lumen, das sich weiter durch das 0,75 cm im Durchmesser haltende Ligamentum teres verfolgen lässt. Der Ductus venosus Arantii ist, vollkommen verschlossen, als feiner Strang sichtbar. Im Lig. coronarium dextrum und sinistrum äusserst feine Gefässstämmchen. Gallenblase verdickt, Inhalt grünlich-gelblich, zähe.

Zur mikroskopischen Untersuchung wurden Stücke aus verschiedenen Gebieten entnommen. Alle zeigen mehr oder weniger das Bild einer hochgradigen Stauungsleber. Die Centralvenen und von ihnen ausgehenden Capillaren sind enorm dilatirt und prall mit Blut gefüllt. Zwischen ihnen liegen ganz vereinzelt spärliche, atrophische, spindlige Leberzellen und Gallenpartikel. Das periportale Bindegewebe, nur von wenigen, leidlich gut erhaltenen Leberzellen, in denen sich häufig Fett-Infiltration findet, umgeben, ist verdickt, mit reichlichen Rundzellen und theilweise vermehrten kleinen Gallengängen durchsetzt, mit ziemlich reichlichen elastischen Fäserchen. Acinus-Zeichnung noch andeutungsweise sichtbar. Im linken Leberlappen ist von Acinus-Structur Nichts mehr zu sehen. Hier findet sich deutlich das Bild einer Cirrhose. Dazwischen verlaufen dickere Bindegewebs-Septen mit zahlreichen elastischen Fasern. Auffallend gross sind die Gallengänge, sie sind vielfach stark erweitert, stark ausgebuchtet und zeigen, im Gegensatz zu den Gallengängen mit niedrigem, fast cubischem Epithel, in den übrigen Theilen schönes, hohes Cylinderepithel.

Die Wandungen der obliterirten Lebervenen sind überall stark verdickt, äusserst reich an concentrisch geschichteten elastischen Fasern. Ihr Lumen, vollkommen obliterirt, ist erfüllt von Thrombus-Massen. Der Endothel-Belag ist nicht mehr zu erkennen, dagegen ziehen von der Intima allenthalben zarte Bindegewebs-Septen, auch kleinste Gefässchen mit Endothelien in das Lumen, in dem sich neben weissen und gut erhaltenen, theilweise auch stark abgeblassten rothen Blutkörperchen spindel-

Digitized by Google

förmige Zellen überall zerstreut vorfinden. Die Wand der Vena cava inferior, mit starker Musculatur versehen, ist theilweise über den Lebervenen vollkommen verschlossen, theils an den oben erwähnten einmündenden Stellen durch einen Fibrinpropf fest zugemauert.

Epikrise.

Der intra vitam diagnosticirte fragliche Lebertumor hat sich also bei der Section als eine exquisite, ganz enorm vergrösserte Stauungsleber herausgestellt. Wir haben gefunden, dass bei dem Fehlen irgend eines Circulations-Hindernisses oder Fehlers im Herzen diese colossale Hyperämie der Leber nur bedingt sein kann durch eine Obliteration, einen vollkommenen Verschluss der Lebervenen an ihrer Einmündungs-Stelle in die vorüberziehende Vena cava inferior. Das Blut hat in Folge dieser Anomalie nur unter erschwerten Verhältnissen aus der Leber abgeführt werden können, da die ableitenden Wege zunächst überhaupt theils vollkommen verschlossen, theils, wie aus den Fibrinpfröpfen in den vereinzelten minimalen Oeffnungen hervorgeht, allmählich verstopft worden sind. Die constante Ueberfüllung des Organs hat zu einer Stauungs-Atrophie hohen Grades geführt, deren Resultat ein ganz ungeheures allmähliches Zugrundegehen der Leberzellen ist, von denen nur noch verschwindend wenig als ganz atrophische oder leidlich normale, mit Fett-Infiltration übrig geblieben sind. Als weitere Folge sieht man noch eine beginnende Cirrhose in den centraleren und peripherischen Partien der rechten Leberhälfte, eine vorgeschrittenere, mit Neubildung und starker Ausbuchtung grosser Gallengänge einhergehende im linken Lappen.

Dass die andauernde Tendenz, das Blut durch die engen Pforten in der Cava inferior auszupressen, vorgelegen, darf man wohl aus der gewaltigen Zunahme der elastischen Fasern in den Wänden der Lebervenen schliessen. Wie bei allen anderen Gefässen, die in Folge erhöhter Anstrengung eine Vermehrung erfahren, so kann man wohl auch ohnehin diese Vermuthung hier aussprechen. Da nun aber allmählich die Vis a tergo versagte, der Blutstrom und überhaupt die Circulation verlangsamt sein mag, so haben wir als Folge davon eine Thrombirung der grösseren Lebervenen-Aeste, eine vollkommene Obturation

Digitized by Google

des Venen-Lumens und in diesen obturirenden Thromben, deren letzte Ausläufer die Fibrinpfröpfchen an den Einmündungsstellen der Aeste in die Vena cava inferior sind, eine Organisation.

Collateral-Bahnen müssen vorhanden gewesen sein, die einer derartigen gewaltigen Anstauung, wenn auch nur ganz beschränkte, Abfluss-Möglichkeiten geboten und so eine so relativ lange Lebensdauer ermöglicht haben.

Sie haben wir in den kleinen Gefässchen des Ligamentum coronarium dextr. und sinistrum. Vor Allem aber in der offen gebliebenen Vena umbilicalis, die für eine feine Sonde vollkommen durchgängig war. Bei der mikroskopischen Untersuchung hat sich ferner herausgestellt, dass neben der dickwandigen Vena umbilicalis noch grössere Gefässstämmchen und auch in der Peripherie des Nabelstranges massenhafte kleine Gefässchen mit dünnen Wandungen eine Ausfüllung mit Blut aufwiesen, dass also auch zahlreichste Gefässchen im Nabelstrang abführende Canälchen vorstellten.

Bekanntlich findet man noch in der letzten Foetalperiode den Stamm der Umbilical-Vene in der Längsfurche zwischen rechtem und linkem Leberlappen im Verlaufe der unteren Hohlvene, in seiner ganzen Länge aber nicht mehr von gleichmässigem Kaliber. Nur die untere (vordere) Hälfte ist noch bedeutend weit, die obere (hintere) Hälfte, die in die untere Hohlvene mündet, ist ein engerer Canal, der Ductus venosus Arantii. Es wird durch diesen somit nur ein Theil des Umbilicalvenen-Blutes direct in die untere Hohlvene übergeleitet, ein anderer tritt in die Aeste der Umbilical-Vene über, welche da entspringen, wo jene in die Pforte der Leber tritt. Diese Aeste sind die ursprünglichen Venae hepaticae advehentes, welche aus den Venae omphalo-mesentericae hervorgehen. Sie vertheilen das Blut der Nabelvene nach beiden Leberlappen. In die rechte mündet die Pfortader. Aus der Leber leiten die Venae hepaticae revehentes das Blut in den in die untere Hohlvene übergegangenen Theil der Nabelvene. Die Einrichtung ändert sich mit der sistirten Function der Nabelvene bei der Geburt, nachdem schon vorher der Ductus venosus Arantii noch enger geworden war. Dann wird die Pfortader zum Hauptstamme, zu dessen Aesten sich die Venae hepaticae advehentes gestalten, während die

Digitized by Google

Venae hepaticae revehentes die Venae hepaticae vorstellen. Der Stamm der Nabelvene bleibt nur, so weit er in den linken Pfortaderast mit einbezogen wird, bestehen. Der untere, vordere Theil der Nabelvene obliterirt zum Ligamentum hepato-umbilicale (teres), der obere hintere Theil bildet einen noch dünneren Bindegewebs-Strang (Ductus Arantii)[1]).

Im Gegensatz zu diesen normalen Verhältnissen haben wir im vorliegenden Falle ein Offenbleiben der Vena umbilicalis, dazu noch massenhafte Gefässchen im Ligamentum teres, die offenbar neugebildet sind. In Folge der Verengerung, des vollständigen Verschlusses der Lebervenen-Mündungen und der dadurch bedingten Stauung hat demnach die Vena umbilicalis die Function eines abführenden Rohres übernehmen müssen. Während sie früher das arterielle Blut aus der Placenta in den Körper, die Vena cava inferior überführte, musste sie während des extrauterinen Lebens das angestaute venöse Blut, soweit es ihr bei ihrem verhältnissmässig engem Lumen möglich war, ableiten. Sie war früher der Hauptast, in den rechts die Vena portarum einmündete, die sich nun auch anscheinend, weil das Gefässrohr links durch die von hier jetzt abziehende Vena umbilicalis immerhin unterbrochen war, nicht zu ihrer bestimmten Weite entwickeln konnte, vielmehr enger als normal blieb. Jetzt ist sie zu einem weniger umfangreichen Gebilde, das jedoch für das Leben des Kindes von ausserordentlicher Wichtigkeit war, geworden, und hat so den natürlichen Collateral-Kreislauf, der durch die Talma'sche Operation schwerlich verbessert werden konnte, besorgt, das venöse Blut zu den späterhin erweiterten Venen der Nabelgegend abgeführt.

Die Durchsicht der mir zu Gebote stehenden Literatur ergiebt nun, dass schon verschiedentlich Fälle von Lebervenen-Obliteration beschrieben sind. Der Vollständigkeit halber möchte ich nun chronologisch geordnet die einzelnen in Kürze anführen.

I.

In den Krankheiten der Leber von Dr. George Budd (Die Krankheiten der Leber, deutsch von Henoch, Berlin 1846) finden sich bei einem 52jährigen Kranken, der viele Jahre sehr

[1]) Gegenbaur, Lehrbuch der Anatomie des Menschen, Bd. 2, 317, 1892.

Digitized by Google

unmässig gelebt hatte, sämmtliche Lebervenen verdickt und auf ihrer innereren Fläche von einer dünnen Pseudomembran überzogen, die sich in den grösseren Zweigen leicht abziehen liess. In allen grösseren und auch in einigen kleineren Pfortader-Canälen fand sich ein reichliches fibrinöses Exsudat, das dem ganzen Organe zwar eine grössere Consistenz, aber nicht das gewöhnliche granulirte Aussehen verlieh. Leber und Milz waren mit den angrenzenden Organen ziemlich fest verwachsen und auch zwischen dem Herzen und seiner Umhüllung, den Lungen und der Pleura bestanden starke Adhäsionen.

II.

Frerichs[1]) führt folgenden Fall an: Eine 38jährige Frau litt seit 7 Monaten an einer Schmerzhaftigkeit des Unterleibs, einem linksseitigen abgesackten Peritonaeal-Exsudat und leichtem Icterus, es trat bei der Behandlung eine Besserung ein. 6 Monate später (17. Februar 1857) suchte sie wieder mit hochgradigem Ascites und Oedem der unteren Extremitäten die Klinik auf. Wegen der bestehenden Athemnoth wurde punctirt, der Ascites vermehrte sich sehr bald wieder und bald darauf erfolgte, nachdem ein brandiges Erysipel am linken Oberschenkel hinzugetreten war, der Exitus.

Bei der Section fanden sich alte Verwachsungen der Pericardial-Blätter, Residuen alter und frischer Peritonitis, Verdickung des Mesenteriums und vielfache Verwachsungen der Darmwindungen mit einander. Die Milz war um die Hälfte vergrössert und mit ihrer Umgebung verwachsen, ebenso Uterus und Ovarien, im Magen und Darm Blutungen. Die Leber war um $\frac{1}{3}$ verkleinert und vollkommen fest mit ihrer Umgebung verwachsen. Ihre Hülle sehnig verdickt, zeigte weisse, ins Parenchym eindringende Schwarten, ihre Oberfläche uneben. Die Ausgänge der Lebervenen waren durch vollständige oder unvollständige, theilweise durchlöcherte Septen verschlossen und nach aussen mit dicken Bindegewebs-Scheiden umgeben. Die Hülle der Pfortader und Leberarterie ebenfalls stark verdickt, ihr Lumen erweitert. Im Uebrigen bestand das ausgesprochene Bild einer Cirrhose.

[1]) Frerichs, Klinik der Leberkrankheiten II. 92. 1861.

Digitized by Google

III.

Weiterhin erwähnt Frerichs (II, S. 409) einen 45jährigen Gewohnheitstrinker, der über schmerzhafte Auftreibung des Unterleibes durch einen rasch entstandenen Erguss klagte. Das Zwerchfell war hoch hinaufgedrängt, es bestanden Athemnoth, gallige Durchfälle, Icterus, Milztumor. Nach einer Punction kehrte der Ascites bald wieder, unter Delirien erfolgte bald der Tod an Erschöpfung.

Die Section ergab rechtsseitigen Hydrothorax, reiche Flüssigkeits-Ansammlung in der Bauchhöhle (arm an festen Bestandtheilen, namentlich an Eiweiss) eine derbe, feste Milz.

Die derbe Leber zeigte eine feinkörnige Oberfläche, kuglige Form und verkleinertes Volumen. An der unteren Fläche fanden sich dicke schwartige Bindegewebs-Massen, die einerseits bis gegen die Wirbelsäule sich erstreckten, den stumpfen Rand der Drüse fest mit dem Zwerchfell verbanden und über das Pankreas sich verbreiteten, andererseits aber auch mit der Glisson'schen Kapsel tief in die Drüsensubstanz eindrangen. Letztere war feinkörnig, Muskatnuss-artig gezeichnet, stellenweise icterisch gefärbt. In den Wurzeln und Aesten der Pfortader frischere Thromben.

In der Vena cava inferior fanden sich rundliche Plaques von nahezu Linsengrösse, ähnlich den Atheromplatten der Arterien, an einer Stelle war die Venenwand durch zwei brückenförmige Bindegewebs-Streifen faltig zusammengelegt (Taf. XIII, Fig. 4 u. 5). Die eine Vena hepatica war durch ein Kirschkerngrosses, blassrothes, rundes Knötchen vollständig verschlossen, eine andere endete blind, ihre Wand stark verdickt und nach innen mit zahlreichen Plaques bedeckt, eine dritte, welche bei ihrem Eintritt in die Vena cava durch herumgelagerte Schwarten von Bindegewebe stark verengt war, zeigte auf der rauhen Innenwand theils graugelbe, theils schwarzbraune Auflagerungen, welche fest anhafteten, daneben frische Geinnsel, mit denen die kleineren Aeste angefüllt waren. Milztumor, Ecchymosen der Darmserosa.

Digitized by Google

IV.

Rosenblatt[1]) berichtet über einen 27jährigen Mann, der seit 7 Wochen an Schmerzen im Unterleibe und an einer Auftreibung des Bauches erkrankt war. Bei ihm verliefen stark ausgedehnte und geschlängelte Venen um den Nabel herum, nach dem Lig. Poupartii hin. Es bestanden Anfüllung der Bauchhöhle mit einer röthlich-trüben Flüssigkeit ohne eitrige Sedimente, ausgedehnte Verdickungen an der Serosa des Dünndarms. Die Leber adhärirte mit ihrem linken Lappen der Bauchwand durch festes Bindegewebe, in dem sich eine Anzahl Gefässe befanden. Am vorderen Rande des rechten Leberlapppens ragte ein Gänseei-grosser, primärer Carcinomknoten hervor, von einer Kapsel umgeben. An der Unterseite des Zwerchfells sowie der Leberkapsel metastatische Krebsknötchen und Gefäss-Neubildung. Zur Vena mammaria int. und epigastrica verliefen von der Kapsel aus neugebildete Gefässe, welche sich alle in einen Stamm zurückverfolgen liessen, der, am unteren Leberrande entlang laufend, in der Nähe der Porta mit einer Lebervene in Verbindung stand. Die Vena portarum war normal. In die Vena cava inferior mündete vom Leber-Parenchym aus keine einzige Lebervene, nur einige kleine Venen vom Bindegewebe der Leber-Oberfläche ergossen sich in dieselbe. Die Innenwand der Vena cava zeigte leichte Erhebungen und Vertiefungen. Die peripherische Schicht des linken Leberlappens bot den Zustand der Cirrhose dar. Von der Kapsel aus setzten sich viele strahlige Züge in das Gewebe fort.

V.

Der nächste Fall ist von H. Eppinger[2]) beschrieben. Eine 52jährige Witwe hatte im 45. Jahre Gelbsucht und seit vielen Jahren stechende Schmerzen in der Lebergegend gehabt. Sie bemerkte bald eine allgemeine Abmagerung, Anschwellung des Unterleibs und der Beine. Die Venen der Bauchdecken erweiterten

[1]) Rosenblatt, Ueber einen Fall von abnormem Verlauf der Lebervenen in Verbindung mit Cirrhose und Carcinom der Leber und consecutiver carcinomatöser Infiltration des Peritonaeum. Inaugural-Dissertation. Würzburg 1867.

[2]) Prager med. Wochenschr. 1876. No. 39, 40.

Digitized by Google

sich. Nach zweimaliger Punction, — vorübergehend peritonitische Erscheinungen —, starb sie an Dysenterie. Bei der Section fand sich Hydrops der verschiedensten Organe, Erweiterung der subcutanen Venen an Brust und Bauch, adhäsive Peritonitis und vollständiger Verschluss der unteren Hohlvene am oberen Ende der Rinne des hinteren Leberrandes. Unterhalb des Verschlusses war ein 45 mm langer Thrombus. Die Wandungen der Cava waren mit einer derben Lebernarbe innig verschmolzen, die sich strahlig in das Organ fortsetzte. Die Leber war ziemlich gross, die Oberfläche grobknollig, Kapsel stark verdickt. Es zogen dicke, feste, fibröse Strahlen in die Tiefe und durchzogen das Lebergewebe nach allen Richtungen (innerhalb dieser zahlreiche primäre Leberzellen-Carcinome). Die grösseren Lebervenen waren von rothen obturirenden Thromben erfüllt, die Wandungen beträchtlich verdickt und von fibrösen Narbenzügen begleitet.

VI.

Neben vollkommen organisirter Thrombose des Sinus long. superior, sowie der beiden Sinus transversi der Dura mater fand Schüppel[1]) bei der Autopsie eines an einer sero-fibrinösen Pleuritis der rechten Seite verstorbenen 16jährigen Menschen eine ziemlich grosse Leber, in der mehrere starke Venen des rechten Lappens durch ödematöse, fast pigmentlose, mit der Venenwand organisch verschmolzene Bindegewebs-Massen vollständig ausgefüllt und somit total obliterirt waren. Die Leber-Serosa war normal, im Lebergewebe als Folgen des Gefäss-Verschlusses leichte Veränderungen im Bereiche der verschlossenen Venen.

VII.

Einen im Göttinger Pathologischen Institut beobachteten und genauer untersuchten Fall veröffentlichte Hainski[2]).

[1]) Ziemssen, Handbuch der spec. Pathologie und Therapie. VII, I, 2. Die Krankheiten der Gallenwege und Pfordader von O. Schüppel. 1880. S. 324.

[2]) O. Hainski, Ein Fall von Lebervenen-Obliteration. Inaug.-Dissert. Göttingen. Helmstedt 1884.

Digitized by Google

Es handelte sich um ein 22jähriges Dienstmädchen, welches mit peritonitischen Erscheinungen erkrankte, wozu Ascites und Oedeme der unteren Extremitäten, später auch geringer Icterus hinzutrat, dann auch ein linkseitiges Pleura-Exsudat. Der Ascites wurde zweimal punctirt. Schliesslich starb Patientin nach 14 monatlicher Krankheit.

Bei der Section fand sich im Abdomen eine theils röthlichgelbe, trübe, theils eitrige Flüssigkeit, chronische adhäsive Peritonitis mit Verdickung des Netzes, der Milzkapsel, des Lig. suspensorium hepatis, hepato-duodenale u. s. w. Leber etwas verkleinert, besonders im rechten Lappen, ihre Oberfläche runzelig und höckerig, ihr Gewebe derb, die Schnittfläche uneben. Die peripherischen Abschnitte erschienen wie aus lauter Körnchen zusammengesetzt, ausserdem waren einzelne grössere, bis zu 7—8 mm im Durchmesser haltende Knötchen sichtbar, welche multiple knotige Hyperplasien oder vielleicht beginnende adenomatöse Neubildungen darstellten. Die Acini in den äusseren Partien der Leber waren deutlich verkleinert und heller, im Centrum röthlich, an der Peripherie grau, die centralen Acini waren dunkel und besonders in der Porta schwärzlich. Die Aeste der Vena portae durchweg frei im Lumen, die Glisson'sche Scheide wenig verdickt. Auch die Gallengänge frei, die Darmschleimhaut gallig gefärbt.

Mikroskopisch zeigte sich in den äusseren Partien starke interstitielle Bindegewebs-Wucherung mit Schwund oder fettiger Entartung der Leberzellen, in den inneren Partien dagegen eine starke Erweiterung der Centralvenen und der einmündenden Capillaren; die Zellen zwischen den ausgedehnten Gefässen theils verkleinert, theils mit Hinterlassung braunen Pigments untergegangen, endlich überall im Gewebe rothe Blutkörperchen, oft in ganz dichten Haufen.

In die V. cava mündeten nur einige ganz feine, kleine Venen, fast sämmtliche Lebervenen waren thrombirt und die Thromben, namentlich in der Nähe der Vena cava, vollständig organisirt, die Gefäss-Lumina mit Spindelzellen oder fibrillärem Gewebe oder mit neugebildeten Gefässen angefüllt. Die Wände der Venen, ebenso wie die Wand

Digitized by Google

der Vena cava verdickt und von Zellen durchsetzt, in die letztere ragte ein organisirter Thrombus hinein.

Die Adhäsionen zwischen Leber und Zwerchfell, das Lig. suspensorium, die Capsula Glissonii u. s. w. enthielten stark erweiterte Venen, welche offenbar einen, nach der Schwellung der Milz und dem Katarrh der Darmschleimhaut zu urtheilen, nur unvollständigen Collateral-Kreislauf besorgt hatten.

VIII.

v. Maschka[1]) publicirte einen Fall, der eine 28jährige Amme betraf, die 2mal und zwar zuletzt vor 5 Monaten ein reifes, gesundes Kind geboren hatte. Sie klagte seit 20. Dec. 1884 über zeitweilig auftretende Schmerzen in der Leber und Magengegend. Am 1. Januar 1885 traten heftige Schmerzen in der Magengegend und häufiges Erbrechen auf; nach 14 Stunden erfolgte der Tod. Wegen Verdachts einer Vergiftung wurde die gerichtliche Section vorgenommen. Von besonderem Interesse war der Befund der Leber. Dieselbe war sehr stark vergrössert, ihre Kapsel gespannt, die Oberfläche glatt, das Gewebe gelb und braun gefleckt, von derber, brüchiger Consistenz. Die Pfortader-Reste zeigten ein normales Verhalten, dagegen fanden sich die Lebervenen, von ihrer Einmündungs-Stelle in die untere Hohlvene an, bis in ihre feinsten Wurzeln innerhalb der Leber, ausgedehnt und prall gefüllt mit theils dunkelrothen, theils graurothen Pfröpfen. Dabei zeigte es sich, dass die innere Wand der Lebervenen an einzelnen umschriebenen Stellen, besonders nahe an ihrer Einmündung in die untere Hohlvene, derb und schwielig verändert war, wodurch mehrfache Stenosirungen der genannten Venen bedingt wurden. (Hinter der linken äusseren Schamlippe eine kleine weissliche Narbe.)

IX.

Folgender Fall wurde von W. Lange[2]) beobachtet: Bei einer 38jährigen Frau bestanden seit längerer Zeit unangenehme

[1]) Vierteljahrsschr. f. gerichtliche Medicin. Neue Folge Bd. 43, 1. 1885.
[2]) W. Lange, Ein Fall von Lebervenen-Obliteration. Inaug.-Dissert. Kiel. 1886.

Digitized by Google

Empfindungen im Abdomen und eine allmähliche Anschwellung des Leibes. Die Leber war sehr gross, ihre Resistenz vermehrt, Anfangs mit glatter, später leicht unebener Oberfläche. Innerhalb von 8 Wochen wurde 4 mal punctirt.

Die Leichen-Oeffnung förderte eine Leber von annähernd normaler Grösse zu Tage. An der vorderen Fläche des rechten Lappen, namentlich nach hinten zu, fanden sich weissliche, sehnige Kapsel-Verdickungen. Die Oberfläche war höckerig; der vordere Rand war verdickt, abgerundet, von vermehrter Resistenz und zeigte verschiedene Einschnitte. Der rechte und linke Lappen waren durch einen tiefen Einschnitt von einander getrennt. Auf der Schnittfläche war die Oberfläche eigenthümlich buntscheckig gezeichnet. Die vorderen und unteren Partien hatten ein grob granulirtes Aussehen und fühlten sich derb an. Am meisten fielen eigenthümliche, Gefäss-artig verzweigte Gewebszüge in der Lebersubstanz auf. Schon makroskopisch konnte man erkennen, dass diese blass-graurothen Züge den Lebervenen entsprechen, denn überall waren sie isolirt, nie von Arterien oder Gallengängen begleitet. Bei der mikroskopischen Untersuchung waren die Venae hepaticae in grosser Ausdehnung obliterirt, es handelte sich um eine chronische Endophlebitis.

X.

In seinem Werke über die Krankheiten der Leber erwähnt Quincke[1]) einen 41jährigen Kaufmann, welcher an einem chronischen Herzfehler litt (wie die Section später ergab): Myocarditis und Pericarditis. Er bekam 4 Jahre vor seinem Tode eine starke Anschwellung des Leibes, welche 3 mal die Punction nöthig machte. Die Leber war sehr gross und hart fühlbar, die Milz vergrössert, zeitweilig schmerzhaft, die untere Körperhälfte ödematös. Digitalis, welches früher genutzt hatte, versagte. Quincke vermuthete Lebervenen-Thrombose, vielleicht mit exsudativer Peritonitis daneben, namentlich deshalb, weil im Gegensatz zum Unterleib, die Stauung in der oberen Körperhälfte gering war. Die Therapie schien dies zu bestätigen, da

[1]) Quincke, Die Krankheiten der Leber. Nothnagels's Specielle Path. u. Therapie. Bd. 18. 1899.

Digitized by Google

auf Sennagebrauch mit den Durchfällen unter gleichzeitig eintretender Diurese die Oedeme schwanden und ähnliche Zustände wiederholt durch die gleiche Therapie beseitigt werden konnten. Das Leber-Volumen ging zurück, wenn auch nicht bis zur Norm. Patient konnte noch mehrere Jahre seine Bureauarbeit versehen, erlag schliesslich den Folgen einer Hirn-Embolie.

XI.

Schliesslich behandelt die [1]) Inaugural-Dissertation von Thran einen Fall von Lebervenen-Thrombose bei einer 32 jährigen Frau. Im Juni 1897 gebar sie — 1 Monat vor der Zeit — ein Kind, das bald an Schwäche starb. 14 Tage später traten Schmerzen im Unterleib auf, derentwegen in der Kieler Frauenklinik, da Verdacht auf Peritonaeal-Tuberculose bestand, eine Laparotomie gemacht wurde, wobei 10—12 Liter eiweissreicher, klarer Ascites entleert wurde. Allmählich stellte sich wieder eine erhebliche Anschwellung des Abdomens und Oedem der Beine ein. Der Verdacht einer syphilitischen Lebercirrhose lag nahe. Nach viermaliger Punction, wegen Athemnoth durch colossalen Ascites bedingt, erfolgte schliesslich der Tod.

Die Obduction ergab: eine verkleinerte Leber mit höckeriger Oberfläche; Kapsel ungleichmässig, theils dünn, theils weisslich verdickt, wie narbig contrahirt. Auf dem Durchschnitt die Lebersubstanz grau und dunkelroth, fein marmorirt. Der Oberfläche nahe einzelne Abschnitte von breiten (bis 1½ cm) weisslichen, braunroth gescheckten Bindegewebszügen durchzogen. Gewicht der Leber 1760 gr. Auf dem Querschnitte zahlreiche Gefässe mit theils blasseren, theils dunkleren, z. Th. rostfarbenen Thromben gefüllt. (Thrombose zahlreichster Lebervenen-Aeste.) Wandständiger Thrombus der unteren Hohlvene, starke Erweiterung, Schlängelung und Thrombose von Zwerchfellvenen, gleichmässige chronische Peritonitis der Bauchwand. Stark pigmentirte Peritonitis und frische Blutungen an Harnblase, Uterus und Mastdarm. Geringe Phlebektasie der Speiseröhre. Starke Milzschwellung mit Kapsel-Verdickung. Zahlreiche kleine Blutungen und geringes Oedem der Lungen.

[1]) J. H. Thran, Ueber einen Fall von Lebervenen-Thrombose. Inaug.-Diss. Kiel. 1899.

Digitized by Google

In allen diesen, durch die Section aufgeklärten 10 Fällen[1]) haben wir eine Thrombose und Obliteration der Lebervenen. Ueber ihre Entstehung habe ich bei Budd und Quincke eine wirkliche Erklärung nicht gefunden. Dahingegen nimmt Frerichs an, dass eine solche Obliteration der Lebervenen, unter dem Namen Phlebitis hepatica adhaesiva bekannt, (im Ganzen selten) „meistens die Folgen einer Entzündung der Kapsel und des serösen Ueberzugs des Zwerchfells am hinteren Rande der Leber ist, welche sich auf die Venenwand fortpflanzt". Die letztere verdickt sich, auf ihrer Innenfläche entstehen gallertige Auflagerungen, hier und da auch Klappen-artige Vorsprünge, welche die Lichtung des Gefässrohres verengen, zuweilen obliteriren mehrere Aeste vollständig. Dieser Ansicht schliesst sich auch Hainski auf Grund einer primären adhäsiven Peritonitis an, im Wesentlichen auch Schüppel, der aber bei dem gleichzeitigen Befund von Sinus-Thrombosen auf eine Veränderung in der Beschaffenheit des Blutes, vielleicht einer leichteren Gerinnungs-Fähigkeit als Ursache der Phlebitis hepatica adhaesiva hinauskommt.

Eine partielle interstitielle Hepatitis, eine Bindegewebs-Wucherung während der foetalen Lebensperiode soll endlich nach Rosenblatt in der Gegend der Fossa pro vena cava inf. die Venae hepaticae comprimirt und zur Obliteration gebracht haben; das Blut suchte sich durch neugebildete Blutgefässe andere Wege zum Herzen. Die übrigen Autoren haben in ihren Befunden in erster Linie ebenfalls eine Peritonitis, besonders aber übereinstimmend eine Perihepatitis. Doch sind ihre Anschauungen über die Aetiologie der Lebervenen-Thrombose sehr verschieden. Aehnlich der Ansicht Frerichs glaubt auch Thran, dass zunächst eine Perihepatitis aufgetreten sei, welche die anderweitigen pathologischen Veränderungen in der Leber hervorgerufen habe. Er nimmt auf Grund des schleichenden Verlaufs derselben als Ursache eine Gonokokken-Erkrankung des Peritonaeums als auslösendes, verantwortliches Agens an, besonders wegen der wesentlichen Erkrankung der Lebervenen-Intima lässt Lange, der die Erkrankung der Lebervenen für das Primäre ansieht, die Ursache

[1]) Ueber den Fall Quincke fehlt ein Sectionsbefund der Leber.

Digitized by Google

jedoch als dunkel anerkennt, die Möglichkeit einer syphilitischen Entzündung der Lebervenen, während Eppinger die krankhaften Veränderungen, die interstitiellen Bindegewebs-Wucherungen auf Grund von congenitaler Lues für das Primäre, die Lebervenen-Obliteration dadurch bedingt hält, ohne jedoch, ebensowenig wie Lange, positive syphilitische Befunde erheben zu können. Sehr einleuchtend ist diesen letzten beiden Ansichten gegenüber die in dem Gutachten v. Maschka's vertretene Behauptung, dass die Ursache der Thrombose der Lebervenen in der schwieligen Veränderung ihrer Wand und der hierdurch bedingten Verengerung derselben an einzelnen Stellen gelegen sein dürfte, welche Veränderungen zu Folge der an den äusseren Geschlechtstheilen vorgefundenen Narbe möglicher Weise durch Syphilis bedingt gewesen sein konnten.

Im Allgemeinen wird also in diesen Fällen auf der einen Seite eine primäre Bindegewebs-Wucherung, sei es als Folge einer Entzündung der Leberkapsel, besonders an der Rückseite, oder einer foetalen interstitiellen Hepatitis, einer congenitalen Lues, als Ursache der Obliteration der Lebervenen angesprochen; oder andererseits eine specifische, syphilitische Entzündung der Lebervenen-Wand als möglich oder wahrscheinlich verantwortlich gemacht.

Diesen Deutungen der angeführten, sehr vielfach complicirten Befunde des Venen-Verschlusses mit Peritonitis, Carcinom u. s. w. steht nun aber in der Literatur ein Fall gegenüber, der, nicht getrübt durch derartige Complicationen, vollkommen rein verlaufen ist. Im Gegensatz zu den oben citirten Berichten, in denen es sich um Individuen im Alter von 16—52 Jahren handelt, beschreibt Gee[1]) einen Fall XII bei einem 17 Monate alten Kind, das bis dahin gesund war und nur etwas langsame Fortschritte im Zahnen und Gehen gemacht hatte. Es zeigte seit 3 Monaten eine Anschwellung des Leibes. Der Nabel war normal verheilt, Gelbsucht war nie vorhanden. Wegen stetiger Vergrösserung des Bauches war vor einem Monat eine Punction gemacht, wobei 12 Unzen Flüssigkeit enntleert wurden von

[1]) Gee, Samuel, J., Complete obliteration of the mouths of the hepatic veins. St. Bartholomews Hospital Reports VII, 1871.

Digitized by Google

1,011 spec. Gewicht. Da immer Flüssigkeit nachfloss, wurde eine Canüle eingelegt, durch die in wenigen Tagen zwei Pinten Serum abfloss. Der Tod erfolgte in kurzer Zeit an Erschöpfung. Albuminurie war nie vorhanden. Bei der Section fand sich keine Peritonitis. Die Leber wog 16¾ Unzen. Die Kapsel überall verdickt, Oberfläche granulirt, die Schnittfläche muskatnussartig, etwas congestionirt, indurirt und fettig. Bei der Präparation der Lebervenen in der Umgebung der V. cava inf. ergiebt sich, dass dieselben kurz vor Eintritt in die Cava endigen und wie durch eine dünne Membram verschlossen sind. Die Häute der Cava sind völlig normal, und an der Stelle der obliterirten Lebervenen finden sich seichte Grübchen, wie kleine Narben. Verschiedene Aeste der Lebervenen waren mit festen, adhärenten Thromben erfüllt, andere enthielten flüssiges Blut. Diese letzteren Gefässe verbreiteten sich in dem linken und rechten Lig. triangulare und anastomosirten hier mit grossen, weiten Gefässen, die wieder ihrerseits mit weiten Venen von der unteren Seite des Diaphragmas und der Leberoberfläche in Verbindung standen; die rechte Vena mammaria int. war stark geschlängelt, sehr viel weniger die linke. Der linke Ast der Vena portae mündete in ein federkieldickes Gefäss, das im Centrum des Lig. umbilicale verlief, die epigastrischen Venen und die Gefässe im Hilus der Nieren waren ebenfalls erweitert und die Zahl der letzteren grösser als normal. Der Ductus venosus war geschlossen. Die Gallenblase enthielt eine dicke, blasse Galle. Milz normal gross und etwas fester als normal. Das Zustandekommen dieses Befundes kann auf doppelte Weise erklärt werden. Die Leber war entweder ursprünglich missbildet, die Lebervenen hatten mit der Vena cava niemals in offener Verbindung gestanden, und die Cirrhose entwickelte sich in Folge der Stauung des Blutkreislaufs. Oder die Leber war ursprünglich gut ausgebildet (well formed) und ist später cirrhotisch geworden, und es erfolgte dann, indem die Cirrhose von der Kapsel auf die Lebervenen überging, Verengerung und Obliteration der Lebervenen-Mündungen. Gee hält die letztere Anschauung für die einzig glaubwürdige aus drei Gründen. First an obliteration of branches of the hepatic veins is known to be an occasionel consequence of cir-

Digitized by Google

rhosis. Next there were dimples in the vena cava, as if they were left to indicate, where once the mouths of the hepatic veins had been. And, lastly, I should expect a congenital obliteration of the hepatic veins to be accompagnied with a permanent openess of the ductus venosus, in a manner such as that whereby congenital closure of the pulmonary artery ensures a patent foramen ovale or septum ventriculorum.

Die eben citirte Beobachtung Gee's hat mit dem Eingangs von mir ausführlicher beschriebenen Falle die grösste Aehnlichkeit, ganz im Gegensatz zu den übrigen bisher bekannt gegebenen Fällen der Literatur.

Und doch kann ich mich den Schlussfolgerungen Gee's nicht mit vollster Ueberzeugung anschliessen, wenn ich mir die Frage der Entstehung der Verengerung und Obliteration der Lebervenen in meinem Falle vorlege.

Eine primäre interstitielle Hepatitis in der Gegend der Fossa pro vena cava (Rosenblatt) oder eine adhäsive Peritonitis, eine Entzündung der Kapsel und des serösen Ueberzuges am hinteren Rande der Leber nach den anderen Autoren im vorliegenden Falle als Ursache anzunehmen, liegt ausser dem Bereiche der Möglichkeit. Von Alledem ist hier Nichts zu entdecken, eine Phlebitis hepatica adhaesiva kommt hier nicht in Frage.

Der Verdacht auf hereditäre Lues, der vielleicht auf Grund der cirrhotischen Veränderungen besonders im linken Lappen aufsteigen konnte, ist nicht berechtigt. Dafür spricht der Umstand, dass die Eltern und zwei Geschwister vollkommen gesund sind, eine Phlebitis oder Arteriitis syphilitica besteht nicht, da von frischeren oder älteren Entzündungs-Processen Nichts gefunden werden kann. Auch in sämmtlichen anderen Organen, in dem Knochensysteme haben sich keine auf Lues hindeutenden belastenden Momente nachweisen lassen.

Irgend einen krankhaften Process, der die Aetiologie dieses sonderbaren Befundes erklären könnte, aufzudecken, ist mir nicht möglich gewesen.

Die Annahme Gee's dass die Leber ursprünglich gut geformt war und später cirrhotisch geworden ist, will mir für die Epikrise unsers Sections-Ergebnisses nicht beweiskräftig erscheinen. Gewiss

Digitized by Google

ist es richtig, dass man bei Cirrhose gelegentlich auf obliterirte Zweige von Lebervenen trifft, gewiss können die zurückgebliebenen Grübchen in der Vena cava inf. die Stellen der früheren Lebervenen andeuten, aber immerhin ist ein Offenbleiben des Ductus venosus Arrantii nicht unbedingt erforderlich bei einer congenitalen Missgestaltung, da ja derselbe von vornherein gegen Ende des intra-uterinen Lebens sehr eng geworden ist, vielleicht schon fest obliterirt sein kann, beim Eintritt ins extra-uterine Leben aber obliterirt wird, auch hier nur einen feinen bindegewebigen Strang darstellt.

So bleibt für mich denn nur noch die Frage übrig: Handelt es sich hier um eine congenitale Anomalie?

Dass eine congenitale Missbildung in meinem Falle als sicher anzunehmen ist, steht nach allen Anzeichen ausser Zweifel. Ein Theil der einmündenden Lebervenen ist von vornherein verschlossen gewesen, darauf deuten die kleinen Einziehungen, Grübchen hin und der Umstand, dass dicht darunter das Lebervenen-Lumen plötzlich versiegt; ein anderer war abnorm eng angelegt und ist allmählich aus oben angeführten Ursachen ebenfalls verschlossen worden. Von vornherein hat aber auch eine abnorme und enorme Verengerung dieser letzteren bestanden, was sich ja leicht aus dem Vergleich mit normal gebildeten Kinderlebern der verschiedensten Altersstufen erhärten lässt.

Die vorliegenden Mittheilungen, die Krankengeschichte, der Sectionsbefund und die sich daran anschliessenden Erörterungen, verglichen mit dem bisher in der Literatur Bekannten, ergeben demnach, dass wir hier in der enormen Stauungsleber, bedingt durch den Verschluss der Lebervenen, ein vollkommen selbstständiges Krankheitsbild vor uns haben.

Selbständig, unabhängig von anderen Erkrankungen, ist auf Grund einer congenitalen Anomalie dieser Symptomen-Complex aufgetreten, der im Falle von Gee und besonders in dem meinigen einen ganz typischen Verlauf genommen hat. Mit Fug und Recht können wir deshalb diese bisher fast unbekannte Krankheit „idiopathische Stauungsleber“ nennen, eine Bezeichnung, die das ganze Wesen des Processes vollkommen zusammenfasst und erklärt.

Digitized by Google

Fig. 1.

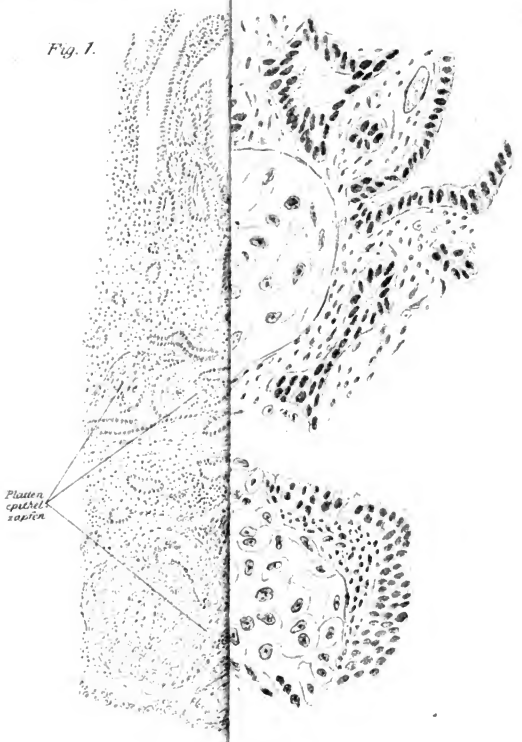

Fig 2



Mönckeberg gez

L. J. Thomas Lith. Inst. Berlin S. 53

Digitized by Google

Digitized by Google

XVII.

Ueber einen Fall von Doppel-Carcinom der Gallenblase, zugleich ein Beitrag zur Metaplasie-Frage.

(Aus dem Pathologisch-anatomischen Institut des Allgem. Krankenhauses Hamburg-Eppendorf, Prosector Dr. Eug. Fränkel.)

Von

Dr. J. G. Mönckeberg.

(Hierzu Tafel X.)

Im Laufe des letzten Jahres ist die Metaplasie-Frage wieder Anlass zu mehreren Publicationen geworden, die völlig unabhängig von einander, nach verschiedenen Richtungen, sei es durch Experimente am Thier, sei es auf Grund der reichen Erfahrung des Autors, Licht in dieses viel umstrittene Gebiet werfen sollen. Nachdem die Zahl der casuistischen Mittheilungen von Metaplasie an den verschiedensten Stellen des Organismus beträchtlich angewachsen war, hat Lubarsch[1] an der Hand dieses Materials und zahlreicher eigener Beobachtungen die eine strittige Hauptfrage, die nach dem bisherigen Nachweis von ächter Metaplasie, kritisch beleuchtet und positiv beantwortet. Lubarsch hat ausserdem die alte, von Virchow zuerst gegebene Definition der Metaplasie erweitert und getrennt von dem, was im Laufe der Zeit durch verschiedene Autoren dem Virchow'schen Sinne beigefügt oder als Ersatz für ihn aufgestellt worden war. Für ihn ist der Beweis des Vorkommens ächter Metaplasie erbracht worden.

Zu einem entgegengesetzten Resultat kommt Eichholz[2] in seiner experimentellen Arbeit, die von der medicinischen Fakultät der Universität Königsberg preisgekrönt wurde. Eichholz hat durch Transplantationen an Thieren hauptsächlich die Epithel-Metaplasie-Frage zu lösen unternommen. Er hat bei seinen Versuchen, denen man den Vorwurf der Einseitigkeit nicht ersparen kann, stets negativen Erfolg gehabt und kommt daher zur Ansicht, dass Epithel-Metaplasie nur in allerseltensten Fällen zu Stande käme, ja, dass eine Metaplasie zwischen Platten- und Cylinderepithel überhaupt unmöglich sei. Für die bisher ver-

Digitized by Google

öffentlichten Fälle dieser Art findet er eine Erklärung, auf die er bei einem seiner Experimente gekommen ist. Da er nehmlich einmal nach Verpflanzung und Einnähung der Harnblase auf die vordere Bauchwand ein Ueberwuchern der Epidermis auf die Blase von den Rändern her beobachtet hat, glaubt er annehmen zu müssen, dass die Autoren der casuistischen Beiträge zu wenig kritisch vorgegangen sind. Nach ihm lassen sich die meisten bisher publicirten Fälle von Metaplasie viel einfacher durch Hinüberwuchern einer benachbarten anderen Epithelart erklären. Einige Fälle, bei denen diese Erklärung auch ihm als zu weit hergeholt erscheint, bringt er unter als „versprengte, embryonale Keime", und nur für eine ganz geringe Anzahl von Fällen, die eine Umwandlung von Uebergangs- in Plattenepithel zeigen, lässt er die Metaplasie als Erklärung gelten. Er glaubt, wie er im Resumée des zweiten Theils seiner Arbeit schreibt, durch seine Experimente und Kranken-Beobachtungen bewiesen zu haben, dass Cylinderepithel niemals auf metaplastischem Wege in Epidermis übergehen könne.

Betrachtet man nun die Experimente von Eichholz und fragt man sich an der Hand der „Alloplasie-Eintheilung von Lubarsch, was sie beweisen oder welche Veränderungen am Epithel durch die vorgenommenen Verpflanzungen zu erwarten standen, so muss man ohne Weiteres constatiren, dass keine grosse Wahrscheinlichkeit für das Eintreten einer wahren Metaplasie von vornherein vorhanden war, dass man vielmehr eher kataplastische Vorgänge an den Zellen erwarten durfte. Und zwar aus folgenden Gründen.

Eine einfache Verlagerung von Epithel innerer Oberflächen nach Aussen oder umgekehrt wird überhaupt nur in den allerwenigsten Fällen (z. B. bei langwierigen Uterus-Prolapsen, als Erklärung für Epithel-Metaplasie herangezogen, und auch bei diesen ist die Verlagerung als solche wahrscheinlich nicht als Causa movens zu betrachten. Dass einfache Verpflanzungen in der Regel nicht zum Zustandekommen von Metaplasie ausreichen, geht schon daraus hervor, dass die so oft zur Hülfe genommenen versprengten embryonalen Keime, wie Cylinderepithel-Inseln im Oesophagus und Epidermis im Rectum, auch unter Verhältnissen, die ihrer ursprünglichen Bestimmung geradezu entgegengesetzt

Digitized by Google

erscheinen, nach Angabe der Autoren Jahrzehnte lang derartig ihre Structur und ihren Gewebs-Charakter behalten, dass sie noch spät grossen Geschwülsten als Ausgangspunkt dienen und ihnen ihren specifischen Charakter aufzudrücken vermögen. Und wenn diese doch meist recht kleinen Keime keine Neigung zeigen, sich die Structur ihrer Umgebung zu eigen zu machen oder ihren Tochterzellen die Fähigkeit zu metaplastischen Veränderungen mit auf den Weg zu geben, wie viel weniger wird man da von grossen Gewebsstücken oder gar ganzen Organen, die operativ unter andere Bedingungen versetzt sind, innerhalb weniger Monate eine Metaplasie erwarten dürfen! Dagegen ist wohl vorauszusehen, dass nach derartigen Transplantationen, wie Eichholz sie vorgenommen hat, die Zellen in nicht allzu langer Zeit an Specifität einbüssen, sich histologisch und functionell accommodiren, sich entdifferenziren oder zu Grunde gehen. All diese Vorgänge hat denn auch Eichholz an den untersuchten Gewebsstücken in grösserer oder geringerer Ausdehnung je nach Gewebs-Charakter und Art der Verpflanzung constatiren können. So beweisen also die Eichholz'schen Versuche, dass verpflanzte Gewebe selbst nach einigen Monaten noch keine Tendenz zeigen, den Gewebs-Charakter ihrer Umgebung anzunehmen und bilden so einen dankenswerthen Beitrag zum Problem der Metaplasie-Entstehung. Sie beweisen aber durchaus nicht, wie der Autor am Schluss des zweiten Theils seiner Arbeit schreibt, dass „Cylinderepithel aus sich heraus nicht Epidermis bilden kann".

Dieses experimentell zu beweisen, ist wohl ebenso schwer wie das Gegentheil. Denn, bleibt man bei Virchow's Definition der Metaplasie, also „der Persistenz der Zellen bei Veränderung des Gewebs-Charakters"[3], so müsste man dazu ja nachweisen, dass die Zellen von veränderter Specifität identisch sind mit den ursprünglichen, d. h. man müsste den ganzen Vorgang unter dem Mikroskop controlliren, um ein Tochter-Verhältniss zwischen beiden Zellarten sicher ausschliessen zu können. Stellt man sich aber auf den Standpunkt der nicht so eng begrenzten Definition von Lubarsch, der auch den Ersatz bestimmt differenzirter Zellen durch andersartige, ebenfalls specifische, vom gleichartigen Gewebe gebildete Zellen zulässt, so könnte man vielleicht schon eher durch Experimente zu einem

Digitized by Google

positiven Resultate gelangen. Doch erwachsen dabei vorläufig noch grosse Schwierigkeiten. Um die Bedingungen experimentell herstellen zu können, die nach der Ansicht der Autoren zur Metaplasie führen, also vornehmlich chronische Entzündungen mit gleichzeitiger Concrement-Bildung, muss man zunächst noch recht viel weitgehendere Kenntnisse über die Ursachen derartiger Vorgänge sammeln, als wir sie bisher besitzen. Ferner wird es nicht genügen, die Beobachtungszeit auf eine Anzahl von Monaten zu beschränken, da in allen Krankengeschichten von metaplastischen Vorgängen eine sehr viel längere Krankheitsdauer angegeben wird. Dass schliesslich auch nicht künstlich eingebrachte Fremdkörper die gleiche Wirkung haben, wie ganz allmählich gebildete Concremente, geht aus den Versuchen von Lubarsch (an der Harn- und Gallenblase) hervor.

Sieht man also von dem experimentellen Beweise der Metaplasie vorläufig ab, so kommt man durch das Exclusions-Verfahren, das Eichholz bei der Sichtung der Literatur eingeschlagen hat, sicher am weitesten. Eichholz lässt nur die Fälle als Metaplasie gelten, in denen er weder ein Hinüberwuchern, noch eine Keim-Versprengung als Erklärung heranziehen kann. Da er aber keine Grenzen für die Möglichkeit des Vorkommens versprengter embryonaler Keime kennt und auch die des Hinüberwucherns sehr weit zieht, so kommt er zu dem oben erwähnten negativen Resultate. Wie ich glaube, mit Unrecht.

Denn nach meiner Ansicht ist eine ganze Reihe von Fällen aus der Literatur weder durch Keimversprengung noch gar durch Hinüberwuchern von andern Epithelien zu erklären. Hierher gehört das Vorkommen von Plattenepithel in „den Domänen des Cylinderepithels", im Darmrohr und seinen Adnexen, und speciell in der Gallenblase. Denn diese entsteht embryonal bekanntlich durch „eine Ausstülpung des rechten primitiven Leberschlauches, der seinerseits aus dem Duodenum in das ventrale Darmgekröse hineingewachsen ist" (Hertwig[4]). Sie gehört also so recht eigentlich ins Gebiet des Cylinderepithels, und doch mehren sich mit jedem Jahre die Fälle vom Plattenepithel-Vorkommen in der Gallenblase. Ein Hinüberwuchern von Plattenepithel vom Oesophagus oder gar Anus her hält auch Eichholz zur Erklärung dieser Fälle für unwahrscheinlich. Er glaubt aber auf

Digitized by Google

Grund der Cohnheim'schen Theorie eine Keim-Versprengung annehmen zu müssen. Abgesehen davon, dass bisher mehr Beweise gegen als für diese Theorie vorliegen, — ich weise nur auf Virchow's Chondrom im Knochen (a. a. O.) hin —, muss man sich zunächst vergegenwärtigen, in welchen Grenzen die Verlagerung embryonaler Keime überhaupt beobachtet wird. Man findet versprengte Keime nur in der Nähe derjenigen Gewebsgebiete, zu denen sie gehören, bezw. in Geweben, die ihnen embryonal nahe waren, so Cylinderepithel-Inseln im Oesophagus, Epidermis im Rectum, Nebennieren-Keime in der Niere u. s. w. In keinem Stadium der embryonalen Entwickelung kommt Plattenepithel aber je in die Nachbarschaft der Gallenblase. Ich glaube daher mit Lubarsch, Deetz[5] und Nehrkorn[6] die Versprengung eines embryonalen Plattenepithel-Keimes in die Gallenblase ausschliessen zu dürfen. Eine Analogie hier anzunehmen mit den Dermoid-Cysten, „die sich (nach Eichholz) in die mannigfachsten Organe eingesprengt finden", erscheint mir auch nicht richtig, da man bei einer genaueren Durchsicht der Organe, in denen sie sich finden, ebenfalls nur solche verzeichnet sieht, die embryonal auch in der Nähe von Derma gelegen haben. Ausserdem ist aber auch nicht anzunehmen, dass die in der Literatur mitgetheilten Fälle von Cancroid der Gallenblase sich aus einer Dermoid- oder Epidermoid-Cyste in der Gallenblasen-Wand entwickelt haben, da dafür durchaus keine Anhaltspunkte vorliegen.

Ein Grund, der Eichholz veranlasste, für die Entstehung der Gallenblasen-Cancroide lieber eine Keim-Versprengung als eine Metaplasie anzunehmen, ist schliesslich nach der Abfassung seiner Arbeit aus der Welt geschafft worden. Er schreibt nehmlich selbst: „Solange aber, als noch der Beweis fehlt, dass sich geschichtetes Plattenepithel in der Gallenblase ohne Tumorbildung findet, möchte ich an der Annahme festhalten, dass Plattenepithel-Carcinome dieses Organs aus hierhin versprengten Keimen hervorgegangen sind." Nun hat aber Lubarsch in seiner Metaplasie-Arbeit einen Fall erwähnt, wo er bei chronischer Cholelithiasis anatomisch eine Insel von verhornendem Plattenepithel nachgewiesen hat. Mit diesem Befunde von Plattenepithel in der Gallenblase ohne Tumorbildung fällt also ein wesentlicher Stützpfeiler der Eichholz'schen Deduction.

Digitized by Google

Bei der Untersuchung von Gallenblasen auf Epithel-Metaplasie hin hat Deetz nicht das gleiche Glück wie Lubarsch gehabt. Deetz konnte kein Mal Plattenepithel ohne Tumor-Entwicklung nachweisen, obwohl er 300 Fälle nach jeder Richtung hin gründlich durchforschte. Dieser Misserfolg liegt einerseits daran, dass ja überhaupt das Vorkommen ein äusserst seltenes sein muss, andererseits aber scheint mir von Wichtigkeit, dass Deetz, wie er selbst angiebt, keine Auswahl des Materials bei seinen Untersuchungen getroffen hat. Metaplasie war aber nach dem heutigen Stand unserer Kenntnisse nur in Fällen von chronischen Entzündungs-Zuständen und bei gleichzeitiger Concrement-Bildung zu erwarten.

Daher scheiden aus dem Deetz'schen Material alle die Fälle aus, welche diese Bedingungen nicht erfüllen. Nach einer andern Richtung hin sind jedoch die Deetz'schen Untersuchungen von grosser Wichtigkeit. Sie sprechen nehmlich mit weit grösserer Berechtigung gegen das Vorkommen verlagerter Keime, als gegen das von Metaplasie in der Gallenblase, da man eher unter den 300 Fällen versprengte Keime erwarten durfte, insofern als diese doch mit pathologischen Veränderungen nicht in Zusammenhang gebracht zu werden brauchen.

Unter den von Deetz mitgetheilten Fällen von Cancroid in der Gallenblase beansprucht der eine, bei dem sich daneben noch ein Adenocarcinom, ausgehend vom Ductus choledochus, fand, besonderes Interesse. Mit diesem Deetz'schen Falle hat ein Befund, der im Anfang dieses Jahres im hiesigen Institut erhoben wurde, einige Aehnlichkeit. Ich lasse zunächst Auszüge aus Krankengeschichte und Sections-Protocoll, sowie die mikroskopische Beschreibung folgen.

Frau H., 77 Jahre alt, kam am 28. December 1901 in der chirurgischen Abtheilung des hiesigen Krankenhauses (Oberarzt Dr. Kümmell) zur Aufnahme. Aus der Anamnese ergiebt sich, dass die Patientin seit 4—6 Jahren an Schmerzen in der Gallenblasen-Gegend, die alle 6—8 Wochen eintraten, gelitten hat. Dabei ist nie Ikterus beobachtet worden. Der Urin war dunkel, am Stuhl ist nichts Besonderes wahrgenommen worden. Vor 14 Tagen bemerkte Patientin eine Geschwulst, die während der letzten Zeit nicht an Grösse zugenommen haben soll.

Status vom 28. December (Auszug): Rüstige Frau von mittlerem Ernährungszustand. Unter dem r. Rippenbogen fühlt man einen hühnerei-

Digitized by Google

grossen, derbhöckerigen, etwas verschieblichen Tumor, der sich von der Leber abgrenzen lässt und der Gallenblase anzugehören scheint. Abdomen weich, nirgends druckempfindlich.

Diagnose: Carcinoma vesicae felleae.

In der Annahme, dass es sich um ein vielleicht noch operables Carcinom handelt, wird die Laparatomie vorgeschlagen, angenommen und am 30. December 1901 in Chloroformnarkose ausgeführt. Nach Eröffnung der Bauchhöhle kommt die höckerig verdickte Gallenblase, die den r. Leberrand überragt, zum Vorschein. Der Tumor der Gallenblase geht auf die untere Leberfläche über. Trotzdem wird der Versuch der Exstirpation gemacht. Die Gallenblase wird abgetragen, das Peritoneum nach unten abgeschlossen.

Das durch die Operation gewonnene Präparat gelangte ins hiesige Pathologische Institut zwecks anatomischer Untersuchung. Leider war es bei der Operation so stark zerstückelt worden, dass eine genauere Orientirung nicht mehr möglich war. Es konnte nur constatirt werden, dass die Gallenblase einen intacten Serosa-Ueberzug besass, dass ferner etwa der 3. Theil (wahrscheinlich der Fundustheil) der Gallenblase normale Dicke der Wandung zeigte, und dass die übrigen zwei Drittel eingenommen wurden von Tumor-Massen, die sich polypös gegen das Lumen vordrängten, zwischen sich kleine, gelbe, facettirte Steinchen trugen und auf ein mit exstipirtes Stück Leber übergegriffen hatten.

Mikroskopisch liess sich Folgendes constatiren. Da, wo die Wand makroskopisch normale Dicke zeigt, findet sich eine zottige Wucherung der Schleimhaut mit diffusen, bald stärkeren, bald schwächeren Rundzellen-Anhäufungen bei entzündlich infiltrirter Submucosa und normaler Muscularis und Serosa. Nach dem Tumor hin nimmt die Proliferation der Schleimhaut stark zu. Man sieht Quer-, Längs- und Schrägschnitte von zottigen Wucherungen, bekleidet mit hohem Cylinder-Epithel, ein gefässreiches, bindegewebiges Stroma mit reichlichen Rundzellen enthaltend. Gleichzeitig beginnen die Drüsen der Wand in die Submucosa weiter vorzudringen, die Muscularis zu durchbrechen, bis man schliesslich das typische Bild eines infiltrirenden Adeno-carcinoms erhält. Betrachtet man aber andere Stellen des Tumors, so zeigt sich ein durchaus anderes Bild. Hier reichen Zapfen, Stränge und Nester von grossen Plattenepithelien, mit geringem Stroma zwischen sich, bis an das Lumen der Gallenblase, wo sie ebenfalls polypös vorgewuchert sind, so dass man hier in verschiedenen Richtungen getroffene Excrescenzen mit typischem geschichtetem, nach aussen verborntem Platten-

Digitized by Google

epithel und gefässreichem Stroma antrifft. Die Zapfen und Stränge enthalten vielfach Hornkugeln, in ihnen sind Riffzellen in grosser Anzahl nachweisbar; die Ernst'sche Horn-Reaction fiel durchaus positiv aus. Daher ist die Diagnose auf Cancroid an dieser Stelle berechtigt.

An einzelnen Stellen lassen sich an der Oberfläche des Tumors zum Lumen hin Lagen von 10—11 Zellschichten nachweisen; von diesen sind die unteren Zellen mehr cubisch und sitzen einer gerade verlaufenden Bindegewebslage auf. Zum Lumen hin verändern die folgenden Zellschichten in typischer Weise derart ihre Gestalt, dass zunächst polygonale und stachelförmige, dann mehr und mehr abgeplattete Zellen folgen, bis schliesslich ein nur mit schwach gefärbten Kernen versehenes Stratum corneum folgt. An vielen Punkten sind deutliche Intercellular-Brücken nachweisbar, ausserdem zeigen die Zellen der oberflächlichen Schichten vielfach Keratohyalin-Tropfen, die durch die Ernst'sche Reaction markant hervortreten. — Ob diese Stellen, die stets nur sehr klein sind und seitlich in Tumor-Massen übergehen, als Reste eines metaplastisch veränderten Gallenblasen-Epithels anzusehen sind, lässt sich nicht beweisen, doch hat diese Annahme viel für sich, da sich sonst nirgendwo ein annehmbarer Ausgangspunkt für das Cancroid finden liess.

Einen sehr eigenartigen Anblick bieten schliesslich die Stellen dar, wo Adeno-Carcinom und Cancroid sich berühren. Hier hat ein Ineinandergreifen beider Tumoren in der Weise stattgefunden, dass man einerseits mitten in einem erweiterten Drüsen-Lumen typische Cancroidperlen und andererseits in Haufen grosser, platter Zellen comprimirte Schläuche des Adeno-Carcinoms antrifft. An der Oberfläche zum Lumen hin sieht man hier in den vorher beschriebenen, mit Cylinderepithel ausgekleideten Zotten Plattenepithel-Nester mit Ernst'scher Horn-Reaction.

In Figur 1 (Tafel X) sieht man eine Stelle, wo sich das Cancroid von links unten nach rechts und oben gegen die in die Tiefe gewucherten Drüsenschläuche vorschiebt. An einzelnen Punkten treffen dabei Plattenepithelien direct mit Drüsenzellen zusammen. Betrachtet man solche Stellen nun mit starker

Digitized by Google

Vergrösserung, so zeigen sich Zellformen, die weder als typische Platten-Epithelien, noch als Drüsenzellen angesprochen werden können. Es bleibt hier zweifelhaft, ob diese Formen als Uebergangsformen zwischen beiden Zelltypen aufzufassen oder ob sie etwa nach Lubarsch auf pseudo-metaplastischem Wege, d. h. durch Zerrung, Druck u. s. w. der auf einander stossenden verschiedenen Zellarten entstanden sind. Diese uncharakteristischen Zellen sind nur in geringer Zahl vorhanden; an andern Punkten, wo ebenfalls Cancroid und gewucherte Drüsen-Epithelien in innigem Connex stehen (Tafel X, Fig. 2 u. 3) finden sie sich nicht vor, so dass die Annahme einer Pseudometaplasie im Lubarsch'schen Sinne mir berechtigt erscheint.

In dem mit-exstirpirten Stück Leber lässt sich ein stattgehabtes Uebergreifen beider Tumor-Arten constatiren; doch überwiegt hier beträchtlich das Cancroid. Ein Ineinandergreifen beider Tumoren, wie es oben beschrieben wurde, hat hier nicht stattgefunden.

Da, wo nur Drüsen-Wucherungen nachzuweisen sind, finden sich in den oberflächlicheren Schichten Schläuche mit hohem Cylinderepithel und deutlichem, zum Theil erweiterten Lumen. Weiter in der Tiefe nimmt die Anordnung an Specifität ab, die Epithelien werden niedriger, stellenweis mehrschichtig, und schliesslich sieht man solide Stränge und mehr diffuse Infiltrationen, wie beim Carcinoma cylindro-cellulare. Nach diesem Befunde dürfte ein Adenoma malignum, an das die oberflächlicheren Partien erinnern, auszuschliessen sein.

Auf Grund dieses mikroskopischen Verhaltens des Tumors lautete die anatomische Diagnose: Cancroid und Adenocarcinom der Gallenblase.

Nachdem zunächst nach der Operation das Befinden der Patientin zufriedenstellend gewesen war, so dass am 5. Januar 1902 beim Verbandwechsel die in der Tiefe der Wunde sichtbaren Geschwulstknoten mittelst Congelation durch Methylchlorid zerstört werden konnten, trat bald ein zunehmender Kräfteverfall ein, und am 10. Januar erfolgte unter den Symptomen der Herzschwäche der Exitus letalis. Am 11. Januar wurde die Section gemacht und dabei Folgendes constatirt.

Digitized by Google

Auszug aus dem Sections-Protocoll No. 65/02. Leiche einer mageren, alten Frau. Im rechten Hypochondrium von der Mitte des Rippenbogens spitzwinklig gegen den Nabel hin gerichtete Operations-Wunde, die unten durch Nähte verschlossen ist, während sie direct unter dem Rippenbogen etwa Handteller weit klafft und austamponirt ist. Nach der Entfernung der Tampons sieht man graugelb gefärbtes, breiiges Lebergewebe zu Tage liegen. Im rechten Ventrikel des Herzens um den Fuss des vorderen Papillarmuskels gerippte graurothe Parietal-Thromben. In beiden Pulmonal-Arterien festsitzende graurothe Pfröpfe, die sich in die Verzweigungen fortsetzen. In der vorderen Magenwand einzelne linsengrosse, subseröse Knötchen von mässiger Härte. Die in der Operations-Wunde vorliegende Partie der Leber entspricht der Lage der exstirpirten Gallenblase. Die Leber zeigt hier eine etwa 2 cm ins Parenchym vordringende, weisse, weiche, nekrotische Oberflächen-Schicht. Im Ductus choledochus findet sich ein Kirschkern-grosser, facettirter Stein. Im Lobus quadratus ein erbsengrosser, weisslicher, central gelegener Knoten von stärkerer Consistenz, als das umgebende Leber-Parenchym. Aehnliche Knoten in zwei Drüsen aus der Hilus-Gegend. Pankreas mit einigen kleinen Fettnekrosen im Schwanz.

Nach dem bei der Section erhobenen Befunde war die Patientin also an einer Embolie beider Lungen-Arterien zu Grunde gegangen.

Das Ergebniss der Section erschien insofern für die anatomische Untersuchung und Klarstellung des Falles ein günstiges, als die kleinen subserösen Tumoren der Magenwand, sowie die im Lobus quadratus und den beiden Hilus-Lymphdrüsen gefundenen Knoten als Metastasen angesehen wurden. Leider ergab die mikroskopische Untersuchung dieser Theile, dass es sich in der Magenwand um Leyomyome und in der Leber um ein stark mit elastischen Fasern durchsetztes Fibrom (wahrscheinlich von der Glisson'schen Kapsel ausgehend) handelte. In den Lymphdrüsen dagegen fanden sich die erwarteten Metastasen, und diese boten einen sehr interessanten Befund dar.

Die grössere der beiden Drüsen ist, bis auf geringe Reste lymphatischen Gewebes, vollständig durchsetzt von Tumor-Massen, welche die Kapsel an einer Stelle durchbrochen haben und in das umgebende fettreiche Bindegewebe eingewuchert sind. Es finden sich beide Tumoren vertreten, doch beide scharf getrennt von einander. Während die drüsigen Metastasen nur die äussersten Randsinus occupirt und an der erwähnten Stelle die Kapsel durchbrochen haben, nehmen Cancroid-Massen den ganzen übrigen Theil der Drüse ein. Zwischen beiden Geschwulst-

Digitized by Google

Metastasen findet sich das einzig erhaltene lymphatische Gewebe in Gestalt eines schmalen Streifens. Eine zweite makroskopisch übersehene Drüse zeigt nur Drüsenkrebs. Ausserdem findet sich in diesen Präparaten ein kleiner Theil des Pankreas mitgetroffen, das durchaus normale Verhältnisse darbietet.

In der kleineren Drüse, die makroskopisch als Metastase imponirte, finden sich ebenfalls beide Geschwulst-Arten, hier jedoch in ganz anderer Anordnung. Die Mitte der Drüse wird vom Adeno-Carcinom eingenommen, während die Randsinus von Cancroid durchsetzt sind. Stellenweise ist auch hier eine scharfe Trennung beider Geschwulst-Arten vorhanden. Doch sieht man an einzelnen Punkten Bilder, die dem Zusammentreffen beider Tumoren in der Gallenblase ähneln.

Bei der Beurtheilung dieses Falles kommen zwei Auffassungen in Betracht, die wohl gegen einander abzuwägen sind. Man muss sich entweder vorstellen, dass das Cancroid aus einer durch Metaplasie entstandenen Plattenepithel-Insel in der Gallenblasen-Schleimhaut entstanden ist, oder dass es erst secundär aus dem Adenocarcinom sich gebildet hat. Die erste Annahme wird von den Autoren der 11[1]) bisher publicirten Fälle von Cancroid in der Gallenblase in Anspruch genommen, während die zweite von Emanuel[7] für einen Fall von Cancroid neben Drüsenkrebs im Uteruskörper als Erklärung herangezogen wird.

Da in unserem Falle weder die eine, noch die andere mit Sicherheit auszuschliessen ist, fragt es sich nur, welche Auffassung die grössere Wahrscheinlichkeit und Berechtigung für sich hat.

Der beschriebene Befund von geschichtetem und z. Th. verhorntem Plattenepithel am Lumen der Gallenblase, sowie die Plattenepithel-Zotten, von denen in Taf. X Fig. 5 ein Querschnitt abgebildet ist, machen die Annahme einer primären Metaplasie zwar wahrscheinlich, doch können sie eben auch erst secundär dort hin gelangt sein. Die einzelnen nicht charakteristischen Zellformen sprechen dagegen eher für eine Tumor-Metaplasie. Da diese Zellen aber, wie gesagt, selten sind und sich nicht überall

[1]) Weber, Rhein, Nehrkorn je 1 Fall, Ohloff, Pollack je 2 Fälle, Deetz 4 Fälle. Nähere Literatur-Angaben finden sich bei Deetz und Pollack.

Digitized by Google

an den Punkten finden, wo innige Berührungen zwischen beiden Tumor-Arten eingetreten sind, halte ich mich für berechtigt, diese Zellformen für pseudo-metaplastische Gebilde anzusehen. Sowohl Emanuel, wie Pollack[8], der in der Lungen-Metastase eines Cylinderepithel-Krebses des Magens Plattenepithel-Inseln mit Intercellular-Brücken nachweisen konnte, betonen ausdrücklich allmähliche Uebergänge zwischen der platten und cylindrischen Zellform gesehen zu haben. Die erwähnten atypischen Zellen in meinen Präparaten sind dagegen regellos zwischen typische Formen eingesprengt.

Ferner scheint mir aber noch zweierlei von wesentlicher Bedeutung bei der Beurtheilung dieses Falles zu sein. Das ist zunächst die räumliche Trennung beider Geschwulst-Arten in der Gallenblase. Wie ich beschrieben habe, finden sich in ausgedehnten Theilen der Geschwulst nur Drüsen-Wucherungen, während an anderen Stellen nur Cancroid-Massen vorhanden sind. Nur da, wo beide Tumoren zusammenstossen, findet eine Vermengung der verschiedenartigen Stränge, Zapfen und Schläuche statt. Und gerade auch bei den erwähnten Bildern, wo man innerhalb eines erweiterten Drüsenschlauches Plattenepithelien sieht, erhält man den Eindruck, als ob diese Cancroidzapfen von Aussen in das Lumen eingebrochen und nicht etwa von den Drüsen-Epithelien auf metaplastischem Wege erzeugt sind. Wollte man annehmen, dass das Cancroid erst secundär aus dem Adeno-Carcinom entstanden wäre, so ist gar nicht einzusehen, warum nicht überall in der Geschwulst die gleichen oder doch ähnliche Verhältnisse vorliegen. Andererseits, — und das ist der zweite Punkt, der mir bedeutungsvoll erscheint —, spricht das Verhalten der Metastasen auch für ein „zufälliges Zusammentreffen zweier verschiedenartiger Tumoren". In der Leber fanden wir beide Zell-Arten getrennt, in der grösseren Drüse ebenfalls, in der kleineren waren nur an wenigen Stellen Berührungspunkte zwischen ihnen zu constatiren, und in der ganz kleinen (erst mikroskopisch gefundenen) Drüse sahen wir eine reine Adeno-Carcinom-Metastase. Dieser Befund erfüllt die eine Bedingung, die Billroth für die Diagnose doppelter maligner Tumoren aufgestellt hat: „Jeder Tumor muss seine eigenen Metastasen machen." Von den beiden anderen Billroth'schen

Digitized by Google

Forderungen erledigt sich die eine ohne Weiteres: die anatomische Structur beider Tumoren ist durchaus verschieden. Dagegen muss die letzte, die histogenetische Ableitung von verschiedenem Mutterboden, in suspenso bleiben, wobei zu bedenken ist, dass Billroth bei seinen Forderungen den Ansgang zweier Tumoren von ein und demselben Organ nicht vorausgesehen hat.

Auf Grund dieser Betrachtung halte ich die Annahme einer doppelten Tumor-Bildung für die wahrscheinlichere.

Der beschriebene Fall reiht sich insofern eng an den vorher erwähnten von Deetz an, als sich in beiden Fällen zwei verschiedene Tumoren auf verhältnissmässig kleinem Gebiet zusammen finden. Deetz sagt aber ausdrücklich, dass er nirgends Berührungspunkte zwischen beiden Geschwulsten gesehen hat, dass vielmehr immer noch zarte Stränge des Stroma zwischen den Zellhaufen des Cancroids und denen des Adeno-Carcinoms nachzuweisen waren.

Da nach Angabe der Patientin in meinem Falle die Beschwerden seit etwa 6 Jahren bestanden, wird die vorher gemachte Angabe, dass es sich bei den metaplastischen Vorgängen stets um langwierige Processe handelt, bestätigt. Ausserdem fanden sich, wie gesagt, sowohl bei der Operation in der Gallenblase, als auch bei der Section im Ductus choledochus Concremente, so dass auch die von den Autoren herangezogene zweite Bedingung zur Metaplasie erfüllt ist. Der Befund von mehrschichtigem, verhornenden Plattenepithel an verschiedenen Stellen der Auskleidung der Gallenblase macht ferner die Eichholz'sche Annahme von Keim-Versprengung recht unwahrscheinlich, ganz abgesehen von den vorher erwähnten Gegengründen, die nach meiner Ansicht überhaupt versprengte Plattenepithel-Keime in der Gallenblase ausschliessen. Die chronischen Entzündungsreize haben zur Concrement-Bildung geführt und mit dieser zusammen eine partielle Umwandlung des Cylinderepithels in Plattenepithel hervorgerufen; auf dem Boden dieser Processe ist es dann zur doppelten Tumor-Bildung gekommen.

Zum Schlusse sei es mir gestattet, meinem hochverehrten Chef, Herrn Dr. Eugen Fränkel, auch an dieser Stelle meinen Dank für die Unterstützung bei der Arbeit auszusprechen.

Digitized by Google

Erklärung der Abbildungen auf Taf. X.

Fig. 1. Stelle aus dem Ineinandergreifen beider Tumoren, oberflächlich Adeno-Carcinom, in der Tiefe Cancroid. Gezeichnet unter Verschieben bei Leitz 3, Ocul. 1.

Fig. 2. Plattenepithel-Zapfen in einem Drüsenschlauch. Gezeichnet bei Leitz 7, Ocul. 1.

Fig. 3. Partie aus einer Cylinderepithel-Zotte mit Cancroid, das an einer Stelle bis an die Oberfläche reicht. Gezeichnet bei Leitz 7, Oc. 1.

Fig. 4 Stelle aus den tieferen Schichten der Gallenblasen-Wand mit Adeno-Carcinom und Cancroid. Gezeichnet bei Leitz 7, Ocul. 1.

Fig. 5. Schräger Querschnitt durch eine Zotte mit mehrschichtigem, verhornendem Plattenepithel. Gezeichnet bei Leitz 5, Ocul. 1.

Literatur.

1. Lubarsch: Die Metaplasie-Frage und ihre Bedeutung für die Geschwulstlehre. Arbeiten aus der Pathologisch-anatom. Abtheilung des kgl. hygien. Instituts zu Posen. 1901.
2. Eichholz: Experimentelle Untersuchungen über Epithel-Metaplasie. Arch. für klin. Chirurgie. Bd. 65, Heft 4. 1902.
3. Virchow, Ueber Metaplasie. Dieses Archiv, Bd. 97.
4. O. Hertwig: Lehrbuch der Entwicklungsgeschichte. 5. Auflage. Jena 1896.
5. Deetz: Vier weitere Fälle von Plattenepithel-Krebs der Gallenblase. Dieses Archiv, Bd. 164.
6. Nehrkorn: Plattenepithel-Krebs der Gallenblase mit verhornenden Lymphdrüsen-Metastasen. Dieses Archiv, Bd. 154.
7. Emanuel: Drüsenkrebs und Hornkrebs im Uteruskörper. Zeitschr. für Geburtshilfe und Gynäkologie. Bd. 46, Heft 3.
8. Pollack: Arbeiten aus der Pathologisch-anatomischen Abtheilung des kgl. hygien. Instituts zu Posen. 1901.

XVIII.

Weitere kritische Ausführungen zum gegenwärtigen Stand der Plasmazellen-Frage.

Dazu ein Anhang:

Die Histogenese des Tuberkels betreffend.

Von

Dr. A. Pappenheim, Hamburg.

Meine Abhandlung über Plasmazellen in diesem Archiv 165/166 gipfelt in folgenden Leitsätzen:

Digitized by Google

1. Die in normalen lymphoiden Organen zu findenden typischen (grossen) Plasmazellen (von Marschalko) sind zu deuten als grosse Lymphocyten und als, mit diesen direct cytogenetisch zusammengehörige[1]), grosse uninucleäre Leukocyten (Pseudo-Plasmazellen, Hodara), d. h. als Keimcentrums-Zellen im Sinne Flemming's. In Uebereinstimmung damit finden sich auch in allen Formen reticulären Gewebes derartige granulationslose basophile Mutterzellen (Hämatogonien) leukocytischer Elemente, also nicht nur in Lymphknoten und Milz, sondern auch im Knochenmark.

2. Auf Grund der Untersuchungen Flemming's ist anzunehmen, dass in den lymphoiden Organen nicht die kleinen, peripherisch gelagerten Lymphocyten zu den grossen, central gelagerten Zellen heranwachsen, sondern, dass vielmehr umgekehrt die grossen, oft in Mitose anzutreffenden Keimcentrums-Zellen durch centrifugale Proliferation sich zu kleinen Lymphocyten differenziren.

3. Die grossen Keimcentrums-Zellen lymphoider Organe sind morphologisch und tinctoriell völlig gleich den grossen Plasmazellen granulirenden Bindegewebes, und zwar sind die grossen Lymphocyten homolog den jungen Plasma-Mutterzellen (grosse Formen mit relativ grossem, rundem Kern und schmalem Rand), die grossen uninucleären Leukocyten (Pseudo-Plasmazellen Hodara's) den typischen, gereiften grossen Plasmazellen Unna-Marschalko's mit excentrischem Kern und voluminösem Zellenleib.

4. Es ist demnach kein Grund vorhanden, im pathologischen Granulations-Gewebe bei chronischer Entzündung oder Regeneration die (grossen) Plasmazellen aus (kleinen) Lymphocyten herangewachsen zu erklären, zumal letztere auch garnicht emigrationsfähig sein sollen; wenigstens hat bisher Niemand an ihnen Emigration beobachtet, was doch bei multinucleären α- und ε-Leukocyten so leicht ist[2]).

[1]) Vergl. Michaelis und Wolff über Granula in Lymphocyten; dieses Archiv 167, 1902, sowie Aschheim, Arch. f. m. Anat. Bd. 60, 1902, S. 320.

[2]) Nach H. Hirschfeld und A. Wolff zeigen Lymphocyten sehr langsame Locomotion, noch langsamere als Leukocyten; auch scheinen

Digitized by Google

Man muss vielmehr per analogiam schliessen, dass auch in pathologischen Granulomen die kleinen lymphocytoiden Gebilde ebenso durch Zelltheilung aus den grossen, oft in Mitose anzutreffenden Mutterformen hervorgehen, wie in normalen Lymphomen, mithin als Plasma-Tochterzellen gedeutet werden müssen. Also auch hier hat das Pathologische sein physiologisches Analogon. (Aus demselben Grunde hatten wir s. Z. die Lehre von C. S. Engel refusirt, der zwar beim Embryo die Normoblasten durch Theilung aus Megaloblasten hervorgehen lässt, bei der perniciösen Anaemie aber annimmt, dass sie durch Hyperthrophie zu Megaloblasten heranwachsen. (Vgl. Pappenheim, Ztschr. f. kl. Medicin 43 1901.)

5. Somit kam ich zu dem Ergebniss, dass Plasmazellen die pathologischen Aequivalente von Lymphzellen, d. h. pathologischer Weise „neugebildete Lymphocyten" des granulirenden Bindegewebes sind, bezw., dass Lymphocyten als „normale Plasmazellen" des reticulären Gewebes zu gelten haben. Trotz aller Analogien sind eben Plasmazellen keine präformirten Lymphocyten[1]). Plasmazellen und Lymphocyten sind isomorphe und isochromatische, aber heterogenetische Elemente. Ebensowenig, wie für gewöhnlich Lymphocyten Plasmazellen, d. h. neugebildete Granulationszellen sind, ebensowenig dürfen die Plasmazellen trotz aller sonstigen Uebereinstimmung als Lymphdrüsen-Elemente angesprochen werden. Während letztere, speciell die grossen Flemming'schen Mutterformen, ihren ersten Ursprung von irgend welchen fixen Stromazellen des adenoiden Gewebes nehmen, (Reticulumzellen: von Baumgarten, Endothelien: Ribbert), sind die grossen Unna'schen Plasmazellen als histiogene Derivate des fibrillären Gewebes anzusehen und als Abkömmlinge

sie anderen chemotaktischen Reizen zu folgen, wie diese, indessen dürfte das spätere Auftreten der einkernigen Lymphocyten bei mehr chronisch werdenden Entzündungen (Kostenitsch und Wulkow) doch auf andere Weise zu erklären sein. Locomotion ist keine Emigration.

[1]) Grosse Lymphocyten giebt es nur in Keimcentren der hämatopoetischen Organe; sie fehlen im normalen Blut. Lymphocyten können so wie so nicht emigriren, geschweige denn durch Arterienwände hindurch. In Granulomen findet man aber grosse Plasma-Mutterzellen vor Allem um Arterien herum angeordnet.

Digitized by Google

von Perithelien (Unna) oder adventitiellen Klasmatocyten (Marchand), vielleicht auch von Capillar-Endothelien (Borst) zu deuten. (Saxer leitet die grossen Lymphocyten von primären mesenchymatischen Wanderzellen des Embryo ab, von Recklinghausen deutet die Plasmazellen im Omentum als dauernd embryonale Zellen des Bindegewebes.)

5a. Man hätte nun der Ansicht sein können, dass, wenn schon im lymphadenoiden Granulations-Gewebe die kleinen, lymphocytoiden Zellformen aus den grossen hervorgehen, doch ein Granulom kein pathologisches Neoplasma vorstelle, es sich eben nicht um ad hoc neugebildete histiogene Elemente handele, sondern dass bloss eine quantitative Vermehrung praeformirter Lymphocyten, d. h. eine einfache Hyperplasie primärer Lymph-Follikel vorläge (Ribbert).

Von besonders actuellem Interesse ist bekanntlich diese Frage jetzt in der Augen-Heilkunde, wo das Ergebniss der Fehde der Dualisten und Unitarier über die essentielle Gleichartigkeit oder Verschiedenartigkeit von Conjunctivitis follicularis und Trachom (wie wir gleich sehen werden, ohne Noth) von der Stichhaltigkeit dieser Ribbert'schen Hypothese abhängig gemacht wird.

Während die Dualisten (Saemisch, Schweigger, Fuchs) Follicular-Katarrh und Granulose für zwei klinisch und ätiologisch völlig verschiedene Arten von Körnerkrankheiten halten, halten die Unitarier mit von Hippel Granulose und Follicularis bloss für verschiedene graduelle Entwicklungs-Stadien eines pathologischen Processes; sie leiten diesen (wie mir scheinen will, falschen) Schluss aus den Feststellungen der normalen Anatomie ab, die das Vorhandensein von Lymph-Follikeln in der normalen Conjunctiva entweder überhaupt (Waldeyer, Stieda) oder wenigstens als etwas Constantes (Henle, Merkel) in Abrede stellt, insofern, als zwar bei älteren Individuen, deren Conjunctiva schon physiologischer Weise allen möglichen latenten Reizen ausgesetzt sei, Follikel bisweilen constatirt werden könnten, bei der frühesten Jugend dies aber niemals der Fall sei.

Mir will es scheinen, als ob dieser Schluss, den die Unitarier ziehen, nicht zulässig ist. Selbst wenn nehmlich in der That die normale, gewissermaassen jungfräuliche und nicht gereizte Conjunctiva frei von lymphoidem Gewebe ist, so könnten doch Granulose und Follicularis sehr wohl zwei ätiologisch und klinisch ebenso verschiedene pathologische Processe sein, wie etwa Tuberculose und Lues, die ja beide zu der gleichen pathologischen Gruppe der infectiösen Granulations-Geschwülste gehören. Führte aber die normale Conjunctiva Lymphome, so könnten dieselben Lymphome doch von zwei verschiedenen Krankheits-Erregern inficirt und afficirt werden. Der Dualismus der Aetiologie hat nicht zur Voraussetzung auch einen Dualismus der pathologischen Anatomie. Der klinisch-ätiologische Dualismus dürfte durchaus gerechtfertigt erscheinen, obwohl die Anatomie die Ribbert-

Digitized by Google

sche Hypothese für diesen Fall als unzulässig abgewiesen hat, ist also von der Stichhaltigkeit derselben völlig unabhängig.

Sicher giebt es eine grosse Zahl von Rundzellen-Anhäufungen in gewissen Schleimhäuten, bei denen der Entscheid der Frage, ob einfache Hyperplasie oder Neoplasma, unmöglich ist.

Entschieden für Neubildungen und daher überhaupt principiell gegen Ribbert spricht aber der Befund solcher Rundzellen-Anhäufungen, bei denen die mikroskopisch-histologische Analyse eine centripetale Proliferation kleiner, lymphocytoider Tochterzellen, ausgehend also von peripherischen grossen Mutterzellen, ergiebt, wie solches bei vielen infectiösen Granulations-Geschwülsten der Fall ist. So findet man z. B. bei der tuberculösen Neubildung, dem Tuberkel und circumscripten Lupus-Knötchen, die grossen Mutterzellen an der Grenze gegen das umgebende „normale", bezw. in Reaction versetzte Gewebe (Gefässwände) angehäuft, während doch im Gegensatz dazu ein Malpighi'sches Milzkörperchen um die Adventitia einer central gelegenen Pinsel-Arterie so angeordnet ist, dass die Proliferation der kleinen Lymphocyten von den perithelialen Mutterzellen des Keimcentrums ausgeht und in centrifugaler Richtung verläuft.

Ferner schien es mir gegen die Ribbert'sche Hypothese zu sprechen, welche doch solche kleinsten „schlummernden" Lymphome überall im Verlaufe des ubiquitären Gefässapparates supponirt, dass auch in gefässloser Cornea bei ad libitum gesetzten Traumen überall ein solches rundzelliges, „lymphadenoides" Granulations-Gewebe auftreten kann. Ausserdem haben die schönen experimentellen Untersuchungen an diesem Object von Schieck[1]) unter Arnold's Leitung gezeigt, dass bei Beobachtung der einzelnen Phasen der tuberculösen Entzündung die kleinen lymphoiden Rundzellen nicht von vornherein sogleich in loco da sind und sich, wie bei einem Lymphom, in centrifugaler Richtung ausdehnen, sondern dass sie sich allemal von der Peripherie her gegen den Locus laesionis hin heranbewegen (durch chemotaktische Attraction a fronte), bezw. von der Peripherie her gegen ihn hin vorgeschoben werden (durch Vis a tergo).

6. Auf Grund der Feststellungen Marchand's, dass die Abkömmlinge gewisser Bindegewebszellen in Form und tinctoriellem Verhalten durchaus gewisse farblose Blutzellen (uninucleäre Leukocyten und Lymphocyten) imitiren, erklärte ich die Unna'schen Plasmazellen für solche histiogene leukocytoide Zellformen und kam schliesslich zu dem Ergebniss, dass alle hämatogenen, farblosen Zellformen ja selbst die Riesenzellen, Analoga unter den bindegewebigen Rundzellen besitzen. Wie hier der ungekörnte grosse Lymphocyt, so ist dort die grosse Plasmazellle die Ur-

[1]) Ziegler's Beiträge, XX, 1896.

Digitized by Google

form; aus dieser entstehen, je nach den einwirkenden Bedingungen, die Riesenzellen, sowie die übrigen morphologisch und functionell differenten gekörnten Leukocyten und leukocytoiden Wanderzellen.

Diese im Wesentlichen auf Marchand gestützte Anchauung, dass die Unna'schen Plasmazellen histogener Abkunft sind, findet eine Stütze in den Befunden von Joannovics. Obwohl dieser Autor die Plasmazellen zum Theil aus ausgewanderten Blutzellen ableitet, muss er doch (pag. 182 und 184) auch die Entstehung typischer Plasmazellen von nachweislichen Bindegewebs-Elementen anerkennen. Meistens seien diese histiogenen, im Plasma gefärbten Rundzellen allerdings von zusammen mit ihnen vorkommenden [1]) hämatogenen Plasmazellen zu unterscheiden, bisweilen sei dies aber absolut nicht möglich.

Nachdem also auch Joannovicz zugeben musste, dass typische Plasmazellen sehr wohl histogene Gebilde sein können, erübrigt es nur noch, zu beweisen, dass sie keine leukocytären Elemente sein können, um die Lehre, dass sie nur bindegewebiger Abkunft sein müssen, hinreichend zu fundiren.

Diese von mir in kurzen Zügen entworfenen Darlegungen können bei der eminenten Complicirtheit dieser Dinge mannigfaltigen, besonders aus der Nomenclatur entspringenden Missdeutungen ausgesetzt sein, weshalb ich, um eine möglichst baldige Verständigung herbeizuführen, jetzt hier, vor Inangriffnahme neuer Arbeiten, die verschiedenen Begriffe nochmals im Einzelnen genau präcisiren und erläutern möchte.

Besonders erheischt der Begriff der Plasmazellen eine bedeutende Erweiterung gegen bisher. Bei diesen histogenen Gebilden sind die einzelnen Zelltypen, soweit sie in kleinen Be-

[1]) Vergl. hierzu die Arbeit von Almkvist: Beiträge zur Kenntniss der Plasmazelle, insbesondere beim Lupus. Archiv f. Dermat. und Syphilis. 58, 1901. Dass histogene und hämatogene Plasmazellen nie neben einander vorkämen, hat sich als unbegründet herausgestellt, da A., wie ihm Unna nachgewiesen hat (Monatsschr. für praktische Dermatologie 34, 1902), unbewusst zum Theil mit unsauberer Methode gearbeitet hat, insofern, als er „hämatogene" Plasmazellen immer nur in gegerbten Präparaten finden konnte.

Digitized by Google

sonderheiten der äusseren Kern-Morphologie (relative Kerngrösse) und in chromatischem Verhalten des Zellleibes differiren, in ihrem cytologischen Werte noch genauer abzuschätzen; zugleich ist der Begriff der Plasmazelle auch über die typische Plasmazelle v. Marschalko's hinaus eben auf diese individuellen Abweichungen hin auszudehnen.

Andererseits wird zugegeben werden müssen, dass ungranulirten, basophilen Rundzellen der Name „Lymphocyt", der theoretisch nur entsprechenden, aus lymphoiden Organen stammenden Parenchymzellen zukommt, in praxi doch auch für alle derartigen im Blute cursirenden Elemente wird reservirt werden müssen, da diesen, wenn sie im Blut kreisen, ihre organogenetische Abkunft nicht anzusehen ist, und somit die Definition nur auf die morphologisch-tinctoriellen Punkte reducirt erscheint.

Eine ganz besondere Würdigung verdient schliesslich noch eine inzwischen erschienene letzte Arbeit über Plasmazellen von Enderlen und Justi[1]), die auf ein umfangreiches und äusserst sorgfältig beobachtetes Untersuchungs-Material sich stützt und dabei, was man von keiner der früheren Arbeiten sagen kann, auch methodologisch als absolut einwandsfrei gelten muss.

A. Die Lymphocyten.

Man wird sich daran gewöhnen müssen, mit diesem Begriff einen ganz bestimmt umschriebenen Vorstellungs-Inhalt zu verbinden. In den Arbeiten der älteren Epoche, namentlich den pathologisch-anatomischen, wurden die entzündlichen Rundzellen noch nicht so scharf, wie es die moderne Hämatocytologie verlangt, nach Morphologie und tinctoriellem Verhalten in Lymphocyten und Leukocyten geschieden: es wurden vielmehr sämmtliche ein- und gelappt-kernigen Elemente, soweit sie morphologisch und tinctoriell mit den bekannten farblosen Zellen des Blutes übereinstimmten, schlechthin als „Leukocyten" oder „leukocytäre Gebilde" bezeichnet, und, da bei einem Theil dieser Blutleukocyten, namentlich den gelappt-kernigen neutrophilen Zellen Emigrations-Vermögen nachgewiesenermaassen feststeht, alle derartigen Gebilde, wo auch

[1]) Enderlen und Justi: „Beiträge zur Kenntniss der Unna'schen Plasmazellen", (dtsch. Ztschr. f. Chirurgie 62, 1902.)

Digitized by Google

immer sie in Entzündungs-Producten vorkommen, insgesammt als hämatogene Exsudatzellen aufgefasst. So werden z. B. noch in der letzten Arbeit über Cornea-Tuberculose von Schieck auch die kleinen einkernigen Rundzellen des Tuberkels schlechthin als „Leukocyten" bezeichnet.[1])

Im ersten Theil seiner Anämie (1898) trennt Ehrlich die Leukocyten oder Knochenmarks-Zellen, (die nach ihm wieder in α, γ und ε Myelocyten, α, γ und ε Leukocyten und grosse ungekörnte uninucleäre Leukocyten zerfallen), ab von den Lymphdrüsenzellen oder Lymphocyten, die er in zwei Unterabtheilungen, die grossen und kleinen Lymphocyten, zerlegt. Unter Leukocyten im weiteren Sinne hatte man nunmehr also nicht blos die vier farblosen Zellformen der normalen Säftecirculation (multinucleäre α und ε Leukocyten, grosse uninucleäre ungekörnte Leukocyten, kleine Lymphocyten) zu verstehen, sondern es musste nun auch mit den sonstigen farblosen Parenchymzellen der hämatopoetischen oder lymphoiden Organe gerechnet werden, die nur unter gewissen pathologischen Umständen in's Blut gelangen können.

Leukocyten im weiteren Sinne bedeutete nun nicht mehr blos farblose Blutzellen, sondern überhaupt Parenchymzellen des adenoiden oder reticulären Gewebes.

Leukocyten im engeren histogenetischen Sinne bedeutete Knochenmarks-Zellen schlechtweg, wobei aber doch noch nicht jede Zelle des Knockenmarks ein Leukocyt auch im morphologischen Sinne war. Unter den Zellen des Knochenmarks sind nehmlich ganz bestimmte, für das Mark besonders charakteristische, einkernige gekörnte Zellen zu beachten, die als eigentliche „Markzellen" oder Myelocyten bezeichnet werden, und die nur bei krankhaften Vorgängen, myeloider Leukämie etc. in's Blut gelangen. Diese sind nach Ehrlich Vorstufen der eigentlichen gelappt-kernigen Leukocyten im engsten Sinne.

Einkernige gekörnte Markzellen oder Myelocyten und gelappt-kernige gekörnte Leukocyten zusammen bilden die Gruppe der Knochenmarkszellen oder Leukocyten im histogeneti-

[1]) Umgekehrt spricht Amann in seiner mikroskopisch-gynäkologischen Diagnostik bei der Endometritis (S. 24, 25) immer nur von „Lymphocyten".

Digitized by Google

schen Sinne. Diesen steht gegenüber die Gruppe der Lymphocyten oder Lymphdrüsenzellen (auch in Thymus und Milz), worunter einkernige, und zwar rundkernige Gebilde mit relativ grossem Kern und schmalem, stark basophilem, ungekörntem Zellrand zu verstehen sind. Hierzu gehören einmal die banalen kleinen Lymphkörperchen des normalen Blutes, und ferner ihre Vorstufen, die grossen Lymphocyten oder Keimcentrums-Zellen, die nur unter pathologischen Umständen, wie bei Lymphämie etc., in's Blut gelangen. Wie die Myelocyten die Mutterzellen der Knochenmarks-Elemente sind (Myelogonien Benda's), so sind die grossen Lymphocyten die Mutterzellen der typischen kleinen Lymphocyten. (Lymphogonien Benda's).

Leukocyten im histogenetischen Sinne plus Lymphocyten im histogenetischen Sinne bilden zusammen die Gesammtgruppe aller Leukocyten oder hämatogenen Rundzellen, worunter also nicht nur die normaler oder pathologischer Weise im Blut cursirenden Elemente zu verstehen sind, sondern auch alle farblosen Parenchymzellen, die aus normalen oder pathologisch veränderten hämatopoetischen Organen unter normalen oder pathologischen Bedingungen in's Blut gelangen können.

Dieser Lehre Ehrlich's habe ich noch in einem kleinen, aber principiell wesentlichen Punkte ein Amendement hinzugefügt. (Virch. Archiv 159, 160.)

Ich fand nehmlich, dass grosse, ungekörnte, uninucleäre Leukocyten nicht nur im Knochenmark, sondern auch in Milz und Lymphdrüsen gebildet werden; ferner, dass Zellen mit allen morphologisch-tinctoriellen Kriterien grosser Lymphocyten nicht nur in Lymphdrüsen und Milz, sondern auch im Knochenmark entstehen. Ich konnte nachweisen, dass im Knochenmark die eigentlichen einkernigen Markzellen, sowohl die eosinophilen, als auch die neutrophilen, normaler Weise von diesen grossen Lymphocyten des Knochenmarks ihren Ursprung nehmen, und dass auch in Milz und Lymphdrüsen pathologischer Weise bei der myeloiden Umwandlung die grossen Keimcentrums-Zellen dieser Organe einer körnigen Metamorphose anheim fallen. Das Knochenmark führt demnach nicht nur Leukocyten, sondern auch Lymphocyten.

Leukocyten und Lymphocyten können demnach nicht mehr

Digitized by Google

als histogenetische Begriffe gelten, mit denen man die Vorstellung an die Herkunft aus einem bestimmten lymphoiden Organ verbinden darf.

Myelocyten und grosse Lymphocyten sind also weiter keine coordinirten Gebilde, sondern der letztere, der grosse Lymphocyt, ist die Urform (Hämatogonie), von der alle Leukocyten-Typen sich direct oder indirect herleiten.[1]) Die verschiedenen Formen der lymphoiden Organe sind nicht mehr principiell, sondern nur quantitativ durch die numerischen Mischungsverhältnisse ihrer Elemente verschieden. Die ungekörnten Lymphocyten sind bei allen Thierclassen absolut gleich, während die gekörnten Leukocyten-Formen in Einzelheiten differiren. (Vgl. Meinertz, Dieses Archiv, Bd. 168, 1902.)

Indem der Begriff der Leukocyten im engeren histogenetischen Sinne Ehrlich's (lediglich als Knochenmarkszelle) fällt, ist auch die Bezeichnung jenes bestimmten morphologischen Typs mit einem grossen, bläschenförmigen, oft excentrischem Kern in einem relativ sehr voluminösen, basophilen, ungekörnten Zellleib als „grosser uninucleärer Leukocyt" eigentlich unzweckmässig. Wie der Myelocyt mit relativ kleinem oder gebuchtetem Kern nur ein cytogenetisches Fortbildungs-Stadium der einkernigen gekörnten Zelle mit relativ grossem, rundem Kern und schmalem Rand ist,[2]) so sind dieses auch die grossen uninucleären Leukocyten und sogenannten Uebergangszellen hinsichtlich der grossen Lymphocyten.[3]) Die grossen bläs-

[1]) Der multinucleäre Leukocyt stammt also in der That vom Lymphocyten ab, aber nicht vom kleinen und nicht direct (Uskoff, Benda), sondern vom grossen und indirect mittelst des grossen, gekörnten Myelocyten (vergl. auch Naegeli, Dtsch. med. Wochenschr., 1900; Rubinstein, Zeitschr. f. kl. Med., XLII, 1901; E. Schwarz, W. med. kl. Wochenschr., 1901; Hirschfeld, dieses Arch., Bd. 153. Ferner: Leube-Arneth, Dtsch. Archiv f. klin. Med., LXIX, 1901, in deren Fall alle Uebergänge vom grossen ungekörnten, einkernigen Elementen zu Myelocyten sich finden, dagegen Uebergänge amblychromatischer Elemente, ungekörnter, sowie gekörnter, zu trachychromatischen polynucleären Leukocyten vermisst wurden.

[2]) Grosser gekörnter Pseudolymphocyt (Pappenheim). Vgl. L. Michaelis, Ztschr. f. kl. Medicin Bd. XLV. Ueber einen der Gruppe der Leukämie-artigen Erkrankungen zugehörigen Fall.

[3]) Vgl. L. Michaelis und A. Wolff dieses Archiv 167, Jg. 1902.

Digitized by Google

chenkernigen, uninucleären Leukocyten gehören demnach mit den grossen Lymphocyten in eine gemeinsame cytogenetische Entwicklungsreihe; sie sind weiter nichts, als zwei verschiedene morphologische Typen Einer Zellart, ebenso, wie wir das oben bei den gekörnten Zellen von Myelocyt und Leukocyt im engeren Sinne gesehen haben.

Ich unterscheide demnach nur noch zwei grosse Hauptgruppen der Leukocyten im weiteren Sinne, die gekörnten Zellen oder Granulocyten (Leukocyten im engeren Zellart-Sinne) und die ungekörnten basophilen Zellen oder Lymphocyten.

Erstere zerfallen je nach der Art der Granulation in eosinophile Zellen, Mastzellen und Specialzellen (neutrophile und amphophile [indulinophile, pseudo-eosinophile Zellen, Pseudomastzellen], deren jede die morphologischen Typen des einkernigen Myelocyten und des uninucleären Leukocyten s. str. (Leukocyten im engeren Zelltyp-Sinn) in sich begreift. Zu den Lymphocyten im weiteren Sinne gehören dagegen die Typen des grossen Lymphocyten, des grossen ungekörnten Leukocyten und des kleinen Lymphocyten.

Worauf ich hinaus wollte, ist also, dass Lymphocyten und Leukocyten nicht Begriffe von Zelltypen im eingeengten histogenetischen Sinne sind, den Ehrlich urgirte (Lymphdrüsenzellen und Knochenmarkszellen), sondern vielmehr nur noch tinctoriell-morphologische Zellarts-Begriffe ohne histogenetischen Index, hergeleitet von dem Verhalten der Zellleiber (ungekörnt, gekörnt), die durch weitere Prädicate, hergeleitet vom morphologischen Verhalten des Kerns, näher zu präcisiren und zu morphologischen Zelltyps-Begriffen einzuengen sind. (Grosser Lymphocyt, uninucleärer Leukocyt, multinucleärer Leukocyt).

Leukocyten und Lymphocyten zusammen, also Leukocyten im weiteren Sinne, sind nur insofern mit histogenetischem Beigeschmack versehen, als man darunter Rundzellen des gesammten blutbildenden Apparates überhaupt, i. e. des gesammten Lymphoidgewebes zu verstehen hat, ohne dass im Einzelnen die Namen „Lymphocyt“ oder „Leukocyt“ mit dem Begriff eines bestimmten Blut bildenden Organes irgendwie verbunden wären.

Diese Leukocyten im weiteren Sinne umfassen also dem-

Digitized by Google

nach die zwei Arten der Lymphocyten und Leukocyten im engeren Sinne, und stehen als leukocytäre Elemente (Marchand) im Gegensatz zu den ihnen morphologisch und tinctoriell gleichen histiogenen leukocytoiden Zellen.

Fassen wir das Ergebniss der eben entwickelten Darlegungen jetzt noch einmal kurz für die uns hier allein interessirenden Lymphocyten zusammen.

Hiernach sind Lymphocyten leukocytäre Gebilde[1]), d. h. farblose Rundzellen, die rücksichtlich ihrer Histogenese aus allen Formen reticulären Gewebes herstammen können, aus Solitärfollikeln, Plâques, Tonsillen, Lymphdrüsen, Thymus, Milz und auch aus dem Knochenmark; rücksichtlich der Morphologie und des tinctoriellen Verhaltens ihres Cytoplasmas ist von ihnen zu verlangen, dass sie basophil und ungekörnt sind. Zu ihnen gehören nicht nur die Formen vom Habitus der typischen kleinen Lymphzellen des normalen Blutes, die die ältere Pathologie als „Lymphocyten" schlechtweg bezeichnete, sondern auch die ihnen conformen, nur grösseren, Grossen Lymphocyten oder unreifen Keimcentrums-Zellen, sowie die grossen uninucleären Leukocyten und „Uebergangszellen" Ehrlich's.

In cytogenetischer Hinsicht entstehen aus der Urform des Grossen Lymphcyten direct durch Alterung (Kern-Umformung und Wachsthum des Leibes) die grossen uninucleären Leukocyten und Uebergangszellen, durch differenzirende Zelltheilung aber die kleinen Lymphocyten.

Der Name „Lymphocyt" allein besagt demnach noch nichts Näheres. Er kann den Artbegriff der einkernigen, ungekörnten Zellen schlechtweg, er kann auch den Zelltyp der in früherer Aera allein so genannten kleinen Lymphzellen bezeichnen. Eine Arbeit, die auf dem Standpunkt der modernen

[1]) Von den Rundzellen des Blutes haben also der Theorie nach nur die aus dem lymphatischen Apparat stammenden Rundzellen mit den hier erwähnten morphologischen tinctoriellen Kriterien Anspruch auf die Bezeichnung „Lymphocyten", doch kann man, wenn die Zellen im Blut kreisen, ihnen ihre lymphoide oder histiogene Abkunft nicht ansehen. Auch Plasmazellen können nehmlich ins Blut gelangen. Für im Blut kreisende Zellen würde demnach der Name „Lymphocyt" lediglich einen morphologisch-tinctoriellen Artbegriff bedeuten ohne histogenetische Färbung.

Digitized by Google

hämatologischen Pathologie stehen will, muss diesen Begriff durch Beiworte demnach noch näher präcisiren.

v. Marschalko in seiner bekannten Plasmazellen-Arbeit, sowie auch Justi in seiner ersten Arbeit operirten nur mit dem Wort „Lymphocyt“ schlechtweg. Die späteren Nacharbeiter, Schottländer[1]), Hodara, Krompecher, Joannovics, Enderlen und Justi, unterscheiden schon schärfer zwischen den bei normalem Blut allein in Betracht kommenden kleinen Lymphocyten und grossen einkernigen Leukocyten.

Im normalen Blut kommen nämlich von den drei genannten Lymphocyten-Typen Grosse Lymphocyten angeblich nicht vor, sondern nur grosse uninucleäre Leukocyten und Uebergangszellen (die nur 2—4 pCt. aller farblosen Blutzellen bilden), sowie kleine Lymphocyten (die 22—25 pCt. bilden).

Hinsichtlich der Basophilie der Zellleiber ist noch zu erwähnen, dass bei den beiden Typen der grossen und kleinen schmalleibigen Lymphocyten diese Basophilie der Zellleiber im Verhältniss zum Kern stärker ist, bei dem Typ der grossen, breitleibigen Leukocyten aber schwächer. Bei Ersteren besteht also eine besonders hochgradige Chromophilie der Zellleiber.

B. Die Plasmazellen.

Mit „Plasmazelle“ bezeichnete Anfangs Waldeyer solche Zellen bindegewebiger Abkunft, die im Gegensatz zu dem Ranvier'schen Schema der gewöhnlichen, plasmaarmen, fixen Bindegewebs-Zelle ein deutlich ausgeprägtes Zellplasma führen; hierher rechnete er die grossen Zellen in der Substanz des Hodens, gewisse Zellen der Steiss- und Carotisdrüse, des Corpus luteum, der Decidua, peritheliale Elemente der Hirnhäute u. s. w. Im Omentum und der Pleura junger Kaninchen fand v. Recklinghausen ebenfalls hierher gehörige Gebilde, die er als embryonale Zellen des Bindegewebes deutete, welche dauernd in ihrem Jugendzustand verbleiben sollten.

Da auch die meisten histogenen Mastzellen Ehrlich's einen voluminösen Plasmaleib besitzen, so wurde auch die Gruppe der Mastzellen überhaupt insgesammt der schmalleibigen[2]) hierher gerechnet.

[1]) Die Eierstock-Tuberkulose, Jena 1897.

[2]) Im Gegensatz zu den bindegewebigen Mastzellen mit Bläschenkern

Digitized by Google

Unna sonderte von den basophil gekörnten Mastzellen die Plasmazellen κατ' ἐξοχήν ab, als welche er pathologische Gebilde bindegewebiger Herkunft,[1]) anfänglich nur der Cutis, später überhaupt des granulirenden Bindegewebes bezeichnete, deren ungekörntes Plasma eine besondere tinctorielle Reaction, eine hochgradige Chromophilie zu basischen Farbstoffen aufwies.

v. Marschalko studirte diese Unna'schen Zellen des Granulations-Gewebes dann auch in morphologischer Hinsicht näher, und da die grosse Mehrzahl derselben einen auffälligen und charakteristischen Habitus zeigte, hielt er diesen für den Begriff der Plasmazelle integrirend, und bezeichnete nur die Zellen des lymphoiden Gewebes oder des Granulations-Gewebes als „Plasmazellen", die in typischer Weise einen excentrischen Radkern in einem rundlichen voluminösen, basophilen, auf der äussersten Peripherie besonders an chromophilem Granoplasma reichen Zellleib führten.

Seine unmittelbaren Nacharbeiter, Krompecher und Justi, folgten dieser seiner mehr morphologischen Definition. Krompecher legte dabei besonderen Werth auf die Kernstructur und spricht infolge dessen auch dort, wo er einen entsprechen-

hat man neuerdings auch leukocytäre Mastzellen kennen gelernt, d. h. Leukocyten-Formen mit Leukocyten-Kern und Mastzellen-Körnung; nicht alle bindegewebigen und leukocytären Mastzellen haben aber einen voluminösen Zellleib. Vgl. L. Michaelis, München, Med. Wochenschr. 1902 No. 6.

[1]) Der Befund von „Plasmazellen" in normalem Lymphoidgewebe ist gegen Unna nicht mehr zu verwerthen, da wir ja heute mit der Anschauung rechnen müssen, dass, neben Rund- und Wanderzellen des gereizten granulirenden Bindegewebes, normaler Weise ihnen völlig analoge Elemente als Parenchymzellen des normalen reticulären Gewebes vorkommen. Dagegen beschrieb Schottländer vereinzelte typische Plasmazellen im normalen Lig. latum, Joannovicz im interacinösen Zwischengewebe der Zungendrüsen. Da wir aus anderen Gründen mit der Ribbert'schen Hypothese präformirter Lymphome nicht mehr rechnen können, muss man bei diesen Befunden daran denken, dass die stets und überall vorhandene physiologische Gewebs-Regeneration zumeist unter dem Bilde der Granulation und chronischen Entzündung verläuft, bezw. dass diese Gewebe unter dem Einfluss eines latenten chronischen Reizungszustandes stehen.

Digitized by Google

den Kern fand, von spindelförmigen Plasmazellen, sowie von Plasma-Mastzellen; dieses sind Plasmazellen mit Mastzellkörnung, bezw. typisch gekörnte Mastzellen, deren sonstiger morphologischer Habitus quoad Kern und Form des Zellleibes der der typischen Plamazelle ist. Hiermit wurden also diese „Plasma-Mastzellen" aus der Gruppe der übrigen γ Granulationen führenden Bindegewebs-Zellen, die ja zum Theil einen sehr dürftigen oder länglichen Zellleib um einen bläschenförmigen Kern besitzen, herausgehoben und der Gruppe der Plasmazellen angenähert.

Hinsichtlich der Herkunft der so charakterisirten Plasmazellen nahmen alle nach Unna genannten Autoren, im Gegensatz zu Unna, im Princip die gleiche hämatogene Abstammung aus eingewanderten, farblosen, also ursprünglich im lymphoiden Gewebe erzeugten, Blutzellen an. Nur im Einzelnen bestehen geringe Differenzen.

v. Marschalkò lässt nur die kleinen, banalen Lymphocyten auswandern, die sich dann im Gewebe progressiv zu typischen grossen Plasmazellen umwandeln sollen. Er bekennt sich somit zu der von v. Baumgarten vertretenen Lehre, dass die kleinen Rundzellen der kleinzelligen „Infiltrationen" ausgewanderte Blutlymphocyten sind; die grösseren Zellen sind aus jenen hervorgegangene Plasmazellen.

Ihm folgt Justi, der diese Hypertrophie und Umbildung zu grossen Plasmazellen direct auf Aufnahme, Aufspeicherung und Verarbeitung einer hypothetischen Substanz bezieht.

Schottlander und ebenso Krompecher lassen aber auch die grossen ungekörnten, uninucleären[1]) Blutleukocyten an der Bildung der Plasmazellen participiren. Sie lassen sich indess nicht näher darüber aus, ob auch aus den kleinen Lymphocyten schliesslich dieselben grossen Plasmazellen

[1]) Da die Plasmazellen des Granulations-Gewebes sämmtlich rundkernig sind, allenfalls bisweilen mehrere derartige runde „Radkerne" besitzen, wird eine Umwandlung aus uninucleären polymorphkernigen, basophilen „Uebergangszellen" nur schwer zu behaupten sein, ein Punkt, der ebenfalls sehr gegen die hämatogene Abstammung der Plasmazellen zu verwerthen ist, da man doch annehmen müsste, dass dort, wo uninucleäre, basophile, ungekörnte, rundkernige Leukocyten auswandern, auch uninucleäre basophile, ungekörnte, gelapptkernige Leukocyten die Gefässe verlassen würden.

Digitized by Google

hervorgehen sollen, wie aus den grossen Leukocyten, ob also die aus den kleinen Lymphocyten direct hervorgehenden kleinen chromophilen Plasmazellen, wie v. Marschalko und Justi meinen, Vorstufen der grossen sind, oder ob die grossen Plasmazellen sich nur aus den grossen basophilen Leukocyten bilden, die aus den kleinen Lymphocyten hervorgehenden kleinen Plasmazellen aber dauernd auf der Stufe solcher kleiner chromophiler, vom „Typus" abweichender Gebilde mit centralem Kern und wenig ausgeprägtem Zellleib verharren.

Seine spindelförmigen Plasmazellen erklärt Krompecher für progressive Fortbildungs-Formen zu fixen Bindegewebszellen; über die Bedeutung der Plasmamastzellen drückt er sich nicht näher aus, lässt es also offen, ob man sie als durch Theilung (Granulation) entstandene Jugendformen etwaiger fixer spindeliger (histiogener) Mastzellen ansehen soll, oder soeben aus ungekörnten (also hämatogenen) Plasmazellen sich neu bildende Zellen. Diesen seinen progressiven Weiterbildungs-Formen der „normalen" Plasmazellen lässt er die degenerativen Umbildungs-Formen der „pathologischen" Plasmazellen, deren Cystoplasma nehmlich degenerative Veränderung aufweist, gegenüberstehen.

Die letzten Bearbeiter der Plasmazellen-Frage sind Joannovics, Almkvist und Enderlen und Justi.

Joannovics inaugurirte dabei eine ganz neue Epoche, indem er zuerst es wieder wagte, die seit v. Marschalko zum Axiom gewordene hämatogene Abstammung der Plasmazellen zu erschüttern und wenigstens für eine theilweise Entstehung dieser Gebilde aus Bindegewebszellen einzutreten. Während er hinsichtlich ihrer Entstehung aus leukocytären Elementen im Einzelnen sich an die schon mehr detaillirte Anschauung Schottländer's und Krompecher's anschliesst, schreibt er am Schluss seiner Arbeit S. 190: „Unsere Untersuchungen führen also zu dem Ergebniss, das „Plasmazellen" sowohl aus jungen Bindegewebszellen als auch aus Lymphocyten und uninucleären Leukocyten entstehen." [1]) Besonders auf S. 181 und 182 beschreibt er Bindegewebszellen (Fig. 4 seiner Tafel) mit excentrischem Kern, der derartige wandständige Chromatin-

[1]) Vgl. auch von Marschalkò: Archiv f. Dermat. und Syphilis Heft 54, 1900 „Die Plasmazellen im Rhinosklerom-Gewebe". Nachtrag S. 226ff.

Digitized by Google

Körner führt, dass sie völlig das Bild von Plasmazellen darbieten. S. 184 betont er, dass die von Bindegewebszellen abstammenden, „im Plasma gefärbten“ Zellen nicht immer deutlich und klar von hämatogenen Plasmazellen zu unterscheiden sind, zumal wenn beide zusammen dicht nebeneinander in ein und demselben Gewebe sich finden, „wobei eine Differenzirung der beiden Arten geradezu unmöglich wird.“

Es kann also nach Joannovicz die nehmliche Form derselben typischen Plasmazelle sowohl von Bindegewebszellen, als auch von farblosen Blutzellen geliefert werden.

Wie Schottländer und Krompecher, weicht im Uebrigen auch er darin etwas von dem Dogma der morphologischen Definition v. Marschalko's ab, dass auch er, wie seine Abbildungen zeigen, kleinere chromophile Zellen mit mehr centralem Kern und schmälerem Rand als echte „Plasmazellen“ gelten lässt, während, wie wir sahen, v. Marschalko in ihnen nur Zwischenformen oder Uebergangszellen zu typischen grossen Zellen sehen will.

Auch Almkvist unterscheidet histiogene Plasmazellen neben lymphocytären und führt für die Herkunft ersterer aus Bindegewebszellen gute Gründe an. (Fg. 101 und 107—110). Seine lymphocytären Plasmazellen haben sich indess als Kunstproducte, als gegerbte histiogene Plasmazellen herausgestellt.[1])

Enderlen und Justi vollends bezeichnen, in Anlehnung an v. Marschalko nur solche Zellen als „Plasmazellen“, die neben einem excentrischen Kern mit plumpem Chromatingerüst einen dunkel färbbaren zusammengeballten Protoplasma-Saum führen. (S. 125 und 129). Zwar können auch ihre „Plasmazellen“ in der Grösse erheblich schwanken, doch legen sie, als zur Bezeichnung „Plasmazellen“ berechtigend, vornehmlichen Werth auf das Vorhandensein einer ausgesprochenen und charakteristischen tinctoriellen Chromophilie des Zellleibes. Zellen, die noch kein deutlich grobscholliges Granoplasma, sondern nur einen schmalen, peripherischen, chromophilen Körnchensaum führen, sind noch keine fertigen Plasmazellen,

[1]) Unna: Die Almkvist'schen Plasmazellen, Monatsschrift f. pr. Dermatologie, XXXIV. 1902. Münch. med. Wochenschr. 1902. No. 19. Biol. Verein Hamburg.

Digitized by Google

sondern nur „Uebergangsformen", „Vorstufen" von solchen.[1]) Umgekehrt sollen, im Gegensatz zu den eigentlichen hämatogenen „Plasmazellen" mit Radkern, die jungen, runden, histiogenen Bildungszellen (Fibroblasten) einen hellen, grossen Bläschenkern mit Nucleolus führen, sowie gewöhnlich ein feinvacuoläres oder, seltener, den basischen Farbstoff mehr gleichmässig diffus aufnehmendes Protoplasma. (Spongioplasma.)

Indem sie also den Begriff der Plasmazelle eng fassen, anerkennen sie weder die Pseudo-Plasmazelle Hodara's (basophile, aber achromophile uninucleäre Leukocyten), noch geben sie zu, dass alle Zellen, deren Protoplasma tiefblaue Tinction annimmt, ohne nähere Würdigung der sonstigen morphologischen Merkmale als „Plasmazellen" bezeichnet werden.

Trotzdem sehen sie sich genöthigt, Jadassohn darin zu widersprechen, dass man Plasmazellen stets mit voller Sicherheit als solche identificiren könne. Bei Sublimat-Fixation und Hämatoxylin-Färbung sei dieses nicht der Fall.

Bezüglich der Abstammung ihrer so charakterisirten Plasmazellen machen Enderlen und Justi lediglich, wie ihre unmittelbaren Vorgänger, kleine emigrirte Lymphocyten und grosse uninucleäre Leukocyten verantwortlich, und zwar, wie dies seiner Zeit Justi schon in seiner ersten Arbeit that, durch Aufnahme und Verarbeitung einer chromophilen Substanz in den Zellleib nach der Auswanderung, eine Annahme, die sie durch (auch abgebildete) „Zwischenformen" zu erhärten suchen.

Trotzdem müssen sie, wie Joannovicz, zugestehen, (S. 112: 17 Tage alte Incision am Oberschenkel), dass selbst bei geeigneter Fixation und Färbung „die Entscheidung, ob Granulationszelle oder Plasmazelle nicht immer mit Sicherheit vorzunehmen" ist . . . . . und dass auch bei Alcohol-Präparaten (von Actinomycose, S. 123) Schwierigkeiten vorhanden sind, welche nicht gestatten, mit Sicherheit alle perivasculären Rundzellen im Einzelnen den jungen, „im Plasma gefärbten" Bindegewebszellen oder hämatogenen Plasmazellen

[1]) Während v. Marschalkò also „Zwischenformen" zwischen kleinen Lymphocyten und grossen Plasmazellen annimmt, nehmen E. und J. „Uebergänge" an zwischen achromophilen Leukocyten-Formen und chromophilen Plasmazellen.

Digitized by Google

zuzurechnen, „da der Kern nach seiner Chromatin-Anordnung in der Mitte zwischen beiden Kernformen zu stehen scheint, und das Protoplasma auch in sicheren Plasmazellen (Fig. 4) die Zusammenballung vermissen lässt.“

Schliesslich schreiben sie auf S. 119: „Wir müssen zugeben, dass sich manchmal Adventitial-Zellen finden, welche eine sehr weitgehende Aehnlichkeit mit Plasmazellen besitzen. Ob man hieraus auf Uebergänge schliessen darf, wagen wir nicht zu entscheiden.“

Aus obigen Darlegungen geht wohl mit Evidenz hervor, dass weder die rein tinctorielle Definition Unna's, noch die morpholopische v. Marschalko's allein ausreicht, den Begriff der Plasmazelle vollständig zu fixiren und nach allen Seiten hin abzugrenzen. Bevor aber nicht der morphologische Begriff klar bestimmt ist, dürfte es müssig sein, über die Herkunft dieser Gebilde zu discutiren, da ja, wie wir gesehen haben, die verschiedenen Forscher keineswegs stets die gleichen Dinge im Auge hatten.

Unna legte bekanntlich den Hauptwerth auf die Granoplasma-Reaction und nannte alle Zellen des Granulations-Gewebes „Plasmazellen“, die diese Reaction aufweisen.

v. Marschalkò sonderte von diesen Zellen diejenigen ab und nannte sie Plasmazellen, die einen rundlich ovalen Leib und charakteristisch geformten excentrischen Kern aufweisen; wo auch immer solche Zellen sich finden, also auch im normalen Lymphoidgewebe, nannte er sie Plasmazellen.

Krompecher fügte zu diesen „normalen“ Plasmazellen v. Marschalkò's noch die „pathologische“ Plasmazelle mit secundär degenerirtem Cytoplasma, sowie die spindelförmigen u. s. w. „Uebergangs-Plasmazellen“ hinzu.

Joannovics stellte den lymphocytären Plasmazellen von Marschalkò's den übrig bleibenden Rest der Unna'schen Plasmazellen als histiogene Plasmazellen, beziehungsweise im Plasma gefärbte Bindegewebszellen gegenüber.

Enderlen und Justi endlich unterscheiden neben fertigen typischen Plasmazellen noch unfertige Plasmazellen, die Vor-

Digitized by Google

stufen der Plasmazellen, welche bei sonstiger morphologischer Gleichheit der Zell- und Kern-Figuration ein noch nicht völlig ausgebildetes Granoplasma besitzen.

Durch Enderlen und Justi einerseits und Krompecher andererseits ist also der Begriff der lymphocytären Plasmazelle v. Marschalkò's nach zwei Seiten hin erweitert worden, indem sowohl die nächsten Vorstufen derselben, als auch die secundären Weiterentwicklungs-Formen ebenfalls in schwer abzugrenzender Weise unter den Plasmazellen-Begriff rubricirt werden.

Während von Marschalkò ebensoviel Werth auf die tinctorielle Plasma-Reaction wie auf die Morphologie des Kerns legte, legte Krompecher den Hauptwerth auf die Kern-Morphologie, Enderlen und Justi den Hauptwerth auf das charakteristisch sich färbende Granoplasma. Somit wären 3 bezw. 4 Haupttypen von Plasmazellen zu unterscheiden:

1. Grössere und kleinere Rundzellen mit centralem oder excentrischem leukocytärem Kern und mehr oder minder ausgebildetem Granoplasma: Vorstufen der Plasmazellen [Enderlen und Justi].

2. Rundliche grosse Zellen mit excentrischem Radkern und ausgebildetem Granoplasma: typische Plasmazellen [v. Marchalkò].

3. Mehr oder minder grosse Rundzellen mit centralem oder excentrischem Radkern, aber verändertem oder fehlendem Granoplasma: Degenerirte Plasmazellen [Krompecher].

4. Spindelige Zellen mit deutlichem Radkern, bei fehlendem oder vorhandenem Granoplasma: Uebergangszellen zu fixen Stromazellen [Krompecher].

Zu diesen genannten, von den meisten Forschern als hämatogen gedeuteteten Typen fügt schliesslich Johannovics runde und spindelige oder verästelte Zellen mit Nucleolus führendem Bläschenkern, aber chromophilem Cytoplasma als histiogene Plasmazellen hinzu, sodass der Begriff der ursprünglichen Unna'schen Plasmazelle in mehrere morphologische Typen oder Unterabtheilungen von „Plasmazellen" aufgelöst und zerlegt erscheint.

Digitized by Google

Es dürfte somit klar sein, dass die Definition v. Marschalkó's so eng gefasst ist, dass sie keineswegs alle, dem genealogischen Artbegriff der Plasmazellen zugehörigen Einzelformen umgreift.

Für gewöhnlich verstehen die Autoren unter „Plasmazelle" κατ' ἐξοχήν immer nur die typische v. Marschalkó'sche Zelle und discutiren über ihre leukocytäre oder bindegewebige Abkunft. Da gewisse unmittelbare Vorstufen der Entwicklung dieser Zellen ihrem Aeusseren, nach — wie Enderlen und Justi durch ihre Uebergangs-Form mit Körnchensaum bewiesen haben —, farblosen Blutzellen gleichen, so steht für die grosse Menge der Forscher die leukocytäre Natur der Plasmazellen fest, trotz der von Joannovics und Almkvist beigebrachten Uebergangs-Formen aus Bindegewebszellen.

Und doch unterliegt es gar keinem Zweifel, dass dieser v. Marschalkó'sche Zelltypus keineswegs der Repräsentant einer ganzen Zellart ist, sondern dass die grossen Zellen mit Radkern nur ein bestimmtes Stadium einer cytologischen Entwicklungsreihe vorstellen, während das Auftreten von chromophilem Granoplasma, wo auch immer es sei (in Zellen mit Leukocytenkern, mit Radkern, mit Bläschenkern), nur der Ausdruck eines bestimmten individuellen Functionszustandes ist.

Bester Beweis dafür, dass dieses chromophile Granoplasma nicht der Ausdruck eines Zellart-Charakters, sondern lediglich eines Functions-Zustandes ist, wäre wohl der Umstand, dass es sich nicht vererbt, wie es doch die tingiblen Zellleibs-Kriterien der gekörnten Leukocyten-Formen, also die ächten Granulationen der α, γ u. s. w. Zellen, thun. Schon während der Teilung an Plasmazellen nehmlich wird das Farbstoff-gierige Granoplasma aufgebraucht, geht ihm verloren und ist färberisch nicht mehr nachweisbar; auch junge, aus der Theilung hervorgehende Tochter-Plasmazellen sind granoplasmafrei. Bei gekörnten Zellformen persistirt aber die Körnung auch während und nach der Theilung.

Da also nicht nur degenerirte, sondern auch bei der progressiven Zell-Entwicklung sich theilende Plasmazellen granoplasmalos sind, ist es klar, dass das Vorhandensein des chromo-

Digitized by Google

philen Granoplasmas kein integrirender Bestandtheil dieser Zellart sein kann.

Sicher ist es interessant und von höchster Wichtigkeit, zu wissen, wie und unter welchen Umständen dieser chromophile Zustand des Zellleibes erworben wird, m. a. W., wo und wann typische „Plasmazellen" auftreten und gebildet werden[1]). Die in allgemein pathologischer Hinsicht aber vornehmste Frage nach der Herkunft der Plasmazellen kann sich unmöglich nur mit der Feststellung der unmittelbaren Herkunft und Entstehung dieser wenigen granoplasmatischen Zellindividuen begnügen, sondern hat die Natur der gesammten Zellart, von der diese chromophilen Individuen bloss ein kleiner, wenn auch hervorstechender Bestandteil sind, in genetischer Beziehung aufzuklären: kurz, es ist auch ein ganz besonderes Augenmerk auf die gewebsgenealogische Zugehörigkeit und Bedeutung der leukocytenähnlichen, ungekörnten basophilen, aber nicht ausgesprochen chromophilen, unmittelbaren „Vorstufen" von Enderlen und Justi zu richten.

Ob man den Namen „Plasmazelle" nur für die wenigen chromophilen Zellen reserviren will, oder ob man die ganze ungekörnte basophile Zellart, zu der diese Gebilde gehören, so bezeichnet, ist Geschmackssache, bezw. muss auf dem Wege des Uebereinkommens geregelt werden. Es sei indess hier nochmals daran erinnert, dass wir bei den leukocytären Zellen des Blutes und des lymphoiden Gewebes alle basophilen, ungekörnten Zellen, sowohl die grossen und kleinen chromophilen Lymphocyten (s. o.), also auch die schwächer basophilen grossen Leukocyten, in die eine Zellart der Lymphocyten eingereiht haben. Ich möchte vorschlagen, alle die oben aufgezählten Zellformen, die entweder tinctorielle Plasma-Reaction geben oder einen charakteristischen Radkern führen, als „Plasmazellen" zu bezeichnen, mit Ausnahme der höher differencirten Weiterentwicklungs-Formen, nehmlich der Radkern führenden, ungekörnten Spindelzellen und der rundlichen, eosinophilen und

[1]) Desgl. fehlt es immer noch an Beobachtungen über die jeweiligen Bedingungen der Metaplasie der ungranulirten Rundzellen zu gekörnten Zellformen oder zu Riesenzellen.

Digitized by Google

Mast-Zellen mit Radkern. Es wären demnach „Plasmazellen“ sämmtliche ein- oder auch mehr- und wirklich vielkernigen (aber nicht polymorphkernigen und multinucleären) rundlich-ovalären Gebilde des Granulations-Gewebes, deren einzelne Individuen in cytogenetischem Connex zu einander stehen, eine durch Uebergangsformen zu demonstrirende Entwicklungsreihe bilden.

Hierher gehören:

a) Achromophile granoplasmafreie Gebilde vom Aussehen grosser Lymphocyten, grosser Leukocyten (Pseudo-Plasmazellen von Hodara) und kleiner Lymphocyten.

b) vom Habitus grosser Lymphocyten, grosser Leukocyten, kleiner Lymphocyten mit schmälerem oder breiterem chromophilen Granoplasma-Saum im Cytoplasma (unfertige Plasmazellen von Enderlen und Justi).

c) grössere und kleinere Zellen mit centralem oder excentrischem „Radkern“ und ausgesprochenem massigen Granoplasma im Zellleib. (Fertige Plasmazellen von v. Marschalkò.)

d) grössere und kleinere Gebilde mit centralem oder excentrischem „Radkern“ ohne Granoplasma. (Pathologische Plasmazellen Krompechers.)

e) mehr oder weniger rundliche Zellen mit Nucleolus führendem Bläschenkern und chromophilem Zellleib. (Histiogene Plasmazellen von Joannovics.)

Alle diese Zellformen bilden m. E. zusammen eine Zellart, die man füglich mit einem gemeinsamen Namen belegen sollte. Der Name „Plasmazelle“ war bisher, genau genommen, nicht ganz correct, da er ja ursprünglich eigentlich nicht irgendwelche im granulirenden Bindegewebe vorkommende Zellen bezeichnen sollte, sondern im Bindegewebe entstandene Elemente, aber von den sich mit dieser Frage beschäftigenden Autoren auch Zellen im normalen Lymphoidgewebe, sowie Zellen angeblich hämatogener Abkunft zugestanden wurde . . Nach diesem Präcedenzfall darf man wohl schon das Recht beanspruchen, auch rundliche schmalleibige Zellformen ohne besonders entwickeltes Cytoplasma und Granoplasma als „Plasmazellen“ zu bezeichnen, wodurch allerdings die „Plasmazelle“ zu

Digitized by Google

einem Sammelbegriff geworden ist, der, wie Paltauf mit Recht hervorgehoben hat, das Erbe der „Rundzelle“ im granulirenden Bindegewebe angetreten hat.

Wir treten nunmehr in die Erörterung der Frage ein, ob die im granulirenden Bindegewebe sich findenden Rundzellen einschliesslich der typischen Plasmazellen (mit Ausschluss natürlich der multinucleären), histiogener Abkunft oder leukocytärer Natur, d. h. aus autochthonen Bindegewebs-Elementen entstanden oder emigrirt sind, wobei wir die Ribbert'sche Hypothese: sie seien autochthone, extravasal enstandene ächte[1]) Lymphoidgewebs-Lymphocyten, nach unseren früheren Ausführungen hier wohl übergehen können.

[1]) Als pseudo-eosinophile Zellen bezeichnet Ehrlich gekörnte Blut-Leukocyten, deren „Specialgranula“ das tinctorielle Verhalten ächter α-Granula vortäuschen. Sie finden sich normalerweise beim Kaninchen und entsprechen hier den ε-Zellen des Menschen. Pseudo-eosinophil verhalten sich pathologischer Weise die neutrophilen Zellen des Menschen im Trippersecret (Janowski). Im Gegensatz dazu sind die amphophilen oder indulinophilen Zellen unreife oder degenerirte Eosinophile. Da sie auch (dunkle) basische Farbstoffe aufnehmen (Arnold), so können diese cyanophilen Gebilde füglich auch als Pseudo-Mastzellen bezeichnet werden. Diese Pseudo-Leukocyten sind also gekörnte Zellen, deren tinctorielles Verhalten von der Norm abweicht.

Als „kleine“ Pseudo-Lymphocyten hingegen bezeichnet Ehrlich nicht Lymphocyten, deren tinctorielles Verhalten des Zellleibs abweicht, also nicht der ungekörnten basophilen Zellart, sondern Zellen vom ursprünglichen morphologischen Habitus der kleinen Lymphocyten mit relativ grossem runden Kern und schmalem Rand, die aber abweichender Weise gekörnt sind. Diese Pseudo-Lymphocyten sind also eigentlich Granulocyten. Entsprechend könnte man auch Myelocyten mit schmalem Leib als „Grosse“ Pseudo-Lymphocyten bezeichnen, doch ist der Name überhaupt überflüssig. Ehrlich hält den kleinen Pseudo-Lymphocyten für degenerative Weiterentwicklungs-Formen polynucleärer Leukocyten; ich halte sie für physiologische Vorstufen derselben. Im Gegensatz zu diesen Pseudo-Lymphocyten sind lymphocytoide Elemente Zellen vom morphologisch-tinctoriellen Verhalten der Lymphocyten-Art aber von histioider Abstammung.

Als Pseudo-Plasmazellen bezeichnet Hodara cytoplasmareiche Zellen lymphoider Organe, die sich ähnlich verhalten wie die Plasmazellen des Granulations-Gewebes. Es sind grosse uninucleäre Leukocyten.

Digitized by Google

Wir sahen, dass selbst die neuesten Bearbeiter der Frage, Enderlen und Justi, ebenso wie Joannovics, zugeben mussten, dass typische Plasmazellen des Granulations-Gewebes aus Bindegewebszellen hervorgehen können. Es erübrigt nur, den Beweis zu erbringen, dass sie sowohl als auch ihre leukocytenähnlichen Vorstufen in Wahrheit niemals ächte Leukocyten sind, sondern stets nur Zellen histiogener Abkunft sein müssen.

A. Die Gründe für die leukocytäre Natur der Plasmazellen.

Für die uns hier beschäftigende Frage kommen natürlich nur in Betracht die im granulirenden Bindegewebe auftretenden Rundzellen.

Dass leukocytäre Zellen in den chromophilen Zustand gerathen können, d. h. morphologisch als „Plasmazellen" imponiren können, soll keineswegs bestritten sein. Schon in der Norm findet man bekanntlich im Keimcentrum von Lymphknötchen derartige „lymphatische Plasmazellen", d. h. Elemente vom typischem Plasmazell-Habitus, neben Hodaras Pseudoplasma-Zellen; unter pathologischen Umständen vollends (acute Lymphämie, Tonsillar-Hypertrophie, Typhus-Milz) bestehen die hyperplastischen Keimcentren ausschliesslich aus derartigen grossen „Plasmazellen". Auch sonst treten sie in lymphatischen Geweben bei Reizungszuständen neben den präformirten Lymphocyten auf, obwohl es in solchen Fällen (Osteomyelitis, Osteomalacie, granulirende Endostitis [endogene Osteoporose] Lymphdrüsen-Tuberkel u. s. w.) noch garnicht feststeht, ob hier, sowie in den oben aufgezählten Fällen), die sich findenden Plasmazellen aus präformirten Lymphocyten oder nicht vielmehr aus granulirenden Reticulum-, Kapsel oder Trabekel-Zellen hervorgegangen sind. Weil aber im lymphoiden Gewebe Lymphocyten in den chromophilen Zustand gerathen können, ist dieses doch noch kein Beweis, dass die chromophilen Zellen des granulirenden Bindegewebes ebenfalls Lymphocyten sein müssen. Das gleiche morphologische Aussehen bedingt noch keineswegs nothwendiger Weise die gleiche Genese. Zellen heterogener Natur können vielmehr durchaus das gleiche morphologische Verhalten zeigen.

1. In der That stützt sich die Beweisführung derer, die für die leukocytäre Natur der Plasmazellen eintreten, in allererster

Digitized by Google

Linie auf die morphologische und tinctorielle Gleichheit dieser Gebilde mit entsprechenden leukocytären Formen. So sind die grossen Plasmazellen mit centralem oder excentrischem Kern Analoga der grossen Lymphocyten und Leukocyten; die kleinen Plasma-Tochterzellen homologe Aequivalente der kleinen Lymphocyten.

Wäre dieser Schluss aber richtig, so könnte man eine ganz gleiche Beweisführung gerade auch für die histiogene Natur der Plasmazellen geltend machen. Bis vor Kurzem nehmlich huldigte man allgemein der Ansicht, dass die Mastzellen lediglich histiogener Abkunft sind. Nun haben wir gesehen, dass auch unter den Mastzellen Elemente vorkommen vom morphologischen Habitus typischer grosser Plasmazellen (ovoider Zellleib, excentrischer Radkern; Krompechers Plasma-Mastzellen, γ Plasmazellen), sodass, wenn man nicht voreingenommen sein wollte und um jeden Preis die lymphocytäre Natur der Plasmazellen zu halten wünschte, man doch billiger Weise sich diesen Thatsachen unterwerfen müsste, statt in der Deutung der Befunde trotz alledem immer und immer wieder eine Beugung der Wahrheit zu versuchen.

Allerdings hat sich nun, wie die neuesten Untersuchungen[1]) gezeigt, herausgestellt, dass für die Mastzellen der einseitig unitarische Standpunkt ihrer histiogenen Natur nicht mehr aufrecht zu halten ist, da sich ergeben hat, dass sie auch im Knochenmark u. s. w. gebildet werden. Mastzellen sind also nicht mehr, wie früher, entweder nur histiogene Elemente, die ins Blut gelangen können, oder, wie andere meinten, nur emigrirte Leukocyten, sondern es giebt histiogene und hämatogene Mastzellen.

Ganz derselbe Standpunkt ist meiner Meinung nach auch in der Plasmazellenfrage anzunehmen. Auch hier hat man m. E. neben den ächten Lymphocyten ihnen isomorphe und isochromatische, ungranulirte, basophile Rundzellen bindegewebiger Abkunft anzuerkennen; hat doch Marchand die Bildung von derartigen „leukocytoiden" Zellen aus sicheren Bindegewebszellen der Gefässwände, den sogenannten Klasmatocyten, durch eine

[1]) Bestätigt von L. Michaelis: „Ueber Mastzellen." Münch. medic. Wochenschr. 1902. No. 6.

Digitized by Google

ganze Reihe von Untersuchungen nachgewiesen. Zu diesen leukocytoiden Gebilden rechnet Marchand auch die Plasmazellen.

In den Verhandlungen der Deutschen Pathologischen Gesellschaft IV (Hamburg 1901) S. 130 sagt er in seinem Vortrage „Ueber Klasmatocyten, Mastzellen und Phagocyten des Netzes“ folgendes: „Auf Grund meiner Beobachtungen glaube ich, dass wir nicht umhin können, gewisse indifferente Zellformen anzunehmen, die von früh an im Bindegewebe auftreten und besonders dem Verlauf der Gefässe folgen, von wo sie sich weiter verbreiten; diese Zellen haben die Fähigkeit, bereits normal, aber besonders bei entzündlichen Processen, sowie bei Geschwulst-Bildungen verschiedener Art, Zellen zu liefern, die im hohen Grade phagocytisch sind und durch weitere Umbildung leukocytoide und lymphoide Zellen hervorbringen, die sich functionell verschieden ausbilden können. Wahrscheinlich gehören dazu die Mastzellen, Plasmazellen, die lymphoiden Zellen der kleinzelligen Infiltration und andere.“

Diese extravasal entstandenen lymphocytoiden Plasmazellen können aber ihrerseits, wie Herbert, Pinkus, Marchand beobachtet haben, ebenso in die Gefässbahn gelangen, wie das in den blutbereitenden Organen schon normaler Weise gewöhnlich der Fall ist, und dort selbst wohl auch wie echte Blut-Leukocyten functioniren; ja, es ist nicht unmöglich, dass diese aus dem Bindegewebe stammenden Elemente sogar secundär in die blutbereitenden Organe gelangen und in der Milz u. s. w. aufgefiltert und retinirt werden können.

Hier in der Circulation freilich kann man diesen Gebilden ihre Genese nicht ansehen, und somit kann für die Blutbahn die Bezeichnung „Lymphocyt“ nur als ein morphologischer Begriff ohne genetischen Index gelten; den Blut-Lymphocyten ist demnach eine dyogene Entstehung zu vindiciren, bezw. sie sind, theoretisch genau genommen, mit den eigentlichen lymphocytären Parenchymzellen des reticulären Gewebes ohne Weiteres nicht völlig identisch, da sie ein weiterer Begriff sind, der auch die „histiogenen Lymphocyten“ in sich schliesst.

2. In zweiter Linie wird für die hämatogene Natur der Granulationszellen ihr Vorkommen in der Umgebung von Gefässen geltend gemacht.

Digitized by Google

Alle diese Bilder sind indess, selbst dort, wo es sich um entzündliche Vorgänge handelt, ohne Zwang auch anders zu deuten, zumal bisher noch nie eine Emigration von Lymphocyten direct beobachtet ist, was doch bei multinucleären Leukocyten so leicht fällt, und auch im mikroskopischen Schnittpräparat noch niemals ein in der Gefässwand steckender Lymphocyt zur Anschauung gebracht werden konnte, was ebenfalls bei Leukocyten häufig genug vorkommt.[1])

Die in der Umgebung von Gefässen aufgehäuften Rundzellen können aber sehr wohl nach Marchand von granulirenden Gefässwandzellen selbst geliefert worden sein.

3. Es ist gelungen, innerhalb der Rundzell-Anhäufungen, z. B. bei infectiösen Granulomen, Fibrin mikrochemisch nachzuweisen.[2])

Hier gilt in erster Linie Orth's Kritik[3]), dass das Fibrin „ein inconstanter und nebensächlicher Bestandtheil" ist. Es giebt Lymphoid-Tuberkel ohne Fibrin und Epithelioid-Tuberkel mit Fibrin. Unna hat gefunden, dass, wenn man trockenes Lupusgewebe, in dem sich kein Fibrin nachweisen lässt, sondern nur Lymphoidzellen, durch Quetschen reizt oder eine Tuberkulin-Injection vornimmt und dann untersucht, man dann, neben neuerdings secundär zugewanderten multinucleären Zellen, auch serofibrinöse Exsudation findet.[4])

4. Auch die Massenhaftigkeit der Rundzell-Ansammlungen schon in relativ kurzer Zeit nach Einsetzen der betreffenden

[1]) Aber selbst, wo solches einmal vorkommen sollte, könnte es entweder im umgekehrten Sinne für eine Immigration in Anspruch genommen werden, oder für eine Entstehung aus den Bindegewebszellen der Gefässwand. Keinesfalls ist ein solcher Befund ohne Weiteres eindeutig im hämatogenen Sinne zu verwerthen.

[2]) S. v. Baumgarten: Verhandlung. d. Deutschen Patholog. Gesellsch., Hamburg 1901, Bd. 4, S. 18 u. 19.

[3]) Ibidem, S. 37.

[4]) Natürlich kann umgekehrt ein Tuberkel auch in präformirtem Fibrin entstehen, z. B. bei Pleuritis fibrinosa, wo er sich dann im fibrinösen Exsudat über der Pleura etablirt. Der Vorgang ist aber hier der gleiche wie bei der Organisation der Thromben durch histiogene Wanderzellen der Gefäss-Intima; ebenso sind bei Endarteriitis die in der Gefässwand sich findenden Plasmazellen als gewucherte Gefässzellen aufzufassen.

Digitized by Google

Reize hat man früher, als bei mangelhafterer Technik Mitosen nicht gefunden hatte, am besten mit der hämatogenen Natur der Zellen erklären zu können glaubt. Nach Analogie der Eiterbildung durch multinucleäre Leukocyten sollten also aus den Gefässen des in Reaction versetzten, umgebenden Gewebes die Lymphocyten emigriren, wobei dann das primär lädirte Gewebe passiv mit diesen Zell-Ablagerungen infiltrirt werden sollte.

Seit man jedoch in den Granulationszellen Mitosen aufgefunden hat, erklärt sich die Massenhaftigkeit der Rundzell-Anhäufungen mindestens ebenso gut auch durch diese, d. h. durch Proliferation der Cellulae loci.

Zwar hat Flemming auch bei multinuclekren Leukocyten Mitosen nachgewiesen, was also von der Gegenseite als nicht unbedingt für locale Entstehung sprechend verwerthet werden könnte. Diese Mitosen sind aber von Flemming nur an zur Emigration fähigen, aber nicht an emigrirten Leukocyten des Eiters gezeigt worden, wo sie sich in degenerativem Zustand befinden. Wenn nun allerdings auch nur den einkernigen, nicht den multinucleären Entzündungszellen gewebsbildende Fähigkeit zugesprochen wird, so spricht mindestens der Befund von Mitosen hierbei, im Verein mit der Massenhaftigkeit der Gebilde, keineswegs unbedingt für die hämatogene Abstammung dieser Elemente, zumal sie ja im Blut bei Weitem nicht einen so grossen Procentsatz der farblosen Zellen bilden, wie die multinucleären Leukocyten.

5. Weiter bestehen auch die sogenannten „Metastasen" bei lymphatischer Leukämie, bei der das Blut mit Lymphocyten überladen ist, aus kleinen, lymphocytenähnlichen Zellen. Es lag nahe, dieselben aus dem Gefässinhalt abzuleiten und für den Fall, dass den Lymphocyten kein actives Emigrations-Vermögen zukäme, ihr extravasales Vorhandensein auf die hämorrhagische Diathese dieser Krankheit zu beziehen, also ihr Auftreten im Gewebe dia rhexin zu erklären, obwohl dabei unerklärt bleiben würde, weshalb in diesen „Metastasen" keine rothen Blutkörperchen zu finden sind.

Nun dürfte aber die Einheitlichkeit des Krankheits-Processes bei lymphatischer Leukämie und Pseudo-Leukämie so gut wie

Digitized by Google

erwiesen sein; da bei der letzteren Erkrankung indess die gleichen „Metastasen“ vorkommen, ohne dass die Lymphocyten im Gefäss-Inhalt vermehrt sind, so dürften also auch hieraus keine Stütze für die hämatogene Natur dieser Rundzellen hergeleitet werden können. Umgekehrt sind vielmehr die bei lymphatischer Leukämie vermehrten, im Blut kreisenden Lymphocyten, z. Th. wenigstens als histiogene Lymphocyten, (s. o.) herstammend aus besagten „Metastasen“, zu deuten und die Metastasen selbst als Neoplasmen (Granulome) anzusehen.

6. Man fand schliesslich bei malignem Lymphom und anderen Erkrankungen, dass, wenn eine Eosinophilie des Blutes vorlag, auch in den lymphomatösen „Metastasen“ eosinophile Zellen vorhanden waren und erklärte deshalb die Zellen dieser „Metastasen“ als hämatogen und extravasirt.

Hiergegen kann mit gutem Recht eingewendet werden, dass die eosinophilen Zellen, besonders wenn sie einkernig sind, sehr wohl local aus den dortigen Lymphocyten-ähnlichen, ungekörnten Gebilden durch Metaplasie hervorgegangen sein können, so dass die Eosinophilie des Blutes, bezw. des Knochenmarks, und die Eosinophilie der Lymphome und „Metastasen“ sehr wohl als Coeffecte einer Ursache angesehen werden dürften.

B. Die Gründe gegen die histiogene Natur der Plasmazellen.

1. Sie stützen sich im Wesentlichen auf Schlussfolgerungen, gezogen aus den Beobachtungen der zeitlichen Verhältnisse bei Experimental-Untersuchungen und schrittweise verfolgtem Entzündungs-Verlauf.

Hier kann die Kritik nur soviel sagen, dass dieser wichtigste und ausschlaggebende Weg in der vorliegenden Frage bisher leider total resultatlos verlaufen ist. Zwar ist das Endergebniss in beiden diesbezüglichen Arbeiten das gleiche, nehmlich ein Verdict der histiogenen Plasmazelle zu Gunsten des Blutlymphocyten. Die Thatsachen indess, die zu dieser Deutung und Schlussfolgerung Veranlassung gegeben, stehen derartig in conträrem Widerspruch zu einander, dass man nun immer mehr zu der Ueberzeugung gedrängt wird, dass die betreffenden

Digitized by Google

Thatsachen lediglich unrichtig ausgelegt sind und dementsprechend umgedeutet werden müssen.

So ist Jannovics bei seinen umfangreichen diesbezüglichen Untersuchungen deshalb zu einem antihistiogenen Schluss gekommen, weil er angeblich Plasmazellen schon viel früher fand als Reactions-Veränderungen und Proliferations-Erscheinungen u. s. w. im umgebenden Gewebe (S. 184).

Umgekehrt sprechen sich Enderlen und Justi im antihistiogenen Sinne aus, weil sie, im Gegensatz zu Joannovics, Plasmazellen erst lange nach dem Einsetzen der Wucherungsvorgänge an den Bindegewebszellen auftreten sahen (S. 131), beziehungsweise weil „ein vollkommen ausgebildeter und ausgedehnter Wall von jugendlichem Bindegewebe um den Degenerations-Heerd zu Stande gekommen ist, bevor Plasmazellen nachzuweisen sind.“ (S. 99).

Der Befund von Enderlen und Justi ist das Ergebniss von Beobachtungen, die mit grosser Präcision ad hoc direct zur Nachprüfung der Angaben von Joannovics angestellt worden sind, also durchaus Anspruch auf Beachtung verdienen. Er steht auch gut im Einklang mit den Angaben von Kostenitsch und Wulkow, nur dass diese Autoren das vierte Stadium des Entzündungs-Processes, der Leukocytose mononucléaire doch noch vor völlig abgeschlossenem Ablauf des dritten Stadiums, der Gewebs-Reaction einsetzen sahen.

Zur Würdigung der Enderlen-Justi'schen Angaben muss man sich nun aber erinnern, dass diese Autoren unter „Plasmazellen“ nur einen bestimmt progressiven Entwicklungszustand uninucleärer Leukocyten-Formen verstanden wissen wollen, ohne letztere selbst mit einzubegreifen; somit ist es wohl verständlich, dass in der That fertige Plasmazellen, gebildet aus solchen Leukocytenformen, erst zur Wahrnehmung gelangten, wenn ein anderer Theil dieser Leukocyten-Formen schon in Fibroblasten übergegangen war. Ferner wäre daran zu denken, ob nicht bei entzündlichen Processen eine mehrseitige Granulations- und Bindegewebs-Bildung u. U. statthaben könnte, ausgehend von verschiedenen Richtungen her, also etwa vom locus läsionis uud ausserdem von der umgebenden Peripherie. Gewisse Be-

Digitized by Google

obachtungen könnten m. E. sehr wohl in einem derartigen Sinne gedeutet werden, worüber weiter unten.

Unter Berücksichtigung dieser Momente spricht also die Beobachtung von Enderlen und Justi keineswegs eindeutig gegen die histiogene Natur der Plasmazellen, da ja die Frage absolut offen geblieben ist, woher ihre Vorstufen, die achromophilen „uninucleären basophilen Leukocyten" stammen. Wenn also auch u. U. „Plasmazellen" nach Abschluss der Bindegewebs-Proliferation auftreten sollten, so können sehr wohl ihre „achromophilen" Vorstufen einerseits bei dieser Bindegewebs-Proliferation entstanden sein, oder man könnte daran denken, dass sie von einem anderen noch nachträglich in Reaction versetzten Gewebe geliefert worden sind.

2. Was den Einwand betrifft, dass die karyokinetischen Figuren der Plasmazellen ganz andere sind, als die der proliferirenden Bindegewebszellen, so lässt sich hiergegen sagen, dass auch hier die Dinge nicht so einfach liegen, wie man gemeinhin anzunehmen geneigt ist. Ebenso, wie die Granulationszellen keineswegs immer wieder zu Fibroblasten und fixen Spindelzellen werden müssen, ebenso ist auch die Bildung von runden, leukocytoiden Granulationszellen nur eine facultative.

Es ist sehr wohl möglich und spricht absolut nicht unbedingt gegen die histiogene Abstammang der entzündlichen Rundzellen, dass Bindegewebszellen unter gewissen Bedingungen sich homoplastisch direct, unter Umgehung des indifferenten intermediären Rundzellen-Stadiums, wieder zu spindeligen Bindegewebszellen theilen können, bezw. dass nur eine bestimmte Art von Bindegewebszellen im Stande ist, bei der Proliferation junge indifferente Rundzellen zu liefern. Bei der einfachen (auch bei Hyperplasis sich findenden) Theilung direct wieder zu Spindelzellen treten andere Theilungs-Figuren auf, als bei der fortgesetzten Proliferation (Granulation), bei der sich indifferente Rundzellen vermehren.

C. Gründe gegen die hämatogene Exsudatzellen-Natur der Plasmazellen.

1. Die Ansicht von v. Marschalkó ist die, dass (gr.) Plasmazellen aus ausgewanderten (kl.) Lymphocyten durch

Digitized by Google

Wachsthum und progressive Umwandlung hervorgehen, weil er Fälle beobachtet hat, bei denen in der unmittelbaren Umgebung der Gefässe kleine, lymphocytenähnliche Zellen sich fanden, während weiter in das umgebende Gewebe hinein typische grosse Plasmazellen vorgeschoben waren.

Selbst wenn die Frage des Emigrations-Vermögens der Lymphocyten überhaupt unberücksichtigt bleibt, lässt sich gegen diese Ansicht einwenden, dass die localen Anordnungs-Verhältnisse gar nicht stets immer so liegen, wie bei den Fällen, aus denen v. Marschalkó diese seine Doctrin abgeleitet hat.

Ganz abgesehen davon, dass unter gewissen Umständen, wo diese kleinen Rundzellen nicht direct um geschlossene Gefässe, sondern oft nur an offenen Saftspalten angeordnet sind, diese Anordnung ebenso gut im umgekehrten Sinne v. Marschalkó's für eine Entstehung dieser kleinen Zellen aus den entfernteren grossen Mutterzellen und für eine Hineinwanderung in besagte Lymphseeen zu deuten ist, so kommen doch auch Fälle vor, — wie bei Leukämie, Pseudoleukämie, malignem Lymphom, Rundzellen-Sarcom, Peritheliom, ja auch bei Lues etc. —, wo man gerade unmittelbar um die Gefässe herum grosse Plasmazellen findet, und erst peripherisch von hier sich weiter in das Gewebe hinein vertheilend, kleine lymphocytenförmige Rundzellen antrifft.

Eine solche Anordnung würde aber viel eher im Sinne Ribbert's sprechen, wenn wir dessen Lehre nicht gerade wegen der von v. Marschalkó thatsächlich beobachteten Anordnung hätten ablehnen müssen, als im Sinne v. Marschalkó's.

In anderen Fällen, wie beim Rhinophym und beim Ulcus molle, werden von vornherein die postulirten kleinen lymphocytenförmigen „Uebergangsformen" zu grossen Plasmazellen überhaupt völlig vermisst. Das ganze Plasmom besteht von Anfang an nur aus grossen Plasmazellen, die auch hier oft den Gefässen unmittelbar aufsitzen.

2. Die Emigrations-Theorie von v. Baumgarten theilen aber modificirt weiter auch Enderlen und Justi. Ebenso wie Krompecher und Joannovics haben sie die v. Marschalkó-schen Angaben dahin erweitert, dass man eine Entstehung von „Plasmazellen" nicht nur aus kleinen Lymphocyten-Formen, sondern auch aus grossen uninucleären Zellen anzunehmen hat. Bei ihren

Digitized by Google

Beobachtungen fanden diese Forscher unmittelbar nach Einsetzen der Entzündungs-Erscheinungen in der nächsten Umgebung der Gefässe ungranulirte basophile, aber achromophile, grössere und kleinere Zellen. Da sie typische Plasmazellen erst in späteren Stadien und in weiterer Entfernung von den Gefässen fanden, so schlossen sie aus diesem Befund, dass die letzteren aus den ersteren erst mit der Zeit allmählich durch eine Art Hypertrophie, d. h. Substanz-Aufnahme, hervorgegangen seien, den chromophilen Zustand also erst erworben hätten. Sie stützen diese Ansicht ganz besonders darauf, dass sie „Zwischenformen" nachweisen konnten in Form leukocytenartiger Zellen, deren achromophiles Cytoplasma an der äussersten Peripherie, gegenüber dem excentrischen Kern, bereits einen schmalen Granoplasma-Saum führt.[1]) Wie dieser Umbildungs-Process im Einzelnen sich sich zutragen soll, geben sie nicht an. Man wird aber wohl annehmen dürfen, dass aus den grossen Leukocyten-Formen die grossen Plasmazellen hervorgehen, während aus den kleinen Lymphocyten sich kleine chromophile Zellen (v. Marschalkó's Uebergangs-Formen) bilden würden. Die in der unmittelbaren Umgebung der Gefässe anzutreffenden achromophilen Leukocyten-Formen erklären nun aber auch sie direct für emigrirt, ohne dafür einen andern zwingenden Beweis als die Nähe der Gefässe beibringen zu hönnen.

Was das Emigrations-Vermögen der grossen Leukocyten anbetrifft, aus denen ja, nach ihrer etwaigen Emigration, die kleinen Lymphocyten durch Mitose gebildet sein könnten, so ist eine grosse Zahl von Forschern geneigt, ihnen ein solches zuzusprechen. Aber selbst diese noch keineswegs unbestrittene Annahme reicht nicht völlig zur Erklärung der Thatsachen aus. Erklärt sie zwar einigermaassen die Entstehung der grossen, typischen Plasmazellen mit breitem Plasma-Rand und excentrischem Kern, sowie

[1]) Wenn man ohne successive zeitliche Beobachtungen anzustellen, diese progressiven „Zwischenformen" als solche einfach finden würde, könnte man auf den Gedanken kommen, sie mit Unna als degenerative Uebergangs-Formen von gesunden, fertigen Plasmazellen zu ausgelaugten, dem Säftestrom verfallenen zu deuten. Die präcisen Angaben von Enderlen und Justi aber, dass sie zeitlich vor den fertigen Plasmazellen auftreten, sprechen im entgegengesetzten Sinne.

Digitized by Google

der kleinen lymphocytoiden Gebilde, so erklärt sie ohne Zwang noch nicht das Auftreten des dritten Typus von Rundzellen im Granulations-Gewebe, nehmlich die sogenannten Unna'schen Tochterzellen, d. h. grösserer Zellen mit relativ grossem Kern, aber nur sehr schmalem Rand, die also den Habitus Grosser Lymphocyten darbieten. Grosse Lymphocyten sind aber allen Angaben zufolge im normalen Blute des Erwachsenen nicht vorhanden, können dementsprechend also auch nicht emigriren. In gewissen Fällen von Lupus erythematosus und Mycosis fungoides erklärt Unna sie durch degenerative Plasmorrhexis aus den typischen Plasmazellen entstanden, weil man bei diesen Processen frei im Gewebe und den Saftspalten abgebröckelte Granoplasma-Schmelze findet. Man findet sie aber auch in Fällen von gewöhnlichem Lupus, wo von einer derartigen secundären Granoplasma-Degeneration nicht die Rede sein kann. Die Analogie mit den zellbiologischen Vorgängen im Lymphoidgewebe spricht vielmehr dafür, diese Unna'schen Plasma-Tochterzellen für gewöhnlich als Vorstufen der Zellen von leukocytischem Habitus zu erklären, also der grossen Plasmazellen mit breitem Cytoplasma und excentrischem Kern.

Für diesen Fall aber, dass der grosse Lymphocyt selbst Urform des grossen Leukocyten und des kleinen Lymphocyten, m. a. W. sämmtlicher achromophiler Vorstufen chromophiler Plasmazellen ist, können diese „Vorstufen" Enderlen-Justi's nicht emigrirt sein. Abgesehen davon, dass grosse Lymphocyten im Blute überhaupt fehlen und kleinen Lymphocyten Emigrations-Vermögen von gewissen Seiten völlig abgesprochen wird, spricht schliesslich aber auch noch bei den grossen Leukocyten selbst, sogar wenn Emigration bei ihnen möglich wäre, ihr geringes numerisches Verhalten im Blute nicht gerade sehr dafür, die massenhafte Zahl typischer, grosser Plasmazellen in grosszelligen Plasmomem (Rhinophym, Ulc. molle) auf Emigration dieser Zellen zurückzuführen; im normalen Blute nehmlich beträgt die Zahl der grossen einkernigen Leukocyten und „Uebergangszellen" nicht mehr als 2—4 pCt. aller farblosen Blutzellen, wobei noch besonders zu beachten ist, dass „Plasmazellen" mit polymorphem „Uebergangskern" ebenfalls bisher niemals beobachtet sind, was doch der Fall sein müsste, wenn alle diese Zellen aus dem Blute stammten.

Digitized by Google

3. Die Thatsache, dass ein rundzelliges Granulations-Gewebe später accidentell durch secundäre Leukocyten-Einwanderung in dasselbe vereitern kann, würde an und für sich ebenso wenig gegen die hämatogene Natur der primär vorhandenen lymphoiden Rundzellen sprechen, wie die Beobachtung von Kostenitsch und Wulkow, dass zuerst unmittelbar nach Einwirkung der reizenden Noxe multinucleäre Leukocyten auswandern, und erst später, beim Chronischwerden des Reizes jene lymphoiden uninucleären, eigentlichen Granulationszellen auftreten. Man könnte ja einfach annehmen, dass die beiden verschiedenen Zellarten verschiedenen chemotaktischen Reizen folgen, die zu verschiedenen Zeiten eines Entzündungs-Processes in Kraft treten. Wir wissen ja, dass im Verlaufe eines durch den Tuberkel-Bacillus hervorgerufenen Krankheits-Processes ausser der Bildung rundzelligen Granulations-Gewebes auch commune Eiterung auftreten kann, die gar nicht einmal auf irgendwelchen secundären Reizungen seitens anderer „Eiterbacterien" zu beruhen braucht, sondern u. U. direct als Ausfluss des Tuberkel-Bacillen-Virus angesehen werden muss. Diese Ansammlung multinucleärer Leukocyten ist in allen Fällen unbestritten als Reaction des Gefäss-Inhalts anzusehen. Die Frage ist nur, welcher Natur die lymphoiden Granulations-Zellen sind, die das Tuberkel-Knötchen und das tuberculöse Granulationsgewebe zusammensetzen, die die „Lymphocytose bei der Tuberculin-Injection" bilden und die uninucleären „Exsudatzellen" bei der tuberculösen Entzündung seröser Häute.

Gegen die hämatogene Natur besagter lymphoider Granulationszellen scheinen mir nun ganz besonders solche Beobachtungen zu sprechen, bei denen gleichzeitig nebeneinander, kurz nach dem Einsetzen des entzündlichen Agens, multinucleäre und uninucleäre Zellen beobachtet werden.

Im Schnitt-Präparat z. B. von Ulcus molle kann man direct sehen, wie der den Geschwulst-Eiter bildende Exsudations-Strom der multinucleären Leukocyten aus den Gefässen in der Tiefe des Geschwüres hervorbricht ohne jede Beimengung uninucleärer Zellen, während uninucleäre „Plasma-Zellen" nur in den infiltrirten Rändern des Geschwüres, und zwar in grossen Mengen zu finden sind, und sich dem geschwürigen Secret nur dort in

Digitized by Google

geringer Menge beimischen, wo sie von dem vorbeiziehenden Exsudatstrom erfasst und aus ihrem Gewebsverband herausgerissen werden.

4. Gegen die hämatogene Entstehung der lymphoiden Rundzellen des Granulations-Gewebes und gegen ihre Deutung als Exsudatzellen könnte weiter geltend gemacht werden ihr Vorkommen auch bei nicht exsudativen, überhaupt nicht entzündlichen Processen. So findet man sie z. B. bei der Atrophie der senilen Haut. Ihr Vorkommen unter ganz „normalen" Umständen, z. B. im Ligamentum latum (Schottländer) und im interacinösen Lungengewebe (Joannovics), könnte allenfalls auf präformirte schlummernde Ribbert'sche Lymphome bezogen werden, die unter latenten chronischen Reizzuständen zur Entwicklung gekommen sind. Aber auch hier spricht ihr relativ vereinzeltes Vorkommen jedenfalls nicht zu Gunsten einer hämatogenen Massen-Auswanderung aus dem Gefäss-Inhalt.

5. Ausserordentlich spricht gegen die Exsudatzellen-Natur der Plasmazellen sowie ihrer Vorstufen der leukocytenähnlichen Rundzellen, ihr Vorkommen bei echten, nicht infectiösen Geschwülsten.

Bei den kleinzelligen Rundzell-Sarcomen mit äusserst excessiver Zellvermehrung, wie dem Lymphosarcom, dem malignem Lymphom, der Pseudo-Leukämie, der Leukämie, der Mycosis fungoides, findet man überwiegend kleine lymphoide Rundzellen, dagegen nur wenige, aber immerhin doch vorhandene typische grosse Plasmazellen.[1]) Dass diese Gebilde keineswegs aus dem Gefäss-Inhalt stammen müssen, wie immer noch angenommen wird, lehrt wohl am besten jene Rundzellsarcom-Form bei der sie nachgewiesenermaassen von den fixen Zellen der Gefässwände

[1]) Bei den nicht lympho-sarcomatösen Rundzell-Sarcomen findet man innerhalb der Geschwulst überhaupt keine Plasmazellen; solche finden sich hier nur in dem umgebenden Rundzellenwall. Hier stehen diese Plasmazellen mit den Sarcom-Rundzellen nicht in genetischem Connex, wie solches bei den Lymphosarcomen der Fall ist, deren Elemente aus lymphoiden Zellen bestehen, während die Rundzellsarcomelements-Bildungen sui generis sind. Die peripherischen Plasmazellen der Sarcome sind vielmehr, wie auch beim Carcimon und Teratom als „Reizungszellen" des umgebenden Gewebes zu deuten.

Digitized by Google

geliefert werden, nehmlich das Peritheliom, welches davon ja gerade seinen Namen hat (s. Enderlen und Justi, Seite 126).

Auch ein weiteres Factum scheint mir geeignet, in diesem Sinne verwertet zu werden. Es ist dieses das Verhalten der Riesenzellen. Es sind Fälle von Myelämie ähnlichen Erkrankungen beschrieben worden, bei denen Myeloplaxen (Osteoklasten) im Blute kreisten.[1]) Dieselben Riesenzellen fanden sich nun auch in den „Metastasen" innerhalb der Milz und Lymphdrüsen. Im Gegensatz zur Lymphämie macht ja nun allerdings die Myelämie gewöhnlich keine „Metastasen" in nicht hämatopoetischen Organen. Dagegen existiren der Pseudo-Lymphämie und den Lymphosarcomen verwandte sarcomatoide Erkrankungen (Riesenzellsarcome, Epuliden), bei denen auch in den extravasalen „Metastasen" Riesenzellen vorkommen. Wie in den infectiösen Granulations-Geschwülsten von jeher angenommen wurde, dass die dortigen Riesenzellen in loco, also wie in den lymphoiden Organen, aus endothelioiden grossen Lymphoidzellen sich bilden, so dürfte wohl auch in den betreffenden sarcoiden Geschwülsten das Auftreten der Riesenzellen als ein locales gedeutet werden müssen, zumal sie ja bei dieser Art Erkrankung (im Gegensatz zu den Lmphocyten des malignen Lymphomes) im Blut fehlen.[2])

6. Sehr schwer sind mit der Emigrations-Theorie auch solche Beobachtungen zu vereinigen, bei denen die Rundzellen-Anhäufung gleich von vornherein nicht unmittelbar um die Gefässe herum sich findet, sondern, wie in gewissen Fällen von Lues, Leukämie und Pseudo-Leukämie, erst in gewisser Entfernung von den Gefässen anhebt, sodass hier jegliche Belege für Auswanderung vermisst werden.

7. Dass die lymphocytenähnlichen Rundzellen eines gereizten Gewebes ihrer Natur nach etwas von Lymphocyten Verschiedenes

[1]) L. Michaelis: Ein Fall von riesenzelliger Degeneration der blutbildenden Organe: XIX. Congress f. i. Medicin. — E. Schwarz: Ein Fall von Leukämie mit Riesenzellen-Embole und allgemeiner Osteosklerose. Ztschr. f. Heilkunde. XXII, 1901.

[2]) Vgl. G. Friedländer, Arch. f. kl. Chirurgie. LXVII, 1902. „Sarcome, Riesenzellen-Sarcome und Plasmazellen." — Ferner E. Delbanco, Monatshefte f. pr. Dermatol. XXXI, 1900. Ein im Subcutangewebe gelagertes Riesenzellen-Sarcom etc. Daselbst Literatur.

Digitized by Google

sind, scheint mir aus solchen Fällen hervorzugehen, wo sich zeigen lässt, dass die sich findenden typischen „Plasmazellen“ nicht lymphatischer Natur sein können, wie etwa an den Lymphom-Follikeln bei Tonsillar-Hypertrophie, bei acuter Leukämie und bei Typhusmilz. (Malpighische Körperchen.)

So habe ich in Uebereinstimmung mit Joannovics (S. 170) gefunden, dass bei der medullären Schwellung der Darmfollikel bei Typhus typische „Plasmazellen“ nicht innerhalb präformirten Lymphoidgewebes, selbst nicht im Keimcentrum desselben auftreten, sondern nur in der Umgebung, d. h. also im geschwollenen extrafolliculären submucösen Bindegewebe.

In Analogie hiermit sind die bei klein- und grosszelligen[1]) grauen und rothen Myelomen[2]) (Lymphomen, Splenomen im Knochenmark) nie innerhalb dieser lymphatischen Marktheile, sondern stets nur in der Peripherie derselben auftretenden typischen „Plasmazellen“ nicht als zu dem Lymphom gehörig, von ihm gebildet, aufzufassen, sondern als von dem umgebenden Myeloid-Gewebe geliefert zu betrachten, gewissermaassen als Ausdruck der Reaction des Reticulum gegen den nicht hierher gehörigen Gewebsbestandtheil.

8. Am schwerwiegendsten gegen die hämatogene Natur der entzündlichen u. s. w. einkernigen Rundzellen dürfte indess wohl die Thatsache sprechen, dass selbst da, wo ihre sonstige locale Anordnung auch in gut mit der Emigrations-Theorie harmonisirender Weise um die Gefässe herum Statt hat, doch diese Anhäufung ausserordentlich oft sich gerade dort findet, wo eine Emigration nachgewiesenermaassen niemals stattfinden kann, nehmlich in der Umgebung von Arterien. Ebensowenig, wie man die Zellen eines Malpigi'schen Milzkörperchens als aus der Pinselarterie ausgewandert auffasst, ebensowenig sollte man doch auch im Granulationsgewebe diese Zellen als Exsudatzellen betrachten.

[1]) Vgl. Mac Callum: A Case of Multiple Myeloma: Journal of experimental Medecine, VI, 1901, sowie Bender, Deutsche Ztschr. f. Chir., Bd. 43, 1902.

[2]) Als Geschwülste aus Knochenmark-Gewebe könnten eher gewisse Formen Riesenzellen führender periostaler Epuliden bezeichnet werden. Vgl. auch E. Albrecht, Münchener med. Wochenschrift, 1902, S. 1136, der ein heterotopes Myelom (Endotheliom) der Dura beschreibt.

Digitized by Google

Dazu kommt, dass man noch niemals einen Lymphocyten bei seiner hypothetischen Durchwanderung einer Arterienwand hat constatiren können.

Nur bei einem Krankheits-Processe, den man von jeher auf Proliferation der Gefässwandzellen bezogen hat, bei der Endarteriitis, findet man in der Intima circumscripte eingekapselte Heerde typischer grosser Plasmazellen, aber ohne jeden nachweisbaren Verkehr oder Zusammenhang mit dem hiervon völlig abgeschlossenen Inhalt des Arterien-Lumens oder der Vasa vasorum.

Gerade, wenn man Gelegenheit hat, die frühesten Stadien des Auftretens von Rundzellen bei productiven Entzündungs-Processen zu beobachten, z. B. in der äussersten Peripherie eines Rhinosklerom-Heerdes, findet man leicht mittelgrosse Arterien, die noch nicht völlig von fertigen grossen Plasmazellen eingescheidet sind, wo die Adventitia also noch nicht völlig durch dicht aneinander gelagerte grosse Rundzellen substituirt ist. Dort kann man sehr schön sehen, wie statt einer Emigration die gesammte Gefässwand aufgelockert, quasi ödematös erscheint, die Perithelzellen sind vergrössert, gequollen und stark auseinandergedrängt durch das zwischen ihnen befindliche gequollene Gewebe, und an einzelnen Stellen solcher Gefässwand findet man alsdann neben hypertrophischen Adventitia-Zellen eine deutliche Proliferation, eine Brut kleiner, lymphocytenartiger Rundzellen.

Es ist klar, dass wir es hier mit einem periarteriitischen granulirenden Processe zu thun haben, und es ist anzunehmen, dass die in den älteren Rhinosklerom-Partien die Arterien einscheidenden fertigen, grossen Plasmazellen aus diesen achromophilen lymphoiden Rundzellen hervorgehen, in der Weise, wie dies Enderlen und Justi angenommen haben.

Mit dieser Auffassung der periarteriellen Rundzellen als histiogener Granulations-Producte steht in Uebereinstimmung, dass man, wie solches auch Borst angegeben hat, bei gewissen Fällen von kleinzelligen Lymphosarkomen, in den Metastasen der Pseudo-Leukämie, ja sogar in fibrös werdenden Gummata, später die Plasmazellen-Mäntel der kleineren Arterien in der Breite

Digitized by Google

ihrer concentrischen Zellreihen verringert und dafür unmittelbar über der Media einen Ring jungen, neugebildeten, fibrösen Gewebes mit mehreren Reihen dicht an einander gelagerter hyperplastischer, spindel- und stäbchenförmiger Zellen findet, deren manche noch einen typischen Plasmazellen-Kern führen. (Krompecher.)

D. Gründe, die direct für eine histiogene Abstammung der kleinkernigen Rundzellen im Sinne Marchand's und Unna's sprechen.

Hier könnte man auf jene bereits öfters erwähnten „Zwischenformen" von Bindegewebszellen zu Plasmazellen verweisen, die in übereinstimmender Weise von Schottländer, Joannovics, Almkvist, sowie Enderlen und Justi gesehen und beschrieben worden sind.

Es sind dies, im Gegensatz zu den spindeligen „Uebergangsformen" Krompecher's von Plasmazellen zu Bindegewebszellen, mehr oder weniger rundliche Gebilde, die nach ihrem Vorkommen, ihrer geweblichen Anordnung und ihrem zellmorphologischen Habitus zweifellos im cytogenetischen Connex mit jungen Bildungszellen bindegewebiger Natur (Fibroblasten, Osteoblasten etc.) stehen, und welche neben ihrem Bläschenkern mit Nucleolus ein stark chromophiles Zellplasma führen.

Weiter wäre hier vielleicht die Thatsache geltend zu machen, dass auch Enderlen und Justi bei ihren, nach Marchand'scher Methode vorgenommenen Einheilungs-Versuchen typische Plasmazellen angetroffen haben (S. 99), die in diesen Fällen, wie Marchand dargethan hat, ja nur von fixen Gewebszellen abstammen können.

Resumé.

Auf Grund der indirecten und directen Beweisführung über die Natur der Plasmazellen dürfte sich die Waage erheblich zu Gunsten einer histiogenen Abstammung dieser Gebilde sowie der kleinen Rundzellen überhaupt neigen, wenigstens was ihr Vorkommen bei der „chronischen" interstitiellen Entzündung, bei infectiösen Granulations-Geschwülsten sowie gewissen echten lymphosarkomatösen Geschwülsten anlangt.

Digitized by Google

Die kleinen lymphocytenähnlichen „Infiltrationszellen“ (Exsudatzellen) des Granulationsgewebes wären demnach keine mit dem Blut verschleppten Lymphocyten oder Lymphocyten-Abkömmlinge, sondern histiogene lymphocytoide „Granulationszellen“ (Bildungszellen), hervorgegangen aus einer activen Granulation (Virchow) der fixen Zellen des Bindegewebes.

Ob hierbei sämmtliche Zellen bindegewebiger Abkunft, z. B. auch Cornea-Zellen, in gleicher Weise reagiren können, oder nur Gefässzellen, Endothelien und Perithelien, oder aber selbst nur die aus der Embryonalzeit übernommenen und in Reserve gehaltenen „schlummernden“ circumvasculären Klasmatocyten (Angioblasten) in Betracht kommen, bleibt abzuwarten. Jedenfalls wird man damit rechnen müssen, dass im Verlaufe chronischer Granulations-Processe (Tuberculose etc.) auch gewisse einkernige Zellen im Secrete des Follikular-Katarrhs mancher Schleimhäute oder in „Exsudaten“ seröser Höhlen als histiogene Elemente anzusprechen sind.

Nach alledem wären also die Unna'schen Plasmazellen in der That weiter Nichts, als indifferente Jugendformen mesenchymatischer Zellen, wie dies seiner Zeit schon v. Reklinghausen ausgesprochen hat. Versteht man unter „Lymphocyt“ einen morphologisch-tinctoriellen Zellartsbegriff ohne histiogenetischen Index, dann lässt sich nur in der Form ein Compromiss mit der Baumgarten-Marschalkó'schen Ansicht zu Wege bringen, dass diese „Plasmazellen“ allerdings in gewissem Sinne „Lymphocyten“ sind,[1]) bezw. aus solchen entstehen, aber nicht normale, hämatogene Lymphocyten der blutbereitenden Organe, sondern neugebildete histioide Lymphocyten oder lymphocytoide Elemente des Bindegewebes (Marchand).

Allgemein pathologisch würde man sich die Pathogenese der sogenannten chronischen interstitiellen Entzündung des Bindegewebes so vorzustellen haben, dass nicht mit dem Gefäss-Inhalt passiv transportirte Blutlymphocyten aus den Gefässen des reagirenden Gewebes, durch chemotaktischen Reiz angelockt, activ auswandern und in das lädirte Gewebe hinein-

[1]) Vergl. die jüngste Aeusserung über Plasmazellen von Schlesinger: Physiol. Gesellschaft Berlin 16 V. 02 (Dtsch. Med. Wochenschr. 1902 No. 22 V. B. S. 166).

Digitized by Google

wandern, sondern dass fixe Zellen des reagirenden Gewebes selbst oder seiner Gefässwände durch nutritiv-plastische Reizung zur Granulation angeregt werden und ihre indifferenten lymphocytoiden Derivate durch den Wachsthumsdruck in das lädirte Gewebe passiv hineingepresst werden.

Auch Enderlen und Justi betonen (S. 127 und 128): „dass eine Abhängigkeit der infiltrirenden Zellen von der Nachbarschaft der Gefässe besteht ,. . .“ „dieses Verhalten würde . . . mit den neuerdings von Marchand mitgetheilten Beobachtungen im Einklang stehen, nach welchen die Möglichkeit besteht, dass die Lymphocyten-Anhäufungen von adventitiellen Zellen producirt werden.“

Nach dieser Anschauung wäre jedes Granulationsgewebe nicht ein hyperplastisches, präformirtes Lymphoidgewebe (Ribbert), sondern ein neoplastisches Lymphoidgewebe. Unter besonderen Umständen kann ein solches neugebildetes Lymphoidgewebe, dessen Reticulum als rareficirtes Collagen aufgefasst werden muss (Unna), ebenso wie Lymphdrüsen und Milz eine myeloide Metaplasie erleiden durch Production granulirter myelocytoider Elemente und Riesenzellen (Myeloplaxen). Hierher gehören gewisse Fälle von sarkomähnlichen Erkrankungen, in deren „Metastasen“ man einkernige gekörnte Myelocyten (Eosinophile) oder auch Riesenzellen findet. Als solche „Myeloplaxome“ (Nélaton) sind gewisse periostale Epuliden aufzufassen. Wie aus Granulomen, pseudolymphämischen und lymphämischen Metastasen „Lymphocyten“ in das Blut gelangen können, so können aus diesen „Myelomen“ sehr wohl „Myelocyten“ in die Blutbahn übertreten. Zu letzter Kategerie möchte ich den bekannten Fall von Jaksch[1]) rechnen, der wohl auf granulirender ossificirender Periostitis beruhte. Dass in solchen „Myelomen“ des Bindegewebes multinucleäre Leukocyten und sogar Erythroblasten gebildet werden können, wie es auch im neugebildeten Bindegewebs-Knochen selbst bei Greisen (E. Neumann) der Fall ist, zeigt der oben citirte Fall von Albrecht.

[1]) v. Jaksch, Multiple Periost-Affection und an myelogene Leukämie erinnernder Blutbefund. Prgr. Medic. Wochenschr. 1901, Ztschr. f. Heilkunde XXII.

Digitized by Google

Wir wenden uns jetzt zu der schwierigen Frage, wie wir uns im Speciellen die zellgenerativen Beziehungen der oben aufgezählten Rundzellen-Typen zu einander vorzustellen haben.

Beginnen wir mit der Weiterentwicklung der reifen, fertigen Plasmazelle.

Wir fanden, dass dieselbe erstens auf mannigfache Weise degeneriren kann.

Ferner kann sie sich progressiv heteroplastisch zur gekörnten eosinophilen Plasmazelle, bezw. Plasma-Mastzelle mit Radkern differenziren.

Nach Krompecher kann sie sich weiter zur ungekörnten Spindelzelle mit Radkern umgestalten, wobei also auch hier die Ausbildung des Zelleibes der des Zellkerns vorangeht.

Schliesslich kann sie durch fortgesetzte Theilung in Plasma-Tochterzellen übergehen, soweit sie nicht durch einfache Theilung Plasma-Mutterzellen ihrer Art gebildet hat.

Was den Begriff der „Tochter-Plasmazellen" anbetrifft, so verstehe ich darunter einen anderen Typus, wie Unna. Unna versteht unter den so bezeichneten Zellen Gebilde mit Kernen von der Grösse der Plasma-Mutterzellen, aber mit äusserst schmalem Granoplasma-Saum; er lässt sie aus fertigen Plasma-Mutterzellen auf degenerativem Wege durch Abbröcklung von Granoplasma hervorgehen.

Ich bezeichne dagegen, in Anlehnung an die analogen Vorgänge der Leukocyto-Genese, mit Plasma-Tochterzellen viel kleinere Gebilde mit auch viel kleinerem Kern, die man früher im Granulations-Gewebe als kleine Lymphocyten angesprochen hat, und aus denen v. Marschalkó die fertigen grossen Plasmazellen durch Umwandlung ableitete.

Was die Unna'schen Tochterzellen anbetrifft, so will ich keineswegs leugnen, dass sie u. U. so entstehen können, wie Unna dieses urgirt. In solchen Fällen aber, wo von einer degenerativen Granorrhexis nicht die Rede sein kann, wie also z. B. beim diffusen, schnell wachsenden Lupus, sehe ich mich, ebenfalls in Anlehnung an die analogen Verhältnisse der Leukocyto-Genese, genöthigt, diesen Zelltyp nicht für eine degenerative Weiterentwicklungs-Form, sondern für eine physiologische Vorstufe der fertigen grossen Plasmazelle zu erklären, die bei dem

Digitized by Google

schnellen Wachsthum nicht Zeit zur Reifung findet. Ich bezeichne demnach diese Zellform vom Typus des grossen Lymphocyten als junge, unreife Plasma-Mutterzelle.

Somit hätten wir bis jetzt 3 Typen chromophiler Plasmazellen zu unterscheiden: 1. Die junge Plasma-Mutterzelle (Typus grosser Lymphocyten). 2. Die reife Plasma-Mutterzelle (Typus grosser Leukocyten). 3. Tochter-Plasmazelle (Typus kleiner Lymphocyten).

Es gäbe mithin 2 Formen junger Plasmazellen: einmal die eben sich aus Bindegewebszellen heteroplastisch bildenden unreifen Mutterzellen und ferner die homoplastisch neugebildeten unfertigen Tochterzellen. Erstere sind proterogenetische, letztere hysterogenetische, junge Bildungen.

Gehen wir weiter auf den Entstehungsmodus und die Vorstufen der Plasmazellen ein, so wissen wir durch die vortrefflichen Untersuchungen von Enderlen und Justi, dass die chromophilen Plasmazellen sich aus achromophilen, leukocytoiden Zellformen bilden.

Combiniren wir demnach die Enderlen-Justi'schen Ausführungen mit unseren diesbezüglichen Ueberlegungen, so würden wir folgenden Modus der Rundzell-Entwicklung proclamiren müssen:

1. Unter einem bestimmten, nutritiv-formativen Reiz entsteht aus einer prädestinirten und geeigneten Bindegewebszelle eine Rundzelle vom Typus eines grossen Lymphocyten.

2. Dieselbe entwickelt sich durch Verbreiterung ihres Cytoplasmas und relativer Verkleinerung des Kerns zu einer blasskernigen Zelle vom Habitus des grossen einkernigen Leukocyten.

3. Aus den oben genannten zwei Zellformen geht durch fortgesetzte Proliferation eine Brut kleiner cytoplasmaarmer Zellen mit dunkel färbbarem Kern vom Habitus kleiner Lymphocyten hervor.

1a, 2a, 3a. Jeder der aufgezählten 3 Zelltypen kann einzeln für sich durch Granoplasma-Bildung in die entsprechende chromophile Plasma-Zellform übergehen, wie dies Enderlen und Justi dargethan haben; indessen ist es keineswegs aus-

Digitized by Google

geschlossen, dass aus 1 erst 2 und dann 2a entsteht, oder dass aus 1 erst 1a und aus 1a alsdann erst 2a hervorgeht.

Hinsichtlich der Bildung der kleinen lymphocytoiden Tochterzellen wissen wir ja, dass bei der Mitose chromophiler Mutterzellen das Granoplasma verloren geht. Es ist also wahrscheinlich, dass der Zell-Typus 3 sowohl durch Mitose von 1 und 2, als auch durch Mitose von 1a und 2a gebildet wird, und dass somit der Zell-Typus 3a nicht durch Mitose aus 1a und 2a hervorgeht, sondern durch Granoplasma-Bildung aus 3.

Selbstverständlich brauchen nicht alle die aufgezählten Typen überall stets sämmtlich im granulirenden Bindegewebe gebildet zu werden. Je nach der Art des betreffenden Krankheits-Prozesses werden bald nur diese, bald nur jene Formen in die Erscheinung treten, bald mehr grosszellige, bald vielleicht auch nur achromophile Formen gebildet werden. Es wird Aufgabe der weiteren Forschung sein, die diesem Verhalten zu Grunde liegende Gesetzmässigkeit festzustellen.

Bei der Entstehungs-Geschichte der Plasmazellen haben wir uns zum Schluss noch über jene mehrfach erwähnten „Zwischenformen" von Bindegewebszellen zu Plasmazellen auszulassen, die übereinstimmender Weise von Joannovics, Enderlen-Justi und Almquvist beobachtet worden sind.

Die genannten Autoren beschreiben die jungen Fibroblasten als Zellen mit Bläschenkern, Nucleolus und einem stark chromophilen Cytoplasma. Letzteres soll zwar nicht die grobkrümelige Beschaffenheit der Plasmazellen aufweisen, sondern mehr feinvacuoläres Spongioplasma führen, welches sich bisweilen gleichmässig diffus färbt; zwischen diesen Formen jedoch und typischen Plasmazellen kommen alle Uebergangsstufen vor, sodass man also wird annehmen müssen, dass in der That typische „Plasmazellen" nicht nur aus leukocytoiden Zellformen, sondern auch aus jungen Fibroblasten hervorgehen können.

Zur Erklärung dieses Phänomens könnte man vielleicht eine zwiefache Bildung von Plasmazellen verantwortlich machen, so zwar, dass entweder bei dem gewöhnlichen Modus erst eine achromophile Rundzelle mit Radkern gebildet wird, die secondär chromophil wird, oder, dass gleich direct das

Digitized by Google

Plasma der Bindegewebszelle chromophil wird und erst nachträglich der Bläschen-Kern durch Metakinese zum Radkern wird.

Nicht unmöglich wäre es auch, dass die verschiedenen Modi der Plasmazellen-Bildung verschiedenen Bindegewebszellen zukämen, indem etwa die gewöhnlichen fixen Stroma- und Reticulum-Zellen u. s. w. im „Plasma gefärbte" Rundzellen producirten, während die verschiedenen Zellen der Gefässwandungen (Lymph- und Blutcapillar-Endothelien, adventitielle Perithelien, Klasmatocyten, Angioblasten) die eigentlichen leukocytoiden Granulationszellen bilden.

Hiermit würde gut harmoniren, dass von verschiedener Seite, so auch von Arnold, des Oefteren auf das endotheliale Aussehen der grosskernigen leukocytoiden Rundzellen aufmerksam gemacht worden ist, ein Punkt, der auch von Wichtigkeit für die Frage der Riesenzellen Bildung sein dürfte, deren Entstehung von manchen Forschern auf Endothelien, von anderen auf ungekörnte einkernige Leukocyten-Formen zurückgeführt wird[1]).

Nach alledem würden wir also 2 Arten von Plasma-Zellen und zwar von histiogenen Plasma-Zellen, bezw. eine dyogene Entstehung der histiogenen Plasmazellen anzunehmen haben.

Im Einklang damit würde stehen, dass Joannovics sowie Enderlen und Justi typische fertige „Plasmazellen" dort nicht fanden, wo starke Bindegewebs-Proliferation und Bildung fibrösen Narbengewebes bereits stattgefunden hatte, während gerade Almkvist an solchen Stellen im „Plasma gefärbte" Bildungszellen reichlich fand. Umgekehrt könnten hiernach achromophile unfertige „Plasmazellen" gerade dort auftreten, wo eine wesentliche Bindegewebs-Vermehrung gar nicht einmal statt hat.

Auch hier haben weitere Untersuchungen im Einzelnen festzustellen, ob und wie weit diese Vermutung richtig ist, wann bei der Bindegewebs-Proliferation überhaupt indifferente Rundzellen gebildet werden, wann im „Plasma gefärbte" Fibroblasten

[1]) In dem mehrfach citirten Fall von Albrecht müssen die grossen Lymphocyten (und indirect also auch die Erythroblasten) von den Endotheliomzellen abstammen.

Digitized by Google

auftreten, und wann direct aus der Spindelzelle ohne indifferentes Intermediär-Stadium wieder eine Spindelzelle hervorgeht. (Fortgesetzte Granulation, einfache Hyperplasie?)

Das Ergebniss unserer Untersuchungen wäre somit dieses, dass die beiden einseitigen Theorien, die sich an die Namen von Baumgarten's und Ribbert's knüpfen, nicht gut aufrecht zu erhalten sind, weil stets objective Befunde beigebracht werden können, welche immer nur für eine und zugleich gegen die andere dieser zwei diametral conträren Theorien sprechen. Keine dieser beiden Theorien umfasst alle vorkommenden Fälle; jede ist immer nur von einem Theil der Fälle abstrahirt; mit anderen Worten: es finden sich Rundzell-Anordnungen, die, wenn sie schon für die „Emigrations-Theorie" zu verwerthen sind, entschieden gegen die „Lymphom-Theorie" sprechen, und umgekehrt wieder in anderen Fällen Zell-Anordnungen, die zwar mit der Lymphom-Theorie zu vereinbaren sind, nimmer aber mit der Emigrations-Theorie.

Dass aber für den nämlichen Process der Bindegewebs-Granulation beide Möglichkeiten in Betracht kommen sollten, in gewissen Fällen Hyperplasie präformirten Lymphadenoid-Gewebes, in anderen Fällen Emigration hämatogener Lymphocyten, m. a. W., dass die Rundzellen des nehmlichen Granulations-Gewebes von Fall zu Fall anders erklärt werden sollten, dieses anzunehmen, liegt kein zwingender Grund vor, solange eine dritte „Granulations-Theorie" (Virchow, Marchand, Unna) beide scheinbar einander widersprechenden Befunde zwanglos von einem gemeinsamen Gesichtspunkte aus betrachten und deuten lässt.

Fanden wir eine Anordnung von Rundzellen um Gefässe herum (Arterien) in organoider Architektonik angeordnet, dass der Adventitia zunächst sich grosse Zellen befinden, peripherisch daranschliessend sich aber kleine Rundzellen in das umgebende Gewebe hinein erstrecken, so spricht ein derartiger Befund allerdings für Ribbert, aber gegen die Emigrations-Theorie. Umgekehrt spricht eine mehr regellos diffuse Anordnung, bei der den Gefässen zunächst sich kleine Zellen finden und erst

Digitized by Google

in weiterer Entfernung, an der Grenze gegen das „gesunde“ Gewebe hin, grosse Plasmazellen gefunden werden, zwar für die Emigrations-Theorie, aber sehr entschieden gegen Ribbert.

Alles erklärt sich aber bestens durch die Theorie von der histiogenen Abstammung der Rundzellen, oder besser „Reizungszellen“, nach der die grossen Zell-Formen die Mutter-Zellen und Vorstufen der kleinen sind.

Die Frage, welches die älteren, welches die späteren Zell-Formen sind, ist nehmlich keine müssige oder gleichgültige, auch wenn man schon gewillt ist, die ganze Zellart als histiogene gelten zu lassen; sie ist vielmehr für die Pathogenese der chronischen entzündlichen Veränderungen von höchster Wichtigkeit. Dort nehmlich, wo man die erst erstandene proterogenetische Generation findet, dort hat man auch den Ausgangspunkt des Granulations-Processes, den Angriffspunkt des Krankheitsreizes zu suchen. Wir sind der Ansicht, was wir auch oben im Einzelnen berührt haben, dass die grossen Zellformen als „Metroblasten“ aufzufassen sind. Je nachdem, wie wir dieselben also im Gewebe angeordnet vorfinden, werden wir annehmen müssen, dass in dem einen Falle die Proliferation von den Gefässzellen (Endothelien der Lymph- und Blut-Capillaren, Adventitia-Zellen der grösseren Gefässe etc.) im anderen Falle von den sonstigen fixen Bindegewebszellen ihren Ursprung nimmt.

Somit spielen also auch bei der chronischen granulirenden Entzündung die Gefässe eine wichtige Rolle, nur dass hier weniger der Inhalt der functionell gereizten Gefässe, als vielmehr die Zellen der in formative Reizung versetzten Gefässwände in Betracht kommen.

Gegen die vorgetragene Lehre, dass die grossen Zellen die Mutter-Formen der kleinen, und nicht umgekehrt, die kleinen die Vorstufen der grossen sind, könnten aus der bisher vorliegenden Literatur solche Befunde geltend gemacht werden, die bei Untersuchung eines bestimmten Granulations-Stadiums nicht nebeneinander grosse Plasmazellen und kleine Lymphocyten finden lassen, sondern angeblich nur kleine Lymphocyten, sodass die postulirten Mutterzellen fehlen würden.

Digitized by Google

Dieser Einwand ist insofern nicht stichhaltig, als die früheren Untersucher noch nicht mit einer so sensiblen Methode arbeiteten, wie es die grün-rothe Combinations-Färbung anscheinend zu werden verspricht, die nehmlich Plasmazellen auch selbst in geringster Menge dem Auge sichtbar macht.

Andererseits wäre das Vorhandensein echter chromophiler „Plasmazellen" nach unseren obigen Ausführungen ja keineswegs unbedingt erforderlich für die Genese der kleinen Rundzellen; das Vorkommen grosser, leukocytoider Pseudo-Plasmazellen, sowie junger Mutterzellen vom Habitus grosser Lymphocyten würde zur Erklärung schon völlig ausreichend sein.

Aber selbst, wenn thatsächlich bei gewissen Erkrankungen, wie Lymphosarkom, Pseudo-Lymphämie und chronischer Lymphämie, auch selbst diese achromophilen grossen Formen u. U. vermisst werden sollten, so wäre auch dieses noch kein vollgiltiger Grund gegen unsere Anschauung. Es bestehen nehmlich auch beim malignen Lymphom die Lymphdrüsen nach den bisher vorliegenden Untersuchungen (Pincus) angeblich nur aus kleinen Lymphocyten. Von diesen leugnet aber Niemand, dass sie ursprünglich aus grossen Keimcentrums-Zellen hervorgegangen sind. Hier muss man sich einfach vorstellen, dass bei der fortgesetzten und überstürzten Proliferation der schnellwachsenden sarcomatösen Geschwulst-Bildung die grossen Bildungszellen (Metroblasten) bei der Bildung der kleinen Tochterzellen völlig aufgebraucht worden sind. Ganz dieselbe Ueberlegung würde aber auch für die leukämischen Metastasen in Betracht kommen.

Die Forscher aber, die bisher systematisch das zeitliche Nacheinander des ganzen Granulations-Verlaufes in allen seinen einzelnen Stadien exact untersucht haben, namentlich Enderlen und Justi, geben ausdrücklich an, dass sie in den allerersten Stadien, namentlich dort, wo sie ein Vorhandensein fertiger Plasmazellen noch nicht feststellen konnten, stets „einkernige Leukocyten", scil. grosse, neben kleinen Lymphocyten haben constatiren können (z. B. S. 91).

Einen besonders lehrreichen Beleg für die Richtigkeit der vorgetragenen und von uns vertretenen Ansicht dürfte die Geschichte und Histogenese des Tuberkel- und Lupus-Knötchens darbieten.

Digitized by Google

Mit Ausnahme der Metschnikoff'schen Schule sind die Forscher wohl darüber einig, dass die Epithelioid- und Riesenzellen histiogener Abkunft sind, dass also die Epithelioid-Zellen unter dem Einfluss der Noxe von dem lädirten Gewebe selbst producirt und dann die Riesenzellen aus diesen gebildet werden. Meinungs-Verschiedenheiten bestehen nur über die Einzelheiten dieses letzteren Vorgangs, indem die Einen, — unter ihnen auch Unna —, für Verschmelzung von Zellen —, die Anderen für behinderte Zell-Theilung nach vorangegangener Kern-Theilung eintreten. Nach meinen Beobachtungen scheint mir der Vorgang im Princip der gleiche zu sein, wie bei der Bildung der Fremdkörper-Riesenzellen, nur mit dem Unterschied, dass der Tuberkel-Bacillus kein blander, sondern ein virulenter Fremdkörper ist, und daher die functionelle Lähmung und Vergiftung (Intoxications-Nekrobiose?) der Zellleib-Substanz eine hochgradigere sein muss[1]). Nach meinen Beobachtungen entsteht eine Riesenzelle aus einer grossen, histiogenen Plasmazelle (Epithelioid-Zelle) durch behinderte Zell-Theilung, ganz ebenso, wie im Knochenmark, und u. U. auch in anderen lymphoiden Organen, die Myeloplaxen (aus grossen, endothelioiden Lymphocyten und die Osteoklasten aus den Osteoblasten des granulirenden Endosts und Periosts (Epulis).

Hierfür spricht vor allem das gleiche tinctorielle Verhalten der Riesenzellen und der Lymphocyten und Plasmazellen bei der combinirten Grün-Roth-Färbung.

Ich muss also Unna darin zustimmen, dass die Epithelioid-Zellen nichts weiter als veränderte Rundzellen sind, deren Histiogenität wir durch unsere obigen Darlegungen ja ebenfalls zu stützen versucht haben.

Unna hat nun aber weiter auf Grund seiner Untersuchung am voll entwickelten Lupus-Knötchen die Ueberzeugung erlangt, dass die im Centrum eines Knötchens vorhandenen Epithelioid-Zellen aus den Plasmazellen der umgebenden kleinzelligen Infiltration unter der Einwirkung des Tuberkelgifts hervorgegangen sind, mit letzteren also im directen genetischen Zusammenhang stehen.

Hiernach würde man eine einheitliche Entstehung des Knötchens annehmen müssen, sei es, dass man sich unter ihr eine einseitig centripetale, sei es, dass man sich eine einseitig centrifugale Entwicklung vorzustellen geneigt ist. Im ersteren Falle müsste man annehmen, dass nach der Primär-Läsion des Gewebes durch das tuberculöse Virus durch Fernwirkung in der Umgebung eine Granulation von Plasmazellen statt hat, die sich nach dem Locus laesionis hin vorschiebt; gelangen die Rundzellen in unmittelbare Nähe des Virus, so werden sie zu Epithelioid-Zellen, welche dann unter Aufnahme des Virus so oder so zu Riesenzellen werden. Es wäre dieses mut. mut. eine ähnlich einseitige Anschauung, wie sie Metschni-

[1]) Die fertige Riesenzelle frisst nicht den Fremdkörper, sondern durch Vorhandensein des Fremdkörpers kommt es bei seinem Phagocyten zur Vielkernigkeit, d. h. zur Riesenzellen-Bildung.

Digitized by Google

koff vertritt, nur dass dieser alle die herbeieilenden Rundzellen aus den Gefässen stammen lässt.

Nach der zweiten, einseitig centrifugalen Annahme müsste man sich vorstellen, dass im Locus laesionis eine Granulation von Plasmazellen entsteht, die sich peripherisch weiter und weiter in das umgebende „gesunde" Gewebe hin ausdehnt. Auch hier würden dann in der nächsten Umgebung der Tuberkel-Bacillen die zuerst entstandenen histiogenen Plasmazellen in Folge der Giftwirkung zu Epithelioid- und Riesenzellen. Die jüngsten und zuletzt entstandenen wären aber in der Peripherie des Knötchens zu suchen.

Im Gegensatz zu diesen beiden einseitigen Anschauungen von der Entwicklung der tuberculösen Neubildung steht die von Baumgarten vertretene dualistische Lehre, welcher besonders beweiskräftiges Material von Schieck geliefert worden ist. Hiernach betheiligen sich am Aufbau der tuberculösen Neubildung zweierlei Gewebs-Regionen, einmal das direct lädirte Gewebe, und dann die Umgebung.

Nur das Erstere liefert aus seinem Bestand an zelligen Elementen den essentiellen Stamm des Tuberkels, nehmlich Epithelioid-Zellen und Riesenzellen. Die Untersuchungen Schieck's über experimentelle Impf-Tuberculose, sowie auch sonstige Beobachtungen von Joannovics (S. 122) über acute Miliar-Tuberculose zeigen, wie die eben entstandenen frischen Knötchen nur „nackte" Epitheloid-Tuberkel darstellen. Ob diesen Epithelioid-Tuberkeln eine Tendenz, sich peripherisch auszudehnen, inne wohnt, ist nicht angegeben. Sicher aber scheint nach den Feststellungen von von Baumgarten und Schieck, dass erst die älteren Knötchen späterer Stadien „Lymphoid-Tuberkel" sind, entstanden durch secundäre, exogene Zuwanderung kleiner Rundzellen, d. h. durch Betheiligung des umliegenden Gewebes. Es werden deshalb von von Baumgarten diese kleinen Rundzellen der tuberculösen Granulations-Geschwulst als etwas Accidentelles und Nebensächliches aufgefasst.

Während von Baumgarten gegenüber Metschnikoff mit aller Entschiedenheit dafür eintritt, dass der essentielle Bestandtheil des tuberculösen Granuloms, die Riesen- und Epithelioid-Zellen, histiogener Abkunft sind, concedirt er nun aber für diese accidentellen Rundzellen des Lymphoid-Tuberkels eine hämatogene Entstehung aus ausgewanderten Lymphocyten, sodass also Gewebs- und Blut-Elemente gemeinschaftlich am Aufbau des Neoplasmas betheiligt wären, in der Weise, dass, nachdem aus den Zellen des lädirten Bereichs ein Epithelioid-Tuberkel entstanden ist, dann aus den Gefässen der Umgebung Lymphocyten auswandern und durch centripetales Hinzuwandern den Tuberkel mit bilden und vergrössern.

Würde man diese Anschauung analog auf alle Granulations-Geschwülste ausdehnen, so würden auch diejenigen, bei denen ein histiogener Bestandtheil nicht in derselben Weise proclamirt ist, wie bei dem classischen Untersuchungs-Object des Tuberkels, also z. B. Lymphosarcome und

Digitized by Google

Syphilome, lediglich aus solchen „accidentellen“ und hämatogenen Lymphoid-Zellen aufgebaut sein.

Nach meinen persönlichen Erfahrungen bin ich nun aber zu der Ueberzeugung gelangt, dass die stabilen Epithelioid-Zellen, an deren Herkunft aus autochthonen Gewebszellen mit guten Gründen kaum wohl noch jemand zweifeln kann, hervorgegangen sind aus jungen, im Plasma gefärbten Bildungszellen, bezw. Plasmazellen, die ja auch wir für histiogene Elemente halten, dass somit also auch die essentiellen Bestandtheile des tuberculösen Granuloms ursprünglich aus rundlichen Granulations-Zellen des Gewebes bestanden haben. Die unmittelbare Wirkung des Tuberkel-Bacillus ist eine nutritiv-plastische, die bindegewebigen Elemente (Stromazellen und Endothelien) erzeugen durch Granulation indifferente Rundzellen, die unter der Wirkung des Gifts zu Epithelioid-Zellen werden.

Aber auch die secundär an die Epithelioid-Zellen herantretenden Rundzellen eines Lymphoid-Tuberkels dürften nach meinem Dafürhalten ebenfalls als histiogene Elemente aufzufassen sein, hervorgegangen aus einer Granulation des umgebenden „reagirenden“ Gewebes, welche durch „Lymphocyten-Wall“ und Abkapselung die Noxe unschädlich zu machen und sich selbst dadurch zu schützen sucht.

Für diese Anschauung, dass die kleinen Rundzellen des Lymphoid-Tuberkels ebenso wie die Rundzellen eines Syphiloms oder Lympho-Sarcoms histiogener Natur sind, spricht vielleicht die Thatsache, „dass auch diese Zellen, wie die ihnen entsprechenden Fibroblasten des Wund-Granulations-Gewebes, sich als richtige Bindegewebs-Bildner erweisen können, indem sie collagene Bindegewebs-Fasern“ erzeugen“. „Solche fibröse Umwandlung kommt sowohl an den Tuberkeln [1]) im engeren Sinne (fibröse Tuberkel) und an Tuberkel-Conglomeraten (tuberculöse Fibrome der Chirurgen), wie an dem diffusen Granulations-Gewebe vor und stellt eine Art natürlicher Heilung dar“ (vergl. Orth a. a. O., S. 43).

Es ist dies Vorkommen der fibrös werdenden Tuberkel der Beobachtung an die Seite zu stellen, die Borst bei seinem oben citirten Falle von Pseudo-Leukämie gemacht hat. Auch hier sprach „für die Auffassung der lymphocytoiden Elemente als „Granulationszellen“ die Thatsache, dass die älteren leukämischen Knoten überall durch starke, bindegewebige Metamorphose ausgezeichnet waren (vor allem auch mächtige Verdickung und Obliteration), so dass diese Heerde mehr und mehr eine fibröse Beschaffenheit erhielten.“

Gegen die Annahme, dass die kleinen Lymphoid-Zellen des Tuberkels echte ausgewanderte Blut-Lymphocyten im Sinne von Baumgarten's sind, spricht weiter das besondere und charakteristische Anordnungs-Verhältniss dieser Zellen, besonders die gegenseitige Lagerung der achromophilen kleinen Formen zu den grossen chromophilen Plasmazellen, welche

[1]) von Rindfleisch, Würzburger Sitzungs-Bericht, 7. Juli 1898.

Digitized by Google

wir oben bereits benutzt haben, um an ihr für diesen Fall die Nicht-Berechtigung der Ribbert'schen Hypothese nachzuweisen.

Wären nehmlich die betreffenden Rundzellen aus dem Gefäss-Lumen ausgewandert, so müsste man nach den Beobachtungs-Ergebnissen von von Marschalkó sowie von Enderlen und Justi verlangen, dass die achromophilen, unfertigen Vorstufen von Plasmazellen in der unmittelbaren Umgebung der Gefässe, d. h. also, in weiterer Entfernung von dem Tuberkel selbst, zu dem sie ja hinzuwandern sollen, anzutreffen sind, während die fertigen, chromophilen Plasmazellen erst in weiterer Entfernung von den Gefässen, d. h. also bereits in nächster Nähe des Tuberkels angetroffen werden müssten. Sind doch nach dieser Vorstellung, wie oben ausgeführt, die fertigen Plasmazellen die später entstandenen Gebilde.

Für die von uns vertretene Auffassung hingegen, dass die grossen Plasmazellen die Vorstufen der kleinen lymphocytoiden Zellen sind, und dass alle diese Rundzellen nicht aus dem Blute stammen können, sondern vom Gewebe selbst geliefert werden, spricht mir die Thatsache, dass man gerade umgekehrt die grossen Plasmazellen in weiterer Entfernung vom Tuberkel-Centrum, d. h. in seiner äussersten Peripherie, nahe den einzelnen Gefässen findet, während man die kleinen „lymphocytoiden Tochterzellen" in der unmittelbaren Umgebung des Tuberkel-Centrums innerhalb des Epithelioidzellen-Kranzes und zwischen diesen und den peripherischen grossen Plasmazellen findet.

Dieses Verhalten konnten in gleicher Weise Enderlen und Justi (S. 120—122), sowie Joannovics (S. 172, 173) constatiren, und auf S. 185 schreibt Joannowics ausdrücklich: Wir fanden „grössere Plasmazellen an der Peripherie des Infiltrations-Ringes gelegen, während kleinere, mehr gleichmässig und dunkel tingirte, gegen den den Epithelioid-Zellen zugewendeten Rand des Infiltrations-Ringes auftreten".

Wir sehen uns also zu dem Schluss genötigt, eine Bildung des Tuberkel-Knötchens von zwei Seiten her im Sinne von Baumgarten's anzunehmen, aber nicht eine gemischt histiogen-hämatogene, sondern eine ausschliesslich histiogene Bildung zuzulassen. An der Bildung betheiligen sich in erster Linie die fixen Zellen des directen Gewebes. An den so gebildeten primären Epithelioid-Tuberkel treten dann kleine, runde Granulationszellen heran, die von fixen Bindegewebs-Zellen der Umgebung in oben erörterter Weise geliefert werden. Diese accedenten, secundären Granulationszellen tragen lediglich zum Wachsthum und zur Vergrösserung des präformierten Tuberkels bei und können mit der Zeit durch ihren massenhaften Zellbestand den Haupt-Bestandtheil desselben liefern. Ihr Herantreten an den Primär-Tuberkel geschieht ganz so, wie es von Baumgarten beobachtet und beschrieben hat, nur dass wir sie eben nicht als hämatogene, sondern als histiogene Lymphocyten deuten müssen: „zuerst sind es die Randzonen der Tuberkel, welche sich mit lymphoiden Zellen füllen, in continuirlichem Fortschreiten werden sodann die mittleren und

Digitized by Google

inneren Zonen von ihnen in Beschlag genommen und schliesslich können die Lymphocyten so dicht am Tuberkel liegen, dass es schwer fällt, die ursprüngliche Zusammensetzung aus epithelioiden Zellen in der Masse der lymphoiden Elemente heraus zu erkennen" (von Baumgarten, a. a. O. S. 7).

Das Wachsthum des Tuberkels wäre somit ein gewissermaassen excentrisches, indem eine immer weitere Verschiebung und Propagation der äusseren Tuberkel-Grenzen in die Umgebung hinein stattfindet; genau genommen, ist es aber nicht ein endogenes, einseitiges von sich selbst aus, sondern ein appositionelles, indem von der Umgebung her die neuen Zellmassen geliefert werden, die sich in concentrischen Schichten an dem Tuberkelrand anlagern. Nicht der Tuberkel selbst vergrössert sich excentrisch aus sich heraus endogen, sondern er wird von aussen her vergrössert; nur die Zone der Granulation dehnt sich durch excentrische Propagation aus, die ihrerseits concentrisch den Tuberkel vergrössert. Es ist das derselbe Vorgang, wie bei der Vergrösserung eines Abscesses mit sich ausdehnender pyogener Abscess-Membran. Zuerst, sowie sich der Epithelioid-Tuberkel zum Lymphoid-Tuberkel umzugestalten beginnt, liegen die grossen, runden Mutterzellen in unmittelbarer Umgebung der Epithelioidzellen; in demselben Maasse, wie sie sich durch Proliferation zu kleinen Tochterzellen aufbrauchen, wird die nach aussen zunächst gelegene Gewebsschicht von dem Granulations-Processe ergriffen, es entstehen neue Mutterzellen, die den Zwischenraum zwischen sich und den Epithelioid-Zellen mit kleinen Tochterzellen ausfüllen, die somit immer mehr und mehr durch eine Vis a tergo nach dem Tuberkel-Centrum hin vorgeschoben werden. Es ist dies eine Art intercalaren Wachsthums, dessen Vegetations-Zone von den peripherisch gelegenen grossen Mutterzellen gebildet wird.

An dieser äussersten Peripherie der grossen Mutterzellen, die also die directen Derivate der dort gelegenen fixen, spindeligen Bindegewebszellen sind, ist es auch, wo man nach Almkvist (S. 101) constant Zwischenformen zwischen Plasmazellen und Bindegewebszellen findet.

Wir sind am Ende unserer Feststellungen, deren Ergebnisse folgende sind:

1. In einem Granulations-Gewebe sind nur die multinucleären Leukocyten hämatogener Abkunft, alle anderen Rundzellen als Derivate von Bindegewebszellen zu betrachten.

2. Unter diesen histiogenen Granulations-Zellen kann man als zwei extreme Bildungen die im Plasma gefärbten jungen Fibroblasten mit Bläschen-Kern und die leukocytoiden Rundzellen theoretisch unterschei-

Digitized by Google

den; in praxi sind sie jedoch nicht überall mit Sicherheit auseinander zu halten.

3. Unter den leukocytoiden Rundzellen unterscheiden wir folgende 4 Typen, die eine vollständige Imitation entsprechender farbloser Blutzellen darbieten und von diesen nur auf Grund theoretischer Betrachtungen getrennt werden müssen

a) die gross-lymphocytoide junge Mutterzelle,
b) die gross-leukocytoide achromophile Pseudo-Plasmazelle,
c) die typische fertige grösse Plasma-Mutterzelle,
d) die klein-lymphocytoide Tochter-Plasmazelle.

Es ist nun Sache der weiteren Forschung, festzustellen, unter welchen Umständen diese einzelnen, genannten Zelltypen gebildet werden.

Hinsichtlich der Technik der electiven Grün-Roth-Methode möchte ich nun hier schon kurz Folgendes bemerken: Ich hatte seiner Zeit für Deckglas-Präparate das Gemisch von Methylgrün-Pyronin bezw. Methylgrün-Acridinroth erprobt, hervorragend geeignet befunden und empfohlen. Dasselbe scheint bis heute für diesen Zweck noch nicht übertroffen zu sein.

Um die Analogie zwischen hämatogenen und histiogenen Lymphocyten complett durchzuführen, hatte ich mich bemüht, dieses Gemisch auch für Schnitt-Präparate zu verwerthen und hatte bei meinen diesbezüglichen Bemühungen in der Benutzung von Resorcin-Beize auch Erfolg aufzuweisen.

Rosin und Bibergeil[1]) haben dieses Gemisch neuerdings sogar für die postvitale (prämortale) Färbung unfixirter nekrobiotischer Zellen verwendet.

Nach meinen persönlichen fortgesetzten Erfahrungen muss ich nun sagen, dass man für die vitale Färbung bessere Resultate erzielt, wenn man Methylgrün mit Neutralroth combinirt: sind doch die verschiedenen rothen basischen Farbstoffe hinsichtlich der Lymphocyten-Färbungen im Princip gleichwerthig und nur graduell verschieden.

[1]) Deutsche Medic. Wochenschr., 1902, No. 3 u. 4.

Digitized by Google

Auch für Schnitt-Präparate dürfte es sich vielleicht empfehlen, das alcohol-unechte Pyronin und Acridinroth durch die echteren Farbstoffe Fuchsin[1]) oder Safranin[2]) zu ersetzen und vor der Färbung das eventuelle Celloidin durch Alcohol-Aether zu entfernen[3]).

Dort, wo es sich bei der Untersuchung blutbildender Organe, etwa des Knochenmarks, um eine Unterscheidung von Lymphocyten und Erythroblasten handelt, empfiehlt es sich, das xantophile Hämoglobin vielleicht noch durch einen besonderen gelben, basischen oder sauren Farbstoff kenntlich zu machen, sowohl im Deckglas, als auch im Schnitt-Präparat.

Ein triacides Gemisch von Methylgrün + Pyronin + Orange G. fand ich, aus früher erörterten Gründen[4]), allerdings am wenigsten geeignet. Besser war es, mit dem sauren Orange G. vorzufärben und dann in üblicher Weise mit dem basischen Farbgemisch nachzufärben. Neuerdings erscheint mir am vortheilhaftesten für diesen Zweck ein Gemisch dreier basischer Farbstoffe, nehmlich von Methylgrün + Pyronin + Vesuvin (bezw. Chrysoidin) oder Methylgrün + Fuchsin + Phosphin.

XIX.

Ueber Plasmazellen und Lymphocyten.

(Aus dem Pathologischen Institut des städtischen Krankenhauses am Urban, Prosector Prof. Dr. Benda.)

Von

Dr. Arthur Schlesinger.

Nachdem die Untersuchungen über die Unna'schen Plasmazellen, besonders durch die Arbeiten von Unna und Marschalko, wenigstens in morphologischer Beziehung bis zu einem

[1]) Vergl. Zimmermann: Zeitschr. f. wissensch. Mikrosk., XII, 1896.

[2]) Vergl. Heine: Zeitschr. f. physiol. Chemie, XXI, 1896.

[3]) Zusatz bei der Correctur: Inzwischen ist es Unna gelungen, durch eine Modification meine Methylgrün-Pyronin-Schnittmethode allen Anforderungen gerecht zu machen.

[4]) Pappenheim. Dieses Arch., 157. Bd., 1899.

Digitized by Google

gewissen Abschluss gekommen schienen, sind durch die neuesten Arbeiten wieder über wesentliche Punkte Differenzen entstanden.

Unabhängig von einander haben Pappenheim[1]) und Almquvist[2]) darauf hingewiesen, dass ausser dem morphologischen Typus, der von Marschalko als charakteristisch für Plasmazellen beschrieben wurde (ovale Zellform, excentrischer Kern, randständiges Chromatin des Kerns, krümliches, nach verschiedenen Methoden färbbares basophiles Protoplasma, heller Hof um den Kern) und von dem in den letzten Jahren fast allein die Rede war, auch die zuerst von Unna beschriebene Zellform zu Recht besteht. Diese Form ist nach Almquvist: heller Kern, dunkles feinkörniges Protoplasma, öfter auch randständiges Kern-Chromatin, nur nach der Unna'schen Methode färbbar.

Die Schlüsse aber, die beide aus dieser Beobachtung ziehen, sind verschieden, indem Pappenheim keinen principiellen Unterschied zwischen beiden Formen macht, Almquvist sie dagegen für verschiedene Zellarten hält; die Unna'schen Zellen stammen nach ihm aus dem Bindegewebe, die Marschalko'schen aus Leukocyten. Pappenheim aber sagt, dass die Form nur von der Beschaffenheit des Gewebes abhinge: im trocknen Gewebe entstehe der Unna'sche, im succulenten Gewebe der Marschalko'sche Typus.

Krompecher[3]) hält die Unna'sche Zellform für ein Degenerations-Product.

Die Pappenheim'sche Arbeit beschäftigt sich nun hauptsächlich mit den Beziehungen der Plasmazellen zu den Lymphocyten, und da ich nun weiter unten auf diese Dinge näher eingehen muss, so sei mir gestattet, den Inhalt derselben hier kurz zu recapituliren.

[1]) Pappenheim, Wie verhalten sich die Unna'schen Plasmazellen zu Lymphocyten? Dieses Archiv. Bd. 165, 166.

[2]) Almquvist, Beitr. zur Kenntniss der Plasmazellen, bes. bei Lupus Arch. f. Dermat. Bd. 58, 1. u. 2. Heft.

[3]) Krompecher, Beitr. zur Lehre von den Plasmazellen. Ziegler's Beitr., Bd. XXIV.

Digitized by Google

Pappenheim sagt:

Man hat bis jetzt immer von kleinen Lymphocyten und grossen Plasmazellen gesprochen. Es giebt aber auch grosse Lymphocyten, die man im Schnittpräparat wenig studirt hat, und kleine Plasmazellen. Letztere sind gleich dem, was Unna als Tochter-Plasmazellen beschrieben hat, d. h. Plasmazellen, die kein oder sehr wenig Plasma mehr haben, sondern sich morphologisch gleich oder ähnlich wie die kleinen Lymphocyten verhalten. Die grossen (Granoplasma enthaltenden) Plasmazellen aber, die Marschalko vereinzelt in normalen lymphoiden Organen fand, und die Pappenheim mit seiner Pyronin-Methylgrün-Resorcinmethode in noch grösserer Anzahl gefunden hat, verhalten sich morphologisch und genetisch wie grosse Lymphocyten.

Weiter: die lymphocytoiden Elemente des Granulations-(entzündeten)Gewebes (also „grosse“ und „kleine“ Plasmazellen) können, entgegen der hauptsächlich von Baumgarten vertretenen Lehre, nicht aus dem Blute an den Entzündungsort gelangt sein, weil: 1. im normalen Blut keine grossen Lymphocyten (die ja morphologisch gleich den grossen Plasmazellen) vorhanden sind. 2. Die Lymphocyten nach Ehrlich nicht emigrations-fähig sind, 3. man in den lymphoiden Organen kleine aus grossen (Lymphogonien Bendas) Lymphocyten entstehen sieht. 4. die lymphocytoiden Elemente des Granulations-Gewebes sich oft in der Umgebung von kleineren Arterien finden, aus denen nie Emigration stattfinden kann. 5. Bei normalem Blut das Granulationsgewebe oft nur aus grossen lymphocytoiden Plasmazellen besteht.

Da nun P. auch die Ribbert'sche Lehre von der Entstehung der Granulationszellen aus im Gewebe präformirten kleinen Lymphfollikeln verwirft, so kommt er zu dem Schluss, dass die Plasmazellen rein histiogene Elemente sind; die kleinen (Tochter-)Plasmazellen gehen aus den grossen (Granoplasma enthaltenden) hervor, diese wiederum aus Bindegewebszellen. Die kleinen Plasmazellen des entzündeten Gewebes sind also, auch wenn sie sich morphologisch und tinctoriell wie Lymphocyten verhalten, principiell von diesen verschieden. Es giebt also im entzündeten Gewebe keine Lymphocyten.

Digitized by Google

Ferner sind bezüglich der Herkunft der Plasmazellen neuerdings Enderlen und Justi[1]) auf experimentellem Wege zu anderen Resultaten gelangt, als Marschalko. Letzterer fand bei seinen Experimenten (Carbolsäure-Injectionen in die Leber von Kaninchen) schon nach 24 Stunden Plasmazellen, eine Zeit, in der er eine Bindegewebs-Wucherung ausschliesst; Enderlen und Justi, die hauptsächlich die Arnold'schen Versuche von Implantation von Hollundermark in die Bauchhöhle ausführten, fanden erst spät (am 6. Tage) Plasmazellen und nehmen eine Entstehung derselben aus Bindegewebe an.

Auf letzterem Standpunkt steht auch Marchand[2]), der die Gruppe der leukocytoiden Zellen (lymphoide Zellen der kleinzelligen Infiltration, Plasmazellen, Mastzellen, grosse Phagocyten der serösen Höhlen) in beschränktem Maasse aus Bindegewebe hervorgehen lässt.

Eine ausführlichere Literatur-Angabe ist in diesen letzten Arbeiten vorhanden, ferner eine Uebersicht über den Stand der Frage in einem Sammelreferat von Marschalko[3]).

Auf Anregung von Herrn Prof. Benda, dem ich auch an dieser Stelle für seine liebenswürdige Unterstützung bei Abfassung dieser Arbeit meinen verbindlichsten Dank sage, beschäftigte ich mich zuerst mit dem Vorkommen der Plasmazellen in Carcinomen, später dann allgemein mit den morphologischen und biologischen Verhältnissen der Plasmazellen.

I.

Ich untersuchte etwa 80 verschiedene Organe, theils frisches, theils der Leiche entnommenes Material. Es liess sich dabei kein Unterschied in der Darstellbarkeit der Zellen constatiren; selbst bei Entnahme des Materials 48 Stunden nach dem Tode waren die für die Untersuchungen in Betracht kommenden Zellen gut erhalten.

Es wurden in der Hauptsache untersucht: Carcinome, entzündliche Processe der verschiedensten Organe, syphilitische Granulations-Geschwülste, Tuberculose, Lupus, Entzündungen der Lymphdrüsen, pathologische Granulationen, normale Darm-Schleimhaut, 5 Fälle von acuter Leukämie, 1 Fall von chronischer lymphatischer Leukämie.

[1]) Deutsche Zeitschrift f. Chir., Bd. 62, Heft 1 und 2.

[2]) Cit. bei Enderlen und Justi.

[3]) Marschalko, Zur Plasmazellen-Frage. Centr.-Bl. f. allg. Pathol. 1899.

Digitized by Google

Die Untersuchung geschah in der Mehrzahl der Fälle an Gefrierschnitten, nach ein- oder mehrtägiger Härtung in 10 procent. Formalin-Lösung und etwa ½ stündiger Auswässerung, zur Controlle auch an in Alkohol gehärtetem Material. Es liessen sich dabei, wie auch Herr Prof. Benda früher schon einmal bemerkt hat[1]), die Zellen an Gefrierschnitten genau so gut studiren, wie bei der von Unna als specifisch angegebenen Alkohol-Härtung.

Die Alkohol-Präparate wurden theils in Paraffin eingebettet, theils nach etwa einstündigem Einlegen in 1 procent. Formalin-Lösung[1]) ebenfalls mit dem Gefriermikrotom geschnitten. Auch hier war kein Unterschied zwischen beiden Methoden vorhanden.

Gefärbt wurde nach der Unna'schen Vorschrift: polychromes Methylenblau (von Grübler) 10 Minuten — kurzes Abspülen in Wasser — Differenziren in Glycerinäther-Mischung — Auswässern — Alkohol — Xylol — Balsam. Als Controll-Färbung wurde eine 2½ procent. Carboltoluidinblau-Lösung angewendet. Färben 1—24 Stunden, je nach der Stärke der Lösung — Differenziren in 70 procent. Alkohol, eventuell auch in Creosot; jedoch entfärben sich die Präparate in Creosot sehr rasch, so dass diese Differenzirung nur für stark gefärbte Präparate passt. — Weiter: Alkohol — Xylol — Balsam. Auch hier konnte ein Unterschied in keiner Hinsicht constatirt werden, auch nicht bezüglich der Zellen vom Unna'schen Typus (heller Kern, dunkles feinkörniges Protoplasma).

Die Unna'sche Methode ist also, weder was Härtung, noch was Färbung anbetrifft, eine specifische.[2]) Für den Marschalko'schen Zelltypus ist das schon häufig betont worden.

Sehr gute Bilder giebt eine Nachfärbung der Toluidinblau-Präparate mit Eosin. Man muss dann ziemlich stark vorfärben, fast vollständig differenziren und dann die Präparate auf einige Secunden in eosinhaltigen Alkohol legen.

[1]) Neur. Centr.-Bl., 1895, No. 17.

[2]) Nach Beendigung dieser Arbeit erschienen in den Monatsheften für praktische Dermatologie (März 1902) mehrere polemische Aufsätze von Pappenheim, Almquvist und Unna. Unna sagt darin wiederum, dass die geringsten Spuren eines gerbenden Mittels (wie z. B. Formalin) die Färbung illusorisch machen. Als Bedingung für eine gute Färbung fordert er weiter, dass die Mastzellen vollständig roth gefärbt sind. Ich habe daraufhin meine Präparate nochmals durchgesehen, konnte aber einen wesentlichen Unterschied in dem Aussehen der Plasmazellen zwischen den Präparaten mit mehr roth und denen mit mehr violett gefärbten Mastzellen nicht erkennen. Ich glaube, dass es gar nicht immer möglich ist, alle Mastzellen intensiv metachromisch roth zu färben, denn ich sehe in manchen Präparaten dicht neben einander roth und mehr violett gefärbte Mastzellen.

Dass ein erheblicher Einfluss des Formalins auf die Färbbarkeit der Zellen nicht vorhanden ist, habe ich schon oben gesagt.

Digitized by Google

Das schwach basophile Protoplasma der Marschalko'schen Zellen ist dann schön roth gefärbt; je dichter aber das Protoplasma ist, je mehr sich die Zelle der feinkörnigen Form nähert, desto mehr überwiegt die Blaufärbung. Leider ist diese Färbung sehr wenig haltbar.

Mit der Pappenheim'schen Pyronin-Methylgrün-Resorcin-Methode habe ich auch Versuche gemacht, konnte aber keine guten Resultate damit erzielen. Vielleicht liegt das daran, dass ich hauptsächlich an Formalin-Gefrierschnitten arbeitete.

Da für meine Zwecke die Unterscheidung des leukocytären und lymphocytären Protoplasmas, die wohl der Hauptvortheil der Methode sein soll, nicht besonders in Betracht kam, da ferner die Kernstructur gerade mit Toluidinblau-Färbung ausserordentlich deutlich hervortritt, so habe ich dann von weiteren Versuchen Abstand genommen.

Die Marschalko'schen Zellen wenigstens sind auch mit gewöhnlicher Hämatoxylin-Eosin-Färbung oft sehr deutlich zu erkennen, besonders, wenn sie nicht zu dicht gedrängt beisammen liegen. Ich habe sogar ein Präparat (Gummi des Gehirns), wo die Hämatoxylin-Eosin-Färbung ein besseres Resultat ergab, als die Unna'sche Methode.

Wenn ich nun weiter auf die morphologischen Verhältnisse der Zellen eingehe, so habe ich bisher die Bezeichnungen: Unna'scher und Marschalko'scher Typus gebraucht, die ich auch der Einfachheit halber weiter anwenden will, ohne damit für ihre Zusammengehörigkeit etwas präjudiciren zu wollen; ich muss aber betonen, dass keineswegs zwei streng von einander geschiedene Typen existiren, sondern dass sich eine ganze Reihe von Mittelformen findet, so dass man im einzelnen Präparat oft im Zweifel ist, welcher Form man die Zellen zuertheilen soll. Auch fanden sich in sehr vielen Präparaten verschiedene Formen nebeneinander. Es giebt also eine ununterbrochene Reihe von Formen, an deren einem Ende die Zelle mit hellem Kern und schmalem, dichtem, feinkörnigem Protoplasma-Saum, am anderen die mit Radkern (so will ich der Einfachheit halber die Kerne mit randständig angeordnetem Chromatin weiterbezeichnen) und breitem, ovalem, mehr homogenem Protoplasma steht. Bei den Zellen mit entfärbtem Kern ist oft ein besonders deutliches Kernkörperchen vorhanden. Auch sind neben diesen Zellen die sogenannten Tochter-Plasmazellen in der Umgegend oft verstreut als hellblaue runde oder mehr ovale Körner, wie sie Almkvist abbildet, sichtbar;

Digitized by Google

manchmal noch mit einem ganz schmalen, dunklen Plasmasaum umgeben.

Ich suchte nun zu finden, von welchen Umständen es abhinge, ob sich in einem Entzündungs- beziehungsweise Granulations-Heerd der eine oder der andere Zell-Typus fände. Von Pappenheim war angenommen worden, dass die Form von dem Zustande des Gewebes abhinge, und zwar so, dass im trocknen Gewebe, besonders in Cancroiden, der Unna'sche, im succulenten Gewebe, besonders in Schleimhäuten, der Marschalko'sche Typus überwiege. Ich untersuchte nun daraufhin einige Skirrhen, besonders der Mamma, also trocknes Gewebe, und fand auch fast regelmässig den Unna'schen Plasmazellen-Typus als Bestandtheil der kleinzelligen Infiltration in der Umgebung der Krebsnester. Als ich aber weitere Organe untersuchte, fand ich denselben Zell-Typus in einer Reihe anderer Präparate, so z. B. öfters bei entzündlichen Infiltrationen der unteren Darm-Abschnitte, wo wohl von trocknem Gewebe keine Rede sein kann, ferner in einige Cancroiden (in anderen dagegen mehr Marschalko'sche Formen), in einem Magen-Carcinom von adenomatösen Bau, einer osteomyelitischen Granulation, bei einer Nekrose der Milzfollikel bei Dyphtherie u. s. w.

Schliesslich untersuchte ich noch normalen Dünn- und Dickdarm und fand dabei in einigen Fällen, dass ein grosser Theil der Lymphzellen des lymphoiden Gewebes der Darm-Mukosa von einem meist schmalen, feinkörnigen Protoplasma-Saum umgeben war.

Mein Lupus-Material war ziemlich gering. Almkvist hat hier bei knötchenförmigem Lupus die Unna'sche, bei diffusem die Marschalko'sche Form gefunden. Ich konnte aber sicher letztere Form auch bei der Knötchenform des Lupus nachweisen. Ich glaubte dann, dass vielleicht das dichte Zusammenliegen der Zellen einen Einfluss auf die Form hätte, fand aber diese Vermuthung nicht bestätigt.

Was nun das Verhältniss der Plasmazellen zu den Lymphocyten, beziehungsweise Tochter-Plasmazellen betrifft, so konnte ich, im Gegensatz zu Pappenheim, der die Plasmazellen („grosse" Plasmazellen) mehr an der Grenze gegen das normale Gewebe hin, Tochter-Plasmazellen („kleine" Plasmazellen) mehr

Digitized by Google

in der Mitte der Granulationen vorkommen lässt, eine Gesetzmässigkeit in dieser Beziehung nicht finden. Zwar waren diese Verhältnisse einige Male angedeutet, aber nirgends in ausgesprochenem Maasse. Bald lagen die Lymphocyten (kleine Plasmazellen) einzeln zwischen den Plasmazellen verstreut, bald sieht man die Zellen in Haufen liegen, die nur oder fast nur aus Lymphocyten oder nur aus Plasmazellen bestehen.

Eine Anordnung der Plasmazellen um kleine Arterien herum ist öfters vorhanden.

Bezüglich der Beziehungen der Plasmazellen zu den Mastzellen kann ich die Befunde von Pappenheim und Krompecher bestätigen. Man sieht öfters etwas metachromatisch gefärbte Plasmazellen beider Formen, die man für Mastzellen halten würde, wenn nicht typische Mastzellen mit viel ausgesprochenerer Metachromasie und groben, mehr isolirt liegenden Körnern daneben lägen; besonders schien mir dies in schleimhaltigen Geweben der Fall zu sein; ferner sieht man Radkerne mit grober Mastzellen-Körnung umgeben; schliesslich habe ich in einem Präparat (Adenocarcinom der Mamma) Haufen von kleinen Lymphocyten gesehen, von denen einige mit Mastzellen-Körnung umgeben waren. In einigen, allerdings nur wenigen Fällen, war es unmöglich, die beiden Zell-Arten strict auseinander zu halten.

Mittelformen zwischen Plasmazellen und Bindegewebszellen waren öfters zu beobachten, so z. B. in einem Gummi des Gehirns, wo die Bindegewebszellen theilweise den Radkern der Plasmazellen hatten.

Bei Betrachtung der Zahl der Mitosen konnte ich eine Gesetzmässigkeit nicht finden.

Bezüglich der Morphologie der Plasmazellen finde ich nun nirgends in der Literatur eine Thatsache erwähnt, die, wie ich glaube, für die Auffassung der Genese der Plasmazellen von Bedeutung ist. Genau so nehmlich, wie wir grosse und kleine, (vielmehr grosskernige und kleinkernige) Lymphocyten haben, so fanden wir auch in fast jedem Falle grosskernige und kleinkernige Plasmazellen, und zwar haben die Kerne der kleinkernigen Formen die Grösse kleiner Lymphocyten. Eine bestimmte Anordnung dieser beiden Formen konnte ich nicht

Digitized by Google

feststellen. Sie kommen bunt durcheinander im entzündeten, beziehungsweise Granulations-Gewebe vor.

Sonst brauche ich auf die Morphologie der Zellen nicht weiter einzugehen, da dieselbe mitsamt der der Degenerations-Formen öfter schon eingehend beschrieben worden ist. Ich möchte nur beiläufig eine Varietät der Form des Marschalko'schen Typus erwähnen, die ich nirgends beschrieben fand. Ich sah in einigen Präparaten, z. B. einer Zotte von acutem Gelenk-Rheumatismus, das Chromatin des Kerns in zwei dunklen, gleichmässig tingirten Halbmonden am Rande angeordnet. Ob diese Form eine besondere Bedeutung hat, weiss ich nicht.

In entzündeten Lymphdrüsen fand ich öfter Plasmazellen, jedoch sind meine Untersuchungen hierüber noch nicht abgeschlossen.

Gesondert von diesen allgemeinen Befunden möchte ich nun noch die fünf Fälle von acuter und einen Fall von chronischer lymphatischer Leukämie besprechen, die mir Herr Prof. Benda in liebenswürdigster Weise zur Verfügung gestellt hatte.

Es ist schon früher von Benda[1]) hervorgehoben worden, dass bei acuter Lymphämie in den Lymphdrüsen die Grenzen zwischen den Keim-Zentren und der Region der kleinen Lymphocyten vollständig verwischt sind, und dass die grossen Lymphocyten (Lymphogonien) stark in der Zahl überwiegen. Es rührt das davon her, dass bei der acuten Lymphämie eine überstürzte Proliferation von Lymphocyten stattfindet, so dass die Lymphogonien nicht Zeit haben, sich in kleine Lymphocyten umzuwandeln, sondern zum grossen Theil noch unverändert ins Blut übertreten. Ferner hat B. darauf hingewiesen, dass die Zellen oft einen auffallend grossen basophilen Protoplasma-Saum haben. Die Plasmazellen waren damals (1897) fast nur in Dermatologen-Kreisen bekannt. Ich gebe nun die Beschreibung der Zellen der Lymphdrüsen eines solchen Falles (Anders):

1) Zellen mit kleinem Kern; Chromatin unregelmässig angeordnet, nur in einigen Präparaten die charakteristische Rad-Structur (5—8 Chromatin-Körner am Rande) zeigend. Proto-

[1]) Verhandl. des Congress f. innere Medicin 1897.

Digitized by Google

plasma-Saum ganz schmal oder gar nicht nachzuweisen. Auch einzelne Zellen mit sehr dunkel tingirtem, kleinem Kern, die sich im übrigen ebenso verhalten, wie die anderen.

2) Grösse des Kernes wie bei 1. Immer Rad-Structur des Kernes. Kern oft excentrisch. Sehr deutliches Kernkörperchen. Mehr oder weniger breiter ovaler oder rundlicher Protoplasma-Saum.

3) Grosser Radkern meist in excentrischer Lage. Protoplasma stark ausgebildet, von scholliger Structur, heller Hof um den Kern. Bilden in einigen Präparaten die Hauptmasse der Zellen.

4) Grosser, bläschenförmiger Kern; öfters gebuchtete, sogenannte Maulbeerform desselben. Kernkörperchen meist sehr deutlich. Breiter Protoplasma-Saum.

Die beiden letzten Zellarten waren meist stark in der Ueberzahl.

Zwischen allen Zellarten waren Uebergänge vorhanden.

Kurz zusammengefasst, haben wir in einer solchen Lymphdrüse alle Stadien grosser und kleiner Lymphocyten, grosskerniger und kleinkerniger Plasmazellen vertreten. Eine Gesetzmässigkeit in der Anordnung trat nirgends hervor. Die Zellen lagen im bunten Durcheinander. In den anderen Organen dieses Falles fanden sich wenig Lymphome, hingegen waren in den Gefässen, beziehungsweise Capillaren, sämmtliche oben beschriebenen Zellformen wiederzufinden.

Dieses scharf charakterisirte Bild fand ich fast ebenso, wie in dem ersten Falle, in einem zweiten (Krei). Zwei weitere Fälle boten ein weniger ausgesprochenes Bild. Das Ueberwiegen des basophilen Protoplasmas war überall zu constatiren, die Radkerne aber nicht so zahlreich, wie in den ersten Fällen.

Ein fünfter Fall scheidet für die Betrachtung aus, da die Leukocyten-Infiltration zu stark überwog. Was den Fall von chronischer lymphatischer Leukämie betrifft, so kann ich mich darüber kurz fassen. Die Lymphocyten, die hier ausschlieslich in der kleinen Form sich zeigten, hatten zwar manchmal eine Andeutung von Radkern, jedoch sah ich nirgends einen bemerkenswerten Protoplasma-Saum.

Digitized by Google

II.

Wenn wir näher auf unsere Beobachtungen eingehen, so habe ich schon oben erwähnt, dass zwischen dem Unna'schen und Marschalko'schen Typus keine scharfe Grenze existirt, sondern dass wir es mit einer Stufenleiter zu thun haben, deren Endformen man nur der Einfachheit halber, um nicht jedesmal wieder von Neuem beschreiben zu müssen, mit den beiden erwähnten Namen bezeichnen kann. Das eine aber ist sicher, dass die Unterschiede thatsächlich nur in der Form bestehen und nicht etwa auf einer principiellen Verschiedenheit der Zellen beruhen, denn wir finden z. B. bei einer einfachen entzündlichen Infiltration des Dickdarms (Perityphlitis simplex) dieselbe kleinzellige Infiltration, die wir z. B. im Magen aus Zellen vom Marschalko'schen Typus bestehend fanden, hier öfters aus Unna-schen Zellen zusammengesetzt. Wir haben also bei demselben pathologischen Process verschiedene Zellformen. Daraus können wir mit Sicherheit den Schluss ziehen, dass diese Formen sich nicht principiell von einander unterscheiden. Eine Gesetzmässigkeit für die Verschiedenheit der Zellformen zu finden, ist mir bis jetzt nicht gelungen. Ich muss es bei der Thatsache bewenden lassen, dass ich Zellen von Unna'schem Typus fast immer bei Skirrhen, öfters bei Cancroiden und bei Processen besonders der unteren Darm-Abschnitte gefunden habe. Vielleicht geben uns die Befunde am normalen Dünndarm (Lymphzellen des lymphoiden Gewebes mit Granoplasma umgeben) einen Hinweis auf die Abhängigkeit der Form von bestimmtem Nährmaterial der Zellen.

Ob das Plasma dieser Zellen granulirt ist, darüber ist viel gestritten worden. Eigentliche Granula sieht man sehr selten. Am besten passt wohl der Ausdruck „granulös" auf seine Beschaffenheit. Seinem Wesen nach besteht der Unterschied gegenüber den Zellen mit breitem Plasma-Leib wohl auch mit in der dichteren Lagerung der kleinsten Theilchen.

Wir haben dann erwähnt, dass bei einem Theil besonders des Unna'schen Zelltypus der Kern nicht das randständig angeordnete Chromatin zeigt, sondern als ein homogener, oft mit Kernkörperchen versehener Fleck imponirt. Das sind also die Zellen, die Unna in seinen ersten Publicationen als die alleinigen

Digitized by Google

Vertreter der Plasmazellen beschrieb. Marschalko hat gemeint, dass diese Kerne nur auf Entfärbung zurückzuführen seien. Ich konnte mich nun aber an meinen Präparaten überzeugen, dass ein wesentlicher Einfluss der verschiedenen Stärke der Entfärbung auf die Chromatin-Structur nicht vorhanden ist. Wir müssen also sagen, dass der Radkern kein nothwendiges Charakteristikum der Plasmazelle ist.

Die Uebergänge der Plasmazellen zu Mast- und Bindegewebs-Zellen können im Allgemeinen, besonders wenn sie verstreut im Gewebe liegen, meiner Ansicht nach sehr wenig für die Betrachtung der genetischen Verhältnisse verwerthet werden. Ich kann, besonders, wenn, wie es öfters der Fall, die Zellen die gleichen Kerne haben, nie sagen, welche Zelle aus der anderen hervorgegangen, ja oft nicht einmal, ob nicht etwa die Zelle der anderen genetisch gleich zu setzen und nur die Form eine andere geworden ist. Letzteres könnte z. B. sehr wohl der Fall sein bei dem Carcinom der Mamma, wo sich in einem Haufen kleiner lymphocytärer Zellen einige von einem breiten Hof metachromatischer Mastzellen-Körnung umgeben fanden.

Die Mastzellen sind von den Plasmazellen besonders schwer abzugrenzen, wenn sie klein und ihre groben Körner so dicht beieinander liegen, dass daraus eben eine mehr granulöse Structur des Protoplasmas resultirt. Auch ist die Metachromasie der Mastzellen nicht immer scharf ausgeprägt. Ihre Farbe differirt vom bläulich Violett bis zum intensiven Roth. Dass diese keine durch die Färbung bedingten Kunstproducte sind, ist daran zu erkennen, dass man oft dicht neben einer bläulichen andere vollständig metachromatisch rothgefärbte Zellen liegen sieht.

Ich komme nun zur Betrachtung der Kerngrösse der Plasmazellen, Dass auf diese Differenzen bisher nicht aufmerksam gemacht worden ist, hat wohl, wie ich glaube, seinen Grund darin, dass bei der Grösse des Plasma-Leibes die Differenzen in der Grösse des Kerns nicht so scharf hervortreten, wie bei den nur von schmalem Protoplasma-Saum umgebenen Lymphocyten. Daher sind wohl auch Pappenheim's „grosse“ und „kleine“ Plasmazellen nur vom Verhalten des Protoplasmas abstrahirt. Pappenheim spricht zwar auch von Kern-Verhältnissen. Er sagt, dass der Radkern und die Blasskernigkeit das Zeichen einer niedrigeren

Digitized by Google

Differenzirungs-Stufe seien, die Vertheilung des Kern-Chromatins bei den kleinen Lymphocyten die höhere Differenzirung darstelle (Analoga: Normoblasten und Megaloblasten). Man kann sich aber fast in jedem Präparat davon überzeugen, dass die grösste Anzahl der „grossen" Plasmazellen, die Pappenheim morphologisch gleichsetzt den grossen Lymphocyten, einen Kern hat, der in der Grösse genau den in der Umgebung liegenden kleinen Lymphocyten entspricht. Ausserdem aber findet man dann fast immer Plasmazellen, die bezüglich der Kerngrösse mit den grossen Lymphocyten verglichen werden können. Besonders deutlich zeigen ersteres unsere Präparate von normaler Darmschleimhaut, wo kein Zweifel bestehen kann, dass fast nur kleine Lymphocyten von Plasma umgeben sind, da doch das normale lymphoide Gewebe der Schleimhaut fast nur aus solchen besteht. Also eine Aehnlichkeit zwischen „grossen Plasmazellen" und grossen Lymphocyten findet sich nur in Bezug auf das Verhalten des Plasmas, und ein solcher Vergleich ist meiner Ansicht nach bei dem heutigen Stande der Zelllehre nicht angängig, wenn wir die genetischen Verhältnisse von Zellen betrachten. Wir können nicht Zellen, deren Kern dem der kleinen Lymphocyten entspricht, als genetisch gleichwerthig den grossen (grosskernigen) Lymphocyten setzen. Auch sieht man sehr oft, dass Pappenheim's „kleine" Plasmazellen dieselbe Radstructur des Kerns haben, wie die „grossen".

Ich vermuthete nun, dass, gleich wie die Lymphogonien die Vorstufen der kleinen Lymphocyten sind, auch die grosskernigen Plasmzellen wenigstens theilweise Vorstufen der kleinkernigen sein könnten. Für diese Annahme fand ich nun in den Befunden bei acuter Leukämie eine wichtige Stütze. Wir fanden dort, wie wir gesehen haben, in den Lymphdrüsen bunt durcheinander grosse und kleine Lymphocyten, grosskernige und kleinkernige Plasmazellen im Organ liegen. Nun ist die acute Lymphämie ein entzündlich hyperplastischer Process, bei dem wohl kein Zweifel bestehen kann, dass die in den lymphatischen Organen vorhandenen Zellen den Lymphocyten gleichwerthig, d. h. zum blutbildenden Gewebe gehörend sind, dass also die Lymphdrüsen-Geschwulst keine heteroplastische, sondern eine homöoplastische ist. Wenn darüber noch ein Zweifel bestehen sollte, so kann

Digitized by Google

er wohl durch die Befunde in den Gefässen beseitigt werden, wo sich genau dieselben verschiedenen Formen wie in den Lymphomen fanden. Wir können unmöglich annehmen, dass das Blut bei dieser Krankheit fast ausschliesslich Zellen, die ihm vollständig fremd sind, enthielte.

Ich glaube also zu dem Schlusse berechtigt zu sein, dass die Zellen in den Lymphdrüsen alle verschiedene Formen, bezw. Entwicklungsstufen ein und derselben Zellart sind, dass also grosskernige Plasmazellen oder grosse Lymphocyten sich zu kleinkernigen Plasmazellen oder kleinen Lymphocyten entwickeln.

Nehmen wir nun diesen Befund der gross- und kleinkernigen Plasmazellen bei acuter Lymphämie zusammen mit denselben Befunden im Gewebe, so geht wohl mit grosser Wahrscheinlichkeit daraus hervor, dass sich beide Befunde genetisch entsprechen, dass also die Plasmazellen sich nicht nur theilweise morphologisch, sondern auch genetisch wie Lymphocyten verhalten, dass also wenigstens ein Theil der Plasmazellen des Granulations-Gewebes nichts weiter als durch Aufnahme von Plasma veränderte Lymphocyten sind.

Die Annahme findet eine weitere Stütze in den Befunden am normalen Darm. Hier sehen wir, dass kleine Lymphocyten Plasma aufgenommen haben und dadurch zu Plasmazellen geworden sind. Bei gewissen entzündlichen Zuständen des Darms zeigt sich dann eine einfache Vermehrung dieser Zellen. Gerade hier zeigt sich am besten, dass auch nicht, wie z. B. Marschalko annimmt, genetische Unterschiede zwischen Plasmazellen und gleichkernigen Lymphocyten bestehen, sondern dass einfach die Zelle in ihrer Form durch Aufnahme von Plasma verändert ist. Nun soll nicht etwa gesagt sein, dass sich immer die kleinkernigen Formen aus den grosskernigen entwickeln müssen. Wir können heute nicht mit Sicherheit wissen, ob sich nicht auch kleine Lymphocyten, etwa bei Reizzuständen der lymphoiden Organe, wieder in grosse zurück verwandeln können. Ich sage nur, dass sie nicht gleichwerthig als dieselben Zellen, sondern als verschiedene Entwicklungsstufen ein und derselben Zellart aufgefasst werden müssen. Auch sehe ich keinen Grund ein, die plasmafreien lymphocytoiden Elemente des entzündeten

Digitized by Google

Gewebes als Plasma-Tochterzellen zu bezeichnen. Es steht, wie unsere Befunde am normalen Darm zeigen, nichts der Annahme im Wege, dass sie nicht secundär Plasma aufnehmen können. Für ebenso falsch aber halte ich den Namen Plasma-Mutterzellen. Es sind eben keine genetischen Unterschiede zwischen den plasmareichen, immer gleiches Verhalten des Kerns vorausgesetzt, und plasmaarmen Zellen vorhanden.

Wie haben wir uns nun auf Grund dieser Befunde zu den Theorien über die Herkunft der kleinzelligen Infiltration[1]) zu stellen?

Gegen die Baumgarten'sche Lehre von der hämatogenen Entstehung der kleinzelligen Infiltration hat Pappenheim die Anfangs erwähnten neuen Einwände gebracht. Der erste derselben, dass im normalen Blut keine grossen Lymphocyten vorhanden sind, ist wohl durch die Darlegung, dass Pappenheim's grosse Plasmazellen morphologisch nicht den grossen Lymphocyten, sondern grossen und kleinen Lymphocyten, in der Mehrzahl sogar letzteren entsprechen, wiederlegt. Dasselbe ist gegen Punkt 3 und 5 zu sagen. Was Punkt 4 betrifft, so ist eine Anordnung der Plasmazellen um die Arterien herum allerdings öfters zu finden. Aber erstens fand ich sie nicht so häufig, dass ich glaube, dass man daraus Schlüsse ziehen kann, zweitens liegt sehr oft in der Nähe einer kleinen Arterie eine kleine Vene, sodass die Emigration nicht aus der Arterie stattgefunden zu haben braucht, und schliesslich ist das periarterielle Gewebe ziemlich locker, so dass auch daher der Befund erklärt werden könnte. Es bleibt also nur noch die Ehrlich'sche Theorie von der Unfähigkeit der Lymphocyten zu emigriren, die ja auch in neuerer Zeit öfter angegriffen wird[2]), so dass sie wohl jedenfalls kein Dogma mehr ist, auf das man sich stützen kann. Ein wichtiger Einwand gegen die Baumgarten'sche Lehre scheint mir immer noch der zu sein, dass man sich schwer vorstellen kann, wie die grossen Leukocyten durch die Gefässe hindurch-

[1]) Ich sehe hier natürlich von der Infiltration mit multinucleären Leukocyten, die auch öfters mit „kleinzellige Infiltration" bezeichnet wird, vollkommen ab.

[2]) S. z. B. A. Wolff, Giebt es eine aktive Lymphocytose? D. Aerzte-Zeitung 1901, Heft 18.

Digitized by Google

treten und dieser Weg den kleineren Lymphocyten im Anfange verschlossen sein sollte. Vielleicht erklärt sich dies so, dass die Lymphocyten im Anfang der Entzündung sich noch nicht in den Lymphdrüsen vermehrt haben. Jedenfalls ist dieser theoretische Einwand wohl nicht so schwerwiegend, dass der Blutweg für die Entzündungszellen gar nicht in Betracht käme. Wenn wir unsere Befunde zu dieser Theorie in Beziehung bringen, so müssten also die grosskernigen Plasmazellen, da im Blut für gewöhnlich keine grossen Lymphocyten sind, nachträglich im Gewebe aus den kleinkernigen entstanden sein, eine Genese, die theoretisch wohl möglich ist. Die kleinkernigen Formen sind einfach durch secundäre Aufnahme von Plasma zu erklären.

Was nun die Lehre von der Entstehung der Entzündungszellen aus Bindegewebe, die heute besonders von Marchand vertreten wird, betrifft, so würden danach, da wir gesehen haben, dass die Plasmazellen Lymphocyten sind, sich nicht nur in Lymphdrüsen, wie viele Forscher annehmen, sondern auch im Gewebe Lymphocyten aus Bindegewebs- bezw. Endothelzellen entwickeln können.

Mir persönlich scheint diese Genese, besonders, wenn ich das Analogon der acuten Lymphämie betrachte, wenigstens theilweise möglich zu sein. Ich möchte aber hinzufügen, dass Herr Professor Benda, ausschliesslich auf dem Standpunkte von Baumgarten, dem der rein hämatogenen Entstehung der Entzündungszellen, steht.

Gegen die Verallgemeinerung der Ribbert'schen Theorie von der Entstehung der kleinzelligen Infiltration aus kleinsten im Gewebe präformirten Follikeln spricht, dass wir an Stellen, wo wir weit und breit keine solchen Lymphocyten-Anhäufungen entdecken können, z. B. im Gehirn, auch kleinzellige Infiltration finden. Dagegen wäre es wohl möglich, dass im einzelnen Falle eine Wucherung dieser Zellen mit secundärer Aufnahme von Granoplasma stattfindet. Die verschiedenen Stadien der Plasmazellen wären dann auf die gleiche Weise zu erklären, wie ich es bei Besprechung der Baumgarten'schen Theorie auseinandergesetzt habe.

Zusammenfassung:

1. Die Unna'sche Methode ist für keine Form der Plasmazellen eine specifische.

Digitized by Google

2. Die Plasmazellen, wie sie von Unna einerseits, von Marschalko andrerseits beschrieben wurden, sind nicht verschiedene Zellarten, sondern nur verschiedene Formen derselben Zellart.

3. In der normalen Darmschleimhaut findet man öfters die Zellen des lymphoiden Gewebes durch Aufnahme von Plasma in Plasmazellen verwandelt.

4. Wir haben hier zu unterscheiden zwischen grosskernigen und kleinkernigen Plasmazellen, die wenigstens theilweise verschiedene Entwicklungsstufen der Zellen darstellen.

5. Bei acuter Lymphämie ist diese Entwicklung in Lymphdrüsen und Gefässen besonders deutlich.

6. Die Plasmazellen sind zum grossen Theil wenigstens nichts weiter, als in der Form veränderte grosse und kleine Lymphocyten.

XX.

Die Chemie und Physiologie des Kropfes.

(Aus dem chemischen Labaratorium der medicinischen Klinik in Zürich.)

Von

Dr. med. et. phil. A. Oswald.

Privatdocenten und Assistenten der medicinischen Klinik in Zürich.

(Mit 3 Textfiguren.)

In früheren Zeiten, bis noch vor kaum mehr als einem Jahrhundert, wurde dem endemischen Kropfe keine besondere Aufmerksamkeit geschenkt, am allerwenigsten von den Aerzten; es wurde nur gelegentlich von seinem Vorkommen berichtet. In den Kropf-Territorien galt er sogar nicht nur als unschädlich, sondern auch als natürlich[1]) und bisweilen auch als schön, Anschauungen, denen man noch heute im Volke begegnet. Ebenso hatte man von dem sporadischen Kropf nur einen unvoll-

[1]) Mund. Merillius. Obs. VI. 23 Neap. (1720): strumosus morbosus est, gutturosus sanus, si natura talis sit. (cit. nach Virchow. Geschwülste III. S. 45 Fussnote.)

Digitized by Google

kommenen Begriff, was schon daraus hervorgeht, dass man mit dem Namen Struma auch andere am Halse vorkommende Geschwülste, namentlich scrophulöse Lymphdrüsen, bezeichnete.

Seitdem Fodéré in seinem grundlegenden „Traité du goître et du crétinisme“ (1800) die Beziehungen zwischen Kropf und Cretinismus aufdeckte, war dagegen das Interesse der Forscher unaufhaltsam auf den Kropf gerichtet gewesen. Das bezeugen die überaus zahlreichen, im Laufe des verflossenen Jahrhunderts erschienenen Abhandlungen, besonders die von Eulenberg, Lebert, Virchow, St. Lager, Bircher, Baillarger, Kocher, Wölffler[1]), um nur einige zu nennen.

Trotz des grossen Aufwandes von Mühe und Arbeit wissen wir aber über die Natur des Kropfes, seine Entstehung und seine Bedeutung noch herzlich wenig.

Man hat auf vielfache Weise sich über diese Punkte Klarheit zu verschaffen gesucht, vor Allem, und das war das Grundlegendste, durch das Studium der anatomischen Beschaffenheit des Kropfes, ferner durch die Festellung seiner Beziehungen zu anderweitigen Krankheits-Processen, seiner geographischen Verbreitung und endlich, indem man nach kropferzeugenden Agentien suchte.

In jüngster Zeit, nachdem von verschiedenen Forschern so manches über die Verrichtungen der normalen Schilddrüse aufgedeckt worden ist, speciell ihr Einfluss auf die Herz- und Blutgefäss-Nerven und ihre Wirkung auf die Stoffwechselvorgänge, konnte man mit Aussicht auf Erfolg von einem neuen Gesichtspunkte aus, vom experimentellen, an die Kropf-Frage herantreten. Die ersten Versuche in dieser Richtung wurden von E. v. Cyon angestellt.

1. Ueber den Jodgehalt der Kröpfe.

Von jeher war es die Aetiologie des Kropfes, welche das Interesse der Forscher ganz besonders in Anspruch genommen hat. Die zahlreichen darüber herrschenden Ansichten, welche in der Literatur verzeichnet sind, — St. Lager führt nicht weniger

[1]) Vergl. Literatur in C. A. Ewald: Die Erkrankungen der Schilddrüse, Myxoedem u. Cretinismus. Nothnagel's spec. Path. u. Therap. XXII. I. Theil (1896).

Digitized by Google

als 42 an —, legen davon Zeugniss ab. Viele derselben sind jedoch nach dem heutigen Stand unserer Kenntnisse von vornherein unhaltbar und haben nur noch historisches Interesse, dazu gehören die vermeintlichen Beziehungen der Struma zur Witterung, zur Jahreszeit, zur Temperatur, zur Feuchtigkeit der Luft, zum Licht, zur Härte des Trinkwassers (Kalk- und Magnesia-Gehalt) u. s. w. Andere, wie die Zurückführung auf mechanische Insulte (Tragen von Lasten, Blasen u. s. w.) sind unzureichend, indem solche Factoren gelegentlich fördernd auf Kropf-Entwicklung wirken, nicht aber die Ursache des endemischen Kropfes sein können.

Heutzutage ist man allgemein der Ansicht, dass der Kropf seine Entstehung einem an gewisse Gegenden gebundenem Agens, einem „Miasma", verdankt, das mit dem Trinkwasser in den Organismus gelangt. Ueber die Natur dieses Miasma ist man aber bisher noch nicht ins Reine gekommen.

Maassgebend scheint vor Allem die geologische Beschaffenheit des Bodens zu sein, indem nur das Wasser, welches gewissen Bodenformationen entquillt, den kropferzeugenden Stoff enthält. Solchen Kropfboden stellen nach Bircher[1]) die marinen Ablagerungen, und zwar die marinen Sedimente des paläozoischen Zeitalters, der Trias und der Tertiärzeit dar, während auf sämmtlichen Süsswasser-Ablagerungen, ferner auf den Sedimenten des Jura, der Kreide und des quaternären Meeres, sowie auf dem Eruptivgestein der Kropf niemals vorkommt. Doch widersprechen theilweise diesen Befunden die Angaben anderer Autoren (Kocher[2]), Schranz[3]).

Als Baumann[4]) das Jod in der Schildrüse entdeckte und

[1]) H. Bircher. Der endemische Kropf und seine Beziehungen zur Taubstummheit und zum Cretinismus. Basel, 1883, und ders.: Fortfall und Aenderung der Schilddrüsen-Function als Krankheitsursache in Lubarsch und Ostertag, Ergebnisse der allgem. Pathol. und pathol. Anatomie der Menschen und Thiere.

[2]) Th. Kocher, Vorkommen und Vertheilung des Kropfes. Bern. 1889.

[3]) J. Schranz, Beitrag zur Theorie des Kropfes. Arch. f. klin. Chirurgie, Bd. 34, S. 92, 1887.

[4]) E. Baumann, Ueber das normale Vorkommen des Jods im Thierkörper. III. Mittheilung. Der Jodgehalt der Schilddrüsen von Menschen und Thieren. Zeitschr. f. physiol. Chem. XXII, 1. T. (1896).

Digitized by Google

in den Kröpfen weniger Jod fand als in normalen Schilddrüsen, glaubte man endlich die Ursache der Kropfbildung gefunden zu haben, indem das Fehlen des Jods mit der Entstehung des Kropfes in Zusammenhang stehen müsse. Dieser Auffassung gab auch die heilsame Wirkung des Jods auf den Kropf eine gewisse Berechtigung. Ebenso schien dadurch eine einfache Erklärung der geographischen Verbreitung des Kropfes und dessen endemischen Vorkommens auf gewissen Bodenschichten gegeben, da ja bekanntlich von diesen die einen jodhaltig, die anderen dagegen jodfrei sind. Ausgedehnte Untersuchungen, die ich seiner Zeit noch auf Anregung von Prof. Baumann angestellt hatte, zeigten aber, dass die relative Jod-Armuth des Kropfes keine durchgreifende ist, und dass daher die Muthmaassungen, die Baumann zwar mit aller Vorsicht ausgesprochen hatte, die später aber von anderen Autoren als sicher gestellte Thatsache hingenommen worden sind, sich nicht bewahrheiteten. Zahlreiche Kröpfe wiesen nehmlich einen höheren Jodgehalt auf, als normale Schilddrüsen. So fand ich[1]) in sehr vielen Kröpfen aus der Schweiz[2]) 20, 30, 40 und 50 mg Jod, ja in einem

[1]) A. Oswald, Ueber den Jodgehalt der Schilddrüsen. Zeitschr. f. physiol. Chem. XXIII. S. 265, (1897).

[2]) Es mag hier am Platze sein, auf den Begriff Kropf etwas näher einzugehen. Es fällt im Einzelfalle oft schwer, zumal wenn es sich um einfach hyperplastische Strumen handelt, die Grenze zwischen normalen und pathologisch vergrösserten Schilddrüsen zu ziehen. Aus den anatomischen Verhältnissen lässt sich bekanntlich Nichts schliessen. Auch die Waage lässt uns im Stich. Die Standartzahlen welche in kropffreien Gegenden festgestellt worden sind, können innerhalb der Kropfgebiete nicht ohne Weiteres als normale anerkannt werden. Denn während nach den Angaben der Beobachter das Gewicht der Schilddrüsen in kropffreien Gegenden durchschnittlich blos 33 gr (Vierordt), 34 gr (Weibgen) 25 gr (Guiart) oder gar nur 22—24 gr (Marchand) beträgt, und nach letzterem Autor ein Gewicht von 50 gr sogar schon als pathologische Hypertrophie angesehen werden muss, so zeigen die meisten Schilddrüsen in der Schweiz, zumal in den Gegenden, wo Kropf-Endemie herrscht, ein höheres Gewicht. Da dürften für das Durchschnittsgewicht wohl eher Ziffern, wie sie Orth angiebt, nehmlich bis 60 gr, als die Norm aufgefasst werden. Ich habe seinerzeit als für die Schweiz noch normale Drüsen solche angesehen, die in frischem Zustand bis 100 gr wogen. Diese Ziffer ist vielleicht zu hoch gegriffen, da doch eine ganz erhebliche Anzahl

Digitized by Google

250 g schweren Kropf beinahe 1 dg Jod (genau 92 mg)[1]), während nicht vergrösserte Schilddrüsen aus der Schweiz durchschnittlich blos 9 mg Jod enthalten.

Nicht alle Kröpfe jedoch enthalten eine so grosse Menge Jod, ja überhaupt mehr Jod, als normale Schilddrüsen; eine ganze Anzahl fand ich vielmehr jodärmer als letztere. Es zeigten verschiedene Kröpfe, die über 150 bis 200 gr wogen, einen Jodgehalt von blos 1 bis 2 mg oder noch weniger[2]). Aehnliche Befunde haben Baumann[3]) und Weiss[4]) erhoben, die in mehreren Kröpfen 0,8 bis 2,8 mg oder nur Spuren von Jod fanden.

Frägt man sich, worauf diese auffallenden Unterschiede im Jodgehalt der Kröpfe beruhen, der bald das 10fache, bald blos den zwanzigsten Theil der Norm beträgt, so ergiebt sich eine befriedigende Antwort aus der näheren Prüfung der anatomischen Verhältnisse. Zahlreiche Bestimmungen an normalen Schilddrüsen des Menschen und verschiedener Säugethiere haben

Schilddrüsen innerhalb der Kropfgebiete bloss 40—50 gr wiegen. M. E. deuten daher Gewichte über 60 gr hinaus schon auf eine pathologische Vergrösserung, auf eine Uebergangsstufe zur ausgesprochenen Struma. Solche Uebergangsstufen sind aber in Kropfgebieten bei einem sehr hohen Procensatz der Bevölkerung nachzuweisen. Die Schwierigkeit, eine genaue Grenze zwischen normalen Schilddrüsen und Kropf zu ziehen, erklärt die ganz verschiedenen Resultate der Statistiker. Was der eine blos als „dicker Hals“ (in Deutschland Satt- oder Bläh-hals) auffasst, stellt für den anderen schon einen Kropf dar. So fand Kocher z. B. in Thun bei 95 pCt. der Einwohner diffuse Struma, während Bircher an demselben Orte nur bei 11 pCt. (ausgesprochenen) Kropf nachzuweisen vermochte. (Näheres über diese ganze Frage findet man in meiner schon erwähnten Arbeit. Zeitschr. f. phys. Chem. XXIII, S. 273.

[1]) Dieser hohe Jodgehalt der Kröpfe beruht nicht etwa auf der künstlichen Zufuhr von Jod, das in allen Kropfheilmitteln enthalten ist, denn er findet sich auch bei Thieren, wo eine Behandlung des Kropfes mit Sicherheit ausgeschlossen werden kann (vergl. A. Oswald loc. cit.).

[2]) A. Oswald, a. a. O.

[3]) E. Baumann, Ueber das normale Vorkommen des Jods im Thierkörper. Zeitschr. f. physiol. Chem. XXII, S. 1, (1896).

[4]) F. Weiss, Ueber den Jodgehalt von Schilddrüsen in Schlesien. Münch. med. Woch., 1897, No. 1, S. 6.

Digitized by Google

nehmlich gezeigt, dass der Jodgehalt mit dem Colloid-Reichthum der Drüsen parallel geht[1]). Je mehr Colloid eine Drüse enthält, um so grösser erweist sich ihr Jodgehalt, je weniger Colloid sie enthält, um so geringer ist letzterer. Dieser Satz, welchen ich seinerzeit ausgesprochen hatte, gestützt auf eine grosse Anzahl von Beobachtungen, zeigte sich als ganz besonders gültig für die Kröpfe sowohl der Thiere, als des Menschen. Alle Kröpfe, die einen hohen Jodgehalt besassen, waren sehr colloidreich, während diejenigen, die jodarm waren, nur wenige mg oder noch weniger Jod enthielten, sich als beinah frei von Colloid herausstellten und das Aussehen der hypertrophischen oder hyperplastischen Strumen darboten.

Der Colloid-Reichthum der Kröpfe ist also maassgebend für die Höhe des Jodgehalts, wie der Jodgehalt der Drüsen überhaupt von der Gegenwart des Colloids abhängig ist. Viele Kröpfe, die gar kein Jod enthielten, liessen nicht die geringste Spur von Colloid erkennen.

Diesen letzteren Befund habe ich zuerst an Kröpfen von Kälbern erheben können[2]). Eine grössere Anzahl derselben, die alle erheblich grösser waren, als normale Kalbs-Schilddrüsen, einzelne sogar um das 10 fache, und das Aussehen hypertrophischer Strumen darboten — von dunkelrother Farbe und schwammiger Consistenz, im Gegensatz zum derben Gefüge der normalen colloidhaltigen Drüsen, die wachsfarben aussehen — waren sämmtlich ganz oder nahezu jodfrei. Der höchste Jodgehalt betrug nur 1 mg, viele enthielten nur 0,1 mg Jod, andere gar keines, während Kalbs-Schilddrüsen, die ich aus Basel, Genf und Savoyen bezog, und andere, die ich durch die Güte des Herrn E. v. Cyon aus Paris erhielt, einen ganz ansehnlichen Jodgehalt aufwiesen, nehmlich 4 bis 6 mg Jod. Eine colloidreiche Drüse aus dem Kanton Aargau enthielt sogar 19 mg Jod[3]).

Die Züricher Kalbsdrüsen habe ich, um den Colloidgehalt auf das Genaueste festzustellen, mikroskopisch untersucht. Die Schnitte wurden nach van Gieson oder mit Haematoxylin und Eosin gefärbt. Herr Prof. Zangger, damals Assistent am Patho-

[1]) A. Oswald, a. a. O.

[2]) A. Oswald, Hofmeister's Beiträge. Bd. II, Heft 10—12 (1902).

[3]) A. Oswald, Ueber den Jodgehalt der Schilddrüsen, a. a. O.

Digitized by Google

logisch-anatomischen Institut, hatte in liebenswürdiger Weise die Herstellung der mikroskopischen Präparate übernommen. Es sei mir gestattet, ihm auch an dieser Stelle meinen verbindlichen Dank für seine Bemühungen auszusprechen.

Bei der genauen Untersuchung stellte es sich heraus, dass die Kröpfe, in deren Follikel Colloid deutlich zu erkennen war, etwa in der Menge, wie es Fig. 1 veranschaulicht, 0,8 bis 1 mg Jod enthielten, während andere Kröpfe, in denen das Colloid spärlicher vorhanden war (Fig. 2), blos 0,1 bis 0,2 mg Jod und solche, in welchen nur vereinzelte Follikel colloidhaltig waren, nur Spuren von Jod enthielten. Schliesslich waren ganz jodfrei diejenigen Drüsen, die nirgends Colloid aufwiesen, die das Bild der einfach hypertrophischen Strumen boten, mit den zahlreichen proliferirenden Follikelschläuchen und -Bläschen ohne sichtbares Lumen (vergl. Fig. 3). Dieser Befund erwies sich als durchaus constant; es kam keine einzige Ausnahme zur Beobachtung.

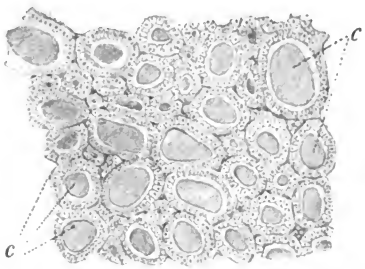

Fig. 1.
Querschnitt durch eine colloidreiche Drüse vom Kalb. Die Drüse enthielt 1 mg Jod. C, Colloid.

Das Vorkommen von Jod hängt somit von der Gegenwart des Colloids ab, und diese Abhängigkeit lässt sich bis unter das Mikroskop verfolgen.

Zu dem gleichen Resultat gelangte ich danach, als ich durch die Güte des Herrn Prof. Zangger in den Besitz zweier excidirter Struma-Lappen vom Menschen kam, die rein parenchymatös waren und mikroskopisch nirgends Colloid erkennen liessen. Beide Strumastücke waren vollständig jodfrei.

Fasse ich meine Resultate zusammen, so ergiebt sich also, dass die Kröpfe sehr ungleiche Mengen Jod enthalten, indem die einen jodreicher, die anderen jodärmer als normale Schilddrüsen sind, dass aber die colloidreichen

Digitized by Google

Strumen stets jodreicher sind, als normale Schilddrüsen, die colloidarmen, vorwiegend parenchymatösen Strumen dagegen jodärmer, und die colloidfreien, rein parenchymatösen Strumen ganz frei von Jod sind.

Da nun der Jodgehalt sich vom Colloid abhängig zeigt, so ist selbstverständlich zu erwarten, dass auch diejenigen Kropfarten, die sich ebenfalls durch ihren Colloid-Mangel auszeichnen, wie die Struma vasculosa, die Struma fibrosa u. s. w. jodfrei sind. In der That hat sich eine Struma, die malignen Charakter zeigte, und deren Träger bald nach der Excision unter Carcinom-Metastasen zu Grunde ging, als jodfrei erwiesen. Die mikroskopische Untersuchung hatte gänzlichen Colloid-Mangel ergeben.

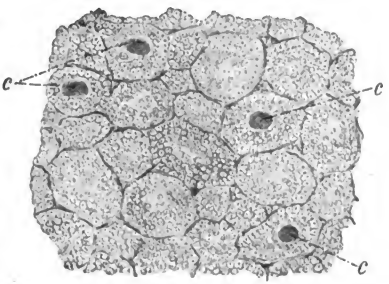

Fig. 2.

Schnitt durch eine colloidarme Drüse vom Kalb. Jodgehalt der Drüse = 0,16 mg J. C, Colloid.

Was den Inhalt der Kropfcysten betrifft, so kann derselbe eine verschiedene Zusammensetzung besitzen. Dadurch verräth er auch seine verschiedenartige Herkunft. Einige Male fand ich ihn jodfrei, das war in solchen Fällen, wo er einen rothbraunen mit viel Cholestearin-Krystallen untermengten Brei oder eine rothbraune Masse von mehr oder weniger dick- bis dünnflüssiger Consistenz darstellte. Hier dürfte es sich um Cysten handeln, welche aus verfettetem parenchymatösem Gewebe entstanden sind, in die sich nachträglich Blut ergossen hat.

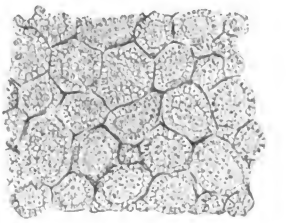

Fig. 3.

Schnitt durch eine colloidfreie Drüse vom Kalb. Jodgehalt = 0.

Andere Kropfcysten waren mit jodhaltigen Materiale gefüllt, welches aus dicken, schwartenartigen Massen und Klumpen bestand, deren colloidartige Natur nicht zu verkennen war.

Digitized by Google

Beiläufig sei erwähnt, dass Rositzky[1]) in dem Inhalt einer Kropfcyste, der blos 20 ccm betrug und nach der Punction zu einer Gallerte gestand, 193 mg Jod fand. Es dürfte sich da auch um Colloid gehandelt haben.

Der Nachweis der Abhängigkeit des Jodgehalts von der Gegenwart des Colloids macht mir die Befunde Kocher's erklärlich. Dieser Autor hat nehmlich in einer auf dem letzten Congress für Chirurgie gemachten Mittheilung[2]) die These aufgestellt, dass die Kröpfe weniger Jod enthalten, als normale Schilddrüsen; ihr Jodgehalt gehe bis auf $\frac{1}{10}$ des normalen herunter. Ebenso soll die Struma bei Basedow'scher Krankheit jodärmer sein als eine normale Drüse, der Jodgehalt soll abnehmen bis auf $\frac{1}{30}$ des normalen.

Kocher's Befunde stehen in einem gewissen Gegensatz zu den meinigen, indem Kocher schlechtweg alle Kröpfe für jodärmer als normale Schilddrüsen erklärt. Dies kann nun, wie meine Untersuchungen lehren, nur darin seinen Grund haben, dass Kocher ausschliesslich parenchymatöse oder fibröse Kröpfe unter den Händen gehabt hat, nicht aber Colloid-Kröpfe[3]). Angaben über die anatomische Beschaffenheit seiner Kröpfe hat Kocher nicht gemacht.

Auch die Behauptung, dass alle Basedow-Kröpfe jodärmer seien, als normale Schilddrüsen, ist unrichtig. Ich

[1]) A. v. Rositzky, Ueber den Jodgehalt von Schilddrüsen in Steiermark. Wien, Klin. Wochenschr., 1897, No. 37, S. 823.

[2]) Th. Kocher, Bericht über ein zweites Tausend Kropf-Excisionen. Verhandl. d. deutsch. Gesellsch. f. Chirurgie. XXX. Congress, 1901. II., S. 344.

[3]) Der Einwand, dass vielleicht die Berner Colloid-Kröpfe doch jodärmer sein könnten, als die Züricher, lässt sich nicht aufrecht erhalten, da ich seinerzeit auch Colloidkröpfe aus Bern untersucht und dieselben ebenso jodreich gefunden habe, wie die aus Zürich und den übrigen Gegenden der Schweiz. Der oben erwähnte Colloid-Kropf, der beinahe 1 dg Jod enthielt, stammte aus Bern.

Uebrigens verhielten sich die Kröpfe aus anderen Ländern ganz gleich. Der Stammort hat also keinen Einfluss auf den Jodgehalt. Meine Untersuchungen, die durchweg zu ganz gleichlautenden Ergebnissen geführt haben, erstrecken sich auf verschiedene Länder: Schweiz (Zürich, Genf, Lausanne, Aarau, Basel, Bern), Frankreich (Savoyen, Paris), Deutschland (Strassburg, Hamburg, Freiburg i. Bg.).

Digitized by Google

habe einmal in einem einzigen excidirten Struma-Lappen eines Basedow-Kranken 7,6 mg Jod gefunden, ein anderes Mal in einer exstipirten, etwa kleinapfelgrossen, viel colloidartige Massen enthaltenden Cyste, die von einem Patienten mit ausgesprochener Basedow'scher Krankheit herrührte, 5,4 mg Jod; ferner konnte ich in der ganzen Struma einer an Morbus Besedowii zu Grunde gegangenen Patientin den hohen Jodgehalt von 34,75 mg Jod nachweisen. Diese Patientin hatte allerdings in den letzten Wochen ihres Lebens täglich etwa 1 gr Jodkalium eingenommen. Immerhin beweist aber dieser Fall, dass die Basedow-Struma nicht die Fähigkeit verloren hat, Jod zu binden. Entsprechend ihrem Jodgehalte zeigte diese 165,5 gr schwere Struma das Aussehen eines typischen Colloid-Kropfes. Dies widerspricht der schon vielfachgemachten Aeusserung, dass Basedow-Kröpfe colloidfrei oder zumal colloidarm seien. Wir werden später auf diesen Punkt zurückkommen.

Bei der Durchsicht der Baumann'schen Protocolle[1]) fiel mir auf, dass dieser Forscher auch einige Kröpfe (es waren Colloid-Kröpfe) sehr jodreich fand (17,5 bis 31,5 mg Jod). Er glaubte eine aussergewöhnliche Jod-Zufuhr annehmen zu müssen, was jedoch nach dem Gesagten nicht nothwendig ist. Ebenso constatirte Weiss[2]), dass eine Anzahl der von ihm untersuchten Kröpfe aus Schlesien mehr Jod als normale Schilddrüsen enthielten, nämlich 5,7 bis 11,0 mg (normale Schilddrüsen enthalten nach Weiss durchschnittlich 4,9 mg Jod), ohne dafür eine Erklärung geben zu können. Ferner beobachtete Rositzky[3]) in Steiermark zwei Kröpfe mit sehr hohem Jodgehalt (27,5 bezw. 54,67 mg Jod).

2. Ueber das Colloid.

Was ist nun das Colloid? Stellt es einen einzigen Körper dar, oder ist es ein Gemenge mehrerer? Ferner zeigt es bei

[1]) E. Baumann, Ueber das normale Vorkommen des Jods im Thierkörper. III. Mittheilung. Der Jodgehalt der Schilddrüsen von Menschen und Thieren. Zeitschr. für physiol. Chem. XXII. 9. (1896).

[2]) F. Weiss, Ueber den Jodgehalt der Schilddrüsen in Schlesien. Münch. med. Woch, 1897. No. 1, S. 6.

[3]) A. v. Rositzky, a. a. O.

Digitized by Google

allen Kröpfen die gleiche Zusammensetzung? Ist das Colloid der Kröpfe überhaupt dasselbe, wie das der normalen Schilddrüse?

Was die erste Frage betrifft, so habe ich schon früher[1]) zeigen können, dass das Colloid ein Gemenge zweier Eiweisskörper ist, von denen der eine jodhaltig ist und alles in der Schilddrüse vorkommende Jod in organischer Bindung enthält. Da er die äusseren Eigenschaften eines Globulins besitzt, so habe ich ihn Thyreoglobulin genannt. Er stellt das physiologisch wirksame Princip der Schilddrüse dar und besitzt alle bisher bekannten Eigenschaften der Schilddrüse, nehmlich die fördernde Wirkung auf die allgemeinen Oxydations-Vorgänge und den Eiweiss-Umsatz und die Wirkung auf das Herz- und Blutgefässnerven-System[2]).

Aus dem Thyreoglobulin lässt sich das Jodothyrin Baumann's abspalten. Letzteres stellt einen besonderen Atomcomplex des grossen Eiweissmoleculs der Thyreoglobulins dar, der sich auszeichnet durch grössere Widerstandsfähigkeit gegen chemische Eingriffe, wie die Pepsinverdauung und das Behandeln mit siedenden verdünnten Mineralsäuren. Das Jodothyrin kann nur unter Zertrümmerung des Eiweissmoleculs aus dem Thyreoglobulin gewonnen werden und erleidet bei seiner Darstellung auch eine theilweise Zerstörung, welcher die Ausbeute wesentlich verringert.

Neben diesem Thyreoglobulin lässt sich aus dem Colloid ein zweiter Eiweiss-Körper gewinnen, der jodfrei dagegen phosphorhaltig ist und ein Nucleoproteid darstellt. Dieser Körper besitzt keine Wirkung auf den Stoffwechsel[3]). Ob er auf das Herz- und Gefässnerven-System wirkt, ist noch nicht ermittelt worden. Er kommt übrigens in der Schilddrüse in viel gerin-

[1]) A. Oswald, Die Eiweisskörper der Schilddrüsen. Zeitschr. f. physiol. Chem. XXVII. 14. (1899).

[2]) Vergl. [1]) und: E. v. Cyon u. A. Oswald, Ueber die physiologischen Wirkungen einiger aus der Schilddrüse gewonnenen Producte. Pflüger's Archiv, Bd. 83, S. 199 (1901).

[3]) A. Oswald: Die Eiweisskörper der Schilddrüse. Zeitschr. f. physiol. Chem. XXVII. S. 4. 1899.

Digitized by Google

gerer Menge vor, als das Thyreoglobulin. A. Baldoni[1]) fand in den normalen Schilddrüsen verchiedener Pflanzenfresser 10 bis 15 mal weniger Nucleoproteid als Thyreoglobulin. Beim Menschen dürfte es sich um ein ähnliches Verhältniss handeln.

Da das Colloid nach den Untersuchungen zahlreicher Histologen, wie Langendorff[2]), Biondi[3]), Hürthle[4]), Zeiss[5]) u. s. w. nach Art der Secrete anderer Drüsen gebildet wird, so sind das Thyreoglobulin und das Nucleoproteid als die Secretions-Producte der Schilddrüse aufzufassen. Dieselben ergiessen sich durch das Lymphgefäss-System in den allgemeinen Körperkreislauf.

Zeigt nun das Colloid der Strumen die gleiche Zusammensetzung wie das der normalen Schilddrüse? Vor Allem, beruht der höhere Jodgehalt der Colloid-Kröpfe einfach auf einem höheren Gehalt an Thyreoglobulin von stets gleicher Zusammensetzung, oder kann auch der Jodgehalt des Thyreoglobulins ein verschiedener sein?

Eine Anzahl Untersuchungen, die ich zur Lösung dieser Frage anstellte, ergaben, dass Colloid-Kröpfe in der That mehr Thyreoglobulin enthalten, als normale Schilddrüsen. Diese enthalten 1—3 g bis höchstens 8 g[6]). In Colloid-Kröpfen fand ich von 10 g bis über 60 g, in einem Falle sogar 93 g Thyreoglobulin (trocken gewogen)[7]). Der Gehalt an letzterem ist natürlich ein wechselnder und hängt vom Colloid-Reichthum ab, mit welchem er in directem Verhältniss steht.

[1]) A. Baldoni: I corpi proteidi della tiroide. Boll. della R. Accad. med. di Roma. Heft III. 1889—1900. u. Maly's Jahresbericht über Thierchemie. XXX. S. 498.

[2]) Langendorff: Arch. f. Anat. u. Physiol. 1889. Supplem. S. 219.

[3]) Biondi: Berl. klin. Wochenschr. 1888.

[4]) Hürthle: Pflüger's Arch. Bd. 56. S. 1.

[5]) O. Zeiss: Mikroskopische Untersuchungen über den Bau der Schilddrüse. Dissert. Jena. 1877.

[6]) 3 normale Schilddrüsen aus Zürich die 35, 43 und 42 g wogen (in frischem Zustande gewogen) enthielten 4,24, 2,58 und 4,79 g Thyreoglobulin (trocken). Schilddrüsen aus Hamburg enthielten blos 1—2 g Thyreoglobulin.

[7]) A. Oswald: Hofmeister's Beiträge. Bd. 2, Heft 10—12 1902.

Digitized by Google

Vergleicht man den Thyreoglobulin-Gehalt mit dem Gewicht der Kröpfe, so zeigt sich, dass das Thyreoglobulin den weitaus grössten Theil der letzteren darstellt, während die übrigen Bestandtheile nur einen geringen Bruchtheil ausmachen. In einigen Fällen macht das Thyreoglobulin bis $\frac{3}{4}$ und noch mehr des Trockengewichtes der Kröpfe aus. Das Verhältniss ist selbstverständlich kein constantes, in Anbetracht des wechselnden Colloid-Gehaltes. In normalen Schilddrüsen beträgt das Thyreoglobulin etwa den vierten Theil bis die Hälfte des Trockengewichts der Drüse.

Was nun das Nucleoproteid betrifft, so habe ich keine diesbezügliche Untersuchungen angestellt, dagegen hat vor kurzem Kocher[1]) gezeigt, dass Kröpfe mehr Phosphor enthalten, als normale Schilddrüsen, mit Ausnahme der Fälle, wo starke secundäre Degeneration eingetreten sei. Da gehe auch der Phosphor-Gehalt auf $\frac{1}{3}$ der Norm herunter. Ebenso steige auch beim Basedow-Kropf der Phosphor-Gehalt bis auf das Doppelte. Ueber die Form, in welcher dieser Phosphor vorkommt, hat jedoch Kocher keine Angaben gemacht, und doch wäre es von grosser Bedeutung gewesen, Näheres darüber zu erfahren. Einstweilen wissen wir nicht, ob es sich dabei um eine Vermehrung des Nucleoproteids, der Kern-Nucleine oder nur anorganischer Phosphor-Salze handelt. Zudem hat Kocher, nach dem Jod-Gehalt zu urtheilen, wie schon bemerkt, nur hypertrophische Strumen und keine Colloid-Strumen in den Händen gehabt. Wir wissen daher noch nicht, ob in den letzteren das Nucleoproteid thatsächlich in grösserer Menge vorkommt. Dass hingegen bei hyperplastischen Strumen und ebenso beim Basedow-Kropf der Phosphorgehalt ein vermehrter ist, hat nichts Befremdendes, bietet auch nichts Charakteristisches, ist doch bei dieser Kropfart die Volum-Zunahme durch eine starke Zellwucherung bedingt, welche Zellen Kerne, d. h. Nucleine, also Phosphor enthalten. Das erklärt auch, warum Kröpfe, in welchen secundäre Degenerationen, d. h. Bindegewebs-Wucherungen (folglich Schwund von Drüsenparenchym, d. h. auch von Kern-Nucleinen) stattgefunden haben, phosphorarm sind.

Aus dem Mitgetheilten geht hervor, dass der höhere Jod-

[1]) Th. Kocher: loc. cit.

Digitized by Google

gehalt der Kröpfe auf einem höheren Thyreoglobulin-Gehalt beruht. Dadurch ist aber noch nicht entschieden, ob das Thyreoglobulin in den normalen Drüsen und in den Strumen die gleiche oder eine andere Zusammensetzung besitze.

In dieser Richtung angestellte Untersuchungen haben mir ergeben, dass die aus Kröpfen gewonnenen Präparate einen anderen Jodgehalt aufweisen als die aus normalen Schilddrüsen, nehmlich einen geringeren. Normale Schilddrüsen vom Menschen liefern nach meinen früheren Bestimmungen Producte mit 0,19 bis —0,3 pCt. Jod, Colloid-Kröpfe dahingegen solche mit bloss 0,09 bis 0,04 pCt. Jod. Diese Schwankungen des Jodgehalts sind nur dadurch zu erklären, dass in der Schilddrüse neben einem jodhaltigen Thyreoglobulin von constantem Jodgehalt, dem Jod-Thyreoglobulin, ein jodfreies Thyreoglobulin in wechselnder Menge vorkommt, welches bei der Gewinnung des ersteren mitgefällt wird. Je mehr von dem Jod-Thyreoglobulin vorhanden ist, um so höher ist daher der Jodgehalt des Gemenges, des Gesammt-Thyreoglobulins, je weniger davon vorhanden ist, um so niedriger ist derselbe. Im Allgemeinen ist der relative Jodgehalt des Gesammt-Thyreoglobulins um so geringer, je colloidreicher die Kröpfe sind. Bei verschiedenen Kröpfen, welche von 50 bis über 90 g Gesammt-Thyreoglobulin enthielten, belief sich der Jodgehalt des letzteren auf nur 0,04—0,05 pCt. Jod, während bei anderen, die blos 10—12 g Gesammt-Thyreoglobulin enthielten, der Jodgehalt des letzteren 0,09 pCt., also die doppelte Menge, betrug [1]). Es hat somit den Anschein, als ob der relative Jodgehalt des Gesammt-Thyreoglobulins, somit der relative Gehalt an Jod-Thyreoglobulin, um so kleiner sei, je vorgeschrittener die Colloid-Entartung ist.

Der Umstand, dass colloidreiche Kröpfe relativ weniger Jodthyreoglobulin beherbergen, als colloidarme, lässt sich vielleicht so erklären, dass das Jod, welches der Drüse zur Verfügung steht, sich auf eine grössere Menge von Thyreoglobulin vertheilen muss. Denn sobald mehr Jod dem Organismus zu-

[1]) Die ausführlichen Belege sind alle in meiner Arbeit in Hofmeister's Beiträgen zu finden.

Digitized by Google

geführt wird, steigt die Menge des Jodthyreoglobulins. Das liess sich deutlich bei einem Patienten nachweisen, dem 30 Tage lang, bis zu seinem Tode, täglich 1 g Jodkalium zugeführt wurden. Das Gesammt-Thyreoglobulin der sehr colloidreichen Struma enthielt 0,5 pCt. Jod, d. i. ein Jodgehalt, wie ich ihn sonst beim Menschen nie gefunden habe. In einem zweiten ähnlichen Falle fand ich 0,4 pCt. Jod.

Hier mag erwähnt werden, dass sich aus den jodarmen Thyreoglobulin-Präparaten aus Colloid-Kröpfen ein Jodothyrin gewinnen liess, das im Verhältniss zu dem aus normalen Drüsen bedeutend jodärmer war. So enthielt das Jodothyrin aus normalen Schilddrüsen vom Menschen (aus Hamburg) 0,63 pCt. Jod, das aus dem Thyreoglobulin aus Colloid-Kröpfen blos 0,3 pCt., also die Hälfte. Beim Jodothyrin aus normalen Drüsen und Kröpfen vom Schwein war der Unterschied noch grösser, indem ich im ersteren einmal 7,11 pCt. Jod, in letzterem 1,03 und sogar nur 0,25 pCt. Jod fand, also 28 mal weniger[1]).

Wie der schwankende Jod-Gehalt der Thyreoglobulin-Präparate auf einem wechselnden Gemenge eines jodirten und nicht jodirten Productes beruht, so sind auch die Schwankungen im Jod-Gehalt der Jodothyrin-Präparate darauf zurückzuführen, dass es neben dem eigentlichen Jodothyrin ein jodfreies Jodothyrin giebt. Ein solches jodfreies Jodothyrin habe ich in der That aus jodfreiem Thyreoglobulin darstellen können.

Wir haben im vorigen Capitel gesehen, dass das Vorkommen des Jods ganz an die Gegenwart des Colloids gebunden ist, dass es nur in letzterem zu treffen ist, und gänzlich fehlt, wenn der Kropf colloidfrei ist. Wie verhält es sich nun in dieser Beziehung mit dem Thyreoglobulin? Ist in colloidfreien Strumen ein solches überhaupt nicht vorhanden, oder ist es dort frei von Jod? Meine Untersuchungen haben gezeigt, dass letzteres der Fall ist, dass sich nehmlich aus parenchymatösen Kröpfen ein Körper gewinnen lässt, der mit Ausnahme des Jod die ganz gleiche Zusammensetzung besitzt, wie das Thyreoglobulin, der aber jodfrei ist, und den man demnach als jodfreies Thyreoglobulin zu

[1]) vergl. auch meine Habilitations-Schrift: Ueber die chemische Beschaffenheit und die Function der Schilddrüse. Strassburg. 1900. S.

Digitized by Google

bezeichnen berechtigt ist. Das gleiche jodfreie Product erhielt ich aus einer Anzahl Kropfcysten.[1])

Dieser Befund, welcher für die specielle Kenntniss der parenchymatösen Kröpfe bedeutungsvoll ist, beansprucht ausserdem noch ein allgemeines Interesse, denn er gibt uns Aufschluss über die Entstehung des Colloids, richtiger gesagt über die Jodirung des Thyreoglobulins. In den parenchymatösen Strumen sind nehmlich die Drüsen-Follikel leer, ihr Volumen ist auf Null reducirt; das aus diesen Kröpfen darstellbare Thyreoglobulin muss daher aus den Follikel-Zellen selbst stammen, während das jodhaltige Thyreoglobulin vom Colloid herrührt, daher auch nur in colloidhaltigen Drüsen getroffen wird. Das zeigt uns, dass das Eiweiss-Molecul des Thyreoglobulins im Innern der Follikel-Zellen zur Bildung kommt, unabhängig von der Gegenwart des Jods entsteht, und sich erst beim Austritt aus den secernirenden Zellen jodirt, oder wenn man sich anders ausdrücken will, sofort nach seiner Jodirung in den Follikel-Raum als Colloid ausgeschieden wird. Ein solcher Vorgang steht nicht vereinzelt da, vielmehr ist es bei den Secretions-Processen dieser Art die Regel, dass die Vorstufen der Secretions-Producte ihre chemischen Umlagerungen, Verankerungen, Abspaltungen u. s. w. kurz vor dem Austritt der Secrete aus den Drüsen-Zellen erfahren, bezw. die fertig gebildeten Secrete sofort ausgeschieden werden. Man sucht vergeblich nach den fertigen Ausscheidungs-Producten in

[1]) Es mag hier am Platze sein, zu erwähnen, dass es unrichtig ist, den Jodgehalt einfach auf das Gewicht der Drüse zu beziehen und als Vergleichsmaass des Jodgehalts mehrerer Schilddrüsen oder Kröpfe den Jodgehalt eines Grammes dieser Drüsen oder Kröpfe (im frischen oder trockenen Zustande gewogen) heranzuziehen. Denn wenn ein Gramm eines colloidreichen Kropfes mehr Jod enthält, als ein Gramm einer normalen Drüse, ein Gramm eines parenchymatösen, bindegewebsreichen Kropfes dagegen viel weniger, so kann eine Mischform von parenchymatösem und Colloid-Kropf den gleichen relativen Jodgehalt aufweisen, wie eine normale Schilddrüse; das Verhältniss Jod : 1 g der Drüse wird gleich sein, wie in letzterer, und doch handelt es sich dabei um ganz verschiedene Dinge, in dem einen Fall um normale, in dem anderen um pathologische Zustände. In der That habe ich verschiedentlich bei gesunden Schilddrüsen und bei umfangreichen Kröpfen das gleiche Verhältniss gefunden (vergl. meine Arbeit: Weiteres über das Thyreoglobulin, in Hofmeister's Beiträgen loc. cit.)

Digitized by Google

dem Drüsen-Parenchym. So findet man keinen Milchzucker in der nicht secernirenden Milchdrüse, während in ihrem Secret, der Milch, derselbe reichlich vorhanden ist. Auch in dieser Beziehung nimmt demnach die Schilddrüse keine Sonderstellung unter den Drüsen ein.

3. Die physiologischen Eigenschaften des Thyreoglobulins aus Kröpfen und ihre Bedeutung für die Pathologie des Herzens.

Es ist weiter oben erwähnt worden, dass das Thyreoglobulin der normalen Schilddrüse gewisse physiologische Eigenschaften besitzt, nehmlich eine Wirkung auf den allgemeinen Stoffwechsel und auf das Herz- und Gefässnerven-System. Es drängte sich die Frage auf, wie sich das relativ jodarme Thyreoglobulin aus Colloid-Kröpfen und das jodfreie aus parenchymatösen Strumen in dieser Beziehung verhalte, ob es die gleiche oder eine veränderte Wirksamkeit besitze, und im letzterem Falle, ob sich ein wesentlicher Unterschied zwischen Kropf und normaler Schilddrüse ergebe.

Die physiologischen Eigenschaften des wirksamen Princips der Schilddrüse sind zuerst nicht am Thyreoglobulin, sondern mit Hülfe unveränderten Schilddrüsen-Gewebes und des daraus abspaltbaren Jodothyrins festgestellt worden. Die Untersuchungen haben ergeben, dass die Einverleibung von Schilddrüsen in Substanz oder von Jodothyrin eine beträchtliche Vermehrung der N-Ausscheidung (Roos[1]) u. A.), und eine Steigerung des Gaswechsels (Magnus-Levy[2]) zur Folge hat; sie ruft eine Eiweiss- und Fett-Einschmelzung hervor. Ferner übt, wie v. Cyon[3]) an Hand zahlreicher Versuche nachgewiesen hat, das Jodothyrin eine erregende Wirkung auf bestimmte Theile des Herz- und Gefässnerven-Systems aus, es erhöht die tonische Erregung und die Erregbarkeit des Vagus, des Nerv. depressor. und der Vaso-

[1]) D. Roos, Ueber die Einwirkung der Schilddrüse auf den Stoffwechsel. Zeitschr. f. physiol. Chem. XXI. S. 19 (1895) und derselbe: Ueber die Wirkung des Thyrojodins, ebenda. XXII. S. 18 (1896).

[2]) H. Magnus-Levy, Untersuchungen zur Schilddrüsen-Frage. Zeitschr. f. klin. Med. Bd. 33, Heft 3 u. 4. (1897).

[3]) E. v. Cyon, Beiträge zur Physiologie der Schilddrüse und des Herzens. Pflüger's Arch. Bd. 70. (1898).

Digitized by Google

dilatatoren, und setzt gleichzeitig die der Nervi accelerantes und vasoconstrictores herab. Merkwürdiger Weise verhalten sich anorganische Jodsalze genau im entgegengesetzten Sinne, wie das Jodothyrin, indem sie lähmend auf den Vagus und den Depressor, erregend auf die Accelerantes und Vasoconstrictores wirken. Jodsalze und Jodothyrin verhalten sich also in dieser Beziehung wie Antagonisten.

Auf die erwähnten physiologischen Eigenschaften des Jodothyrins auf das Blutgefäss-System haben E. v. Cyon und ich das Thyreoglobulin aus gesunden Drüsen geprüft und gefunden, dass sie demselben auch zukommen [1]). Ferner übt das Thyreoglobulin die gleiche Wirksamkeit auf die N-Ausscheidung aus [2]) wie das Jodothyrin und wirkt wie letzteres heilend auf das Myxoedem.

Als aber Thyreoglobulin aus Colloid-Kröpfen von Menschen und Thieren auf ähnliche Weise untersucht wurde, stellte es sich heraus, dass dasselbe sowohl auf die N-Ausscheidung, wie auf die Herz- und Blutgefässnerven viel schwächer einwirkt.

Ganz unwirksam erwies sich das jodfreie Thyreoglobulin aus hypertrophischen Strumen von Kälbern (aus Zürich), während das jodhaltige Thyreoglobulin aus Drüsen der gleichen Thiere aus Paris (mit 0,56 pCt. Jod) die gewöhnlichen Wirkungen zeigte.

Herr Dr. E. v. Cyon hatte die Güte, die Einwirkung des Thyreoglobulins aus Colloidstrumen auf das Herz- und Gefässnerven-System mit Hülfe von Präparaten, die ich aus Kröpfen des Menschen (aus Zürich) gewonnen hatte, und die 0,19 pCt. Jod enthielten, zu prüfen. Die Prüfung geschah in der gewöhnlichen Weise. Es stellte sich heraus, dass das Kropf-Thyreoglobulin die Erregbarkeit der Vagi merklich, aber in geringerem Grade, als das normale Thyreoglobulin erhöhte.

Der einzige Unterschied in der chemischen Zusammensetzung zwischen letzterem und dem Kropf-Thyreoglobulin liegt,

[1]) E. v. Cyon u. A. Oswald, Ueber die physiologischen Wirkungen einiger aus der Schilddrüse gewonnenen Producte. Pflüger's Archiv, Bd. 83, S. 199, (1901).

[2]) A. Oswald, Die Eiweisskörper der Schilddrüse. Zeitschr. f. physiol. Chem. XXVII, S. 14 (1899).

Digitized by Google

so viel wir bis jetzt wissen, im **Jodgehalt**. Im Kropf-Thyreoglobulin beträgt dieser ungefähr die Hälfte von dem des **normalen** Thyreoglobulin (vom Menschen) und etwa $\frac{1}{4}$ von dem des noch wirksameren Thyreoglobulin vom Schwein. Wir müssen daher annehmen, dass der Grad der Wirksamkeit in directer Abhängigkeit ist von der Höhe des Jodgehalts.

Die Einwirkung auf die N-Ausscheidung wurde an mehreren Hunden geprüft, welche je 1 bis 2 gr Thyreoglobulin mit der Nahrung erhielten.

Beifolgend mögen die Protocolle dieser Versuche angeführt werden.

Hund A.

Ein etwa 9 kg schwerer Hund wurde durch tägliche Darreichung der gleichen Nahrung in's N-Gleichgewicht gebracht. Nachdem dies erreicht war, erhielt er 1 g Thyreoglobulin aus Kröpfen vom Schwein. Die mit dem Harn ausgeschiedene N-Menge stieg in den darauf folgenden 24 Stunden unbeträchtlich in die Höhe, nehmlich um 0,6 g N., sie übertraf jedoch nicht die durchschnittliche Höhe der vorangehenden Tage. Dabei ist nicht auszuschliessen, dass diese geringe Vermehrung des N. nicht einfach auf der am Tag zuvor stattgehabten N.-Retention beruhe.

Als dann am folgenden Tag dem Versuchsthier 1 g Thyreoglobulin aus normalen Schilddrüsen vom Schwein verabreicht wurde, stieg die N.-Ausscheidung in den nächsten 24 Stunden um 2,3 g in die Höhe (vergl. Tab. A) und verblieb auch noch am 2. Tage über der durchschnittlichen Höhe. Das Thier hat also auf das Präparat aus den gesunden Drüsen in der gewöhnlichen Weise reagirt.

Tabelle A.

Tage	Körpergewicht in g	Harnmenge in ccm	Spec. Gewicht des Harns	Ausgeschiedene N.-Menge in g	Bemerkungen
1	8890	810	1007	4,9685	—
2	8840	785	1007	4,9039	—
3	8850	840	1007	5,1408	—
4	8890	780	1008	4,0700	—
5	8850	835	1006	4,9415	—
6	8870	715	1006	3,9668	mit der Nahrung 1 g Thyreoglobulin aus Kröpfen
7	8850	830	1006	**4,5691**	—
8	8750	780	1006	4,2625	—
9	8615	885	1008	**6,5773**	1 g Thyreoglobulin aus normalen Drüsen vom Schwein
10	8660	760	1009	5,6715	—

Digitized by Google

Hund B.

Ein etwas über 15 kg schwerer Hund wurde, wie der vorhergehende, in's N.-Gleichgewicht gebracht und erhielt dann 1 g Thyreoglobulin aus Kröpfen vom Menschen (aus Zürich). Die N.-Ausscheidung ging am darauf folgenden Tage um einen geringen Betrag (0,4 g) in die Höhe, die ausgeschiedene Menge (8,15 g) übertraf aber kaum die durchschnittliche Höhe der vorangehenden Tage (8,13 g), wie aus folgender Tabelle ersichtlich ist.

Tabelle B.

Tage	Körpergewicht in g	Harnmenge in ccm	Spec. Gewicht des Harns	Ausgeschiedene N. in g	Bemerkungen
1	15,750	1030	1010	8,1885	150 g Hundekuchen
2	15,720	950	950	8,0959	800 ccm Milch
3	15,700	1121	1121	8,3301	400 ccm Wasser
4	15,730	1000	1000	8,1900	
5	15,820	1210	1210	8,5948	
6	15,700	1125	1125	8,8515	
7	15,750	1150	1150	8,0308	
8	15,780	1045	1045	7,2502	
9	15,700	1160	1160	7,6854	
10	15,700	1170	1170	**8,1574**	1 g Thyreoglobubin aus Kröpfen vom Menschen

Bei der Durchsicht dieser Tabellen könnte man versucht sein zu glauben, dass das Thyreoglobulin aus Kröpfen auf die N-Ausscheidung keinen Einfluss ausübt. Denn im Gegensatz zu dem normalen Thyreoglobulin bewirkt dasselbe nur eine sehr geringe, wenn überhaupt merkliche Erhöhung des N-Umsatzes.

Zu diesen Versuchen wurden, wie angegeben. jeweils 1 gr der Substanz verfüttert. Vergleicht man den Jodgehalt der verschiedenen Präparate, so zeigt es sich, dass das Kropf-Thyreoglobulin (mit 0,09 pCt. Jod) mehr als 5 mal weniger Jod enthält, als das normale Thyreoglobulin vom Schwein (das Präparat enthielt 0,5 pCt. Jod). Einem Gramm des letzteren würden demnach mehr als 5 gr Kropf-Thyreoglobulin entsprechen. Ich habe absichtlich gleiche absolute Mengen beider Präparate verabreicht, um den Unterschied der Wirksamkeit deutlicher hervortreten zu lassen. Denn dass bei einer Darreichung einer grösseren Menge von Kropf-Thyreoglobulin dasselbe erreicht wird, wie nach Verfütterung von normalem Thyreoglobulin, erhellt

Digitized by Google

schon aus früheren Versuchen von Roos[1]) welcher das aus Kröpfen dargestellte Jodothyrin Thieren eingab und eine Vermehrung der N-Ausscheidung beobachtete.

Fassen wir die Resultate dieser Versuche zusammen, so ergiebt sich:

dass das Thyreoglobulin aus Kröpfen, sofern es jodhaltig ist, die gleichen physiologischen Eigenschaften wie das Thyreoglobulin aus normalen Schilddrüsen aber in geringerem Maasse besitzt. Ist es dagegen jodfrei, so sind seine physiologischen Eigenschaften gleich Null,

ferner dass die Höhe des Jodgehalts den Grad der Wirksamkeit bestimmt.

Diese Minderwirksamkeit des Kropf-Thyreoglobulins muss für die Pathologie derjenigen Organe, welche unter dem Einfluss der Schilddrüse stehen, von gewisser Bedeutung sein.

Hier kommt in erster Linie das Herz in Betracht.

Die bisherigen Erfahrungen über die Schilddrüsen-Functionen führen uns zu der Ansicht, dass die Schilddrüse ein Organ ist, dessen Secret ein Erregungsmittel für das regulatorische Herznerven-System darstellt, ein Organ, das also die Herzthätigkeit zu reguliren vermag. Es bestehen in der That nicht nur die schon erwähnten engen Beziehungen von der Schilddrüse zum Herzen, sondern auch solche vom Herzen zur Schilddrüse. Das geht schon daraus hervor, dass Reizung der Herznerven auf den Zustand der Blutgefässe der Schilddrüse und weiterhin auf die Secretions-Vorgänge in derselben einen Einfluss ausüben[2]).

Ist daher die normale Function der Schilddrüse in irgend einer Weise gestört, und zwar derart, dass ein physiologisch unwirksames Secret zur Ausscheidung gelangt, so ist zu erwarten, dass diese Störung in der Herzthätigkeit Widerhall finde. Diese Vermuthung hat sich in der That bewahrheitet. v. Cyon[3]) hat

[1]) E. Roos, Zur Kenntniss des Jodothyrins. Zeitsch. f. physiol. Chem. XXV. S. 1 (1898).

[2]) E. v. Cyon, Beiträge zur Physiologie der Schilddrüse und des Herzens. Pflüger's Archiv, Bd. 70 (1898).

[3]) Vide [2]).

Digitized by Google

nehmlich den Nachweis liefern können, dass Thiere, deren Schilddrüse strumös entartet ist, also kein normales Thyreoglobulin führt, Störungen in der Herz- und Gefäss-Innervation zeigen. Bei solchen Thieren ist die Erregbarkeit des Vagus und des Nervus depressor deutlich herabgesetzt, diejenige der Nervi accelerantes und vasoconstritores erhöht. Sie verhalten sich also wie gesunde Thiere, denen eine Lösung von Thyreoglobulin aus Kröpfen in die Blutbahn injicirt worden ist. Vagus, Depressor und Vasodilatatoren werden daher auf die Impulse die auf sie einwirken, träger und weniger gut reagiren, die Nervi accelerantes und vasoconstrictores hingegen stärker; der Regulations-Mechanismus des Blutgefäss-Systems ist gestört und die Folge wird sein beschleunigte Herzaction.

Aehnliche Symptome findet man dort wo die Schilddrüse auf andere Weise ausser Function gesetzt worden ist, nehmlich bei thyreoidectomirten Thieren. Gesteigerte Herz-Activität ist, wie verschiedene Autoren (v. Cyon[1]) u. A.) besonders hervorheben, ein gewöhnliches Symptom, und bei der Prüfung des Herz- und Blutgefässnerven-Systems kommt eine beträchtliche Herabsetzung der Erregbarkeit des Vagus, des Depressor und der Vasodilatatoren und eine gleichzeitige Erhöhung der Erregbarkeit der Accelerantes und Vasoconstrictoren zum Vorschein, es handelt sich also um ähnliche Erscheinungen, wie wir sie bei den strumösen Thieren finden. In den ersten Tagen nach der Thyreoidectomie sind sogar ganz inconstante Unregelmässigkeiten in der Innervation des Herznerven-Systems zu beobachten, die höchst merkwürdiger Art sind und auf gewaltige Störungen hindeuten[2]).

Dass der Mangel an Jodothyrin bezw. Thyreoglobulin, Schuld an den pathologischen Symptomen ist, unterliegt keinem Zweifel, denn wenn man thyreoidectomirten Thieren Jodothyrin eingiebt, so wird alsbald die ursprüngliche Erregbarkeit der Herznerven wieder hergestellt.

Die Innervations-Störungen brauchen übrigens nicht manifest zu sein. Die Thiere können sich anscheinend normal verhalten und erst bei näherer Prüfung ihres Herznerven-Systems den ver-

[1]) E. v. Cyon. a. a. O.

[2]) Vergl. v. Cyon, a. a. O.

Digitized by Google

änderten Zustand desselben verrathen. Gerade diese von Cyon gemachte Beobachtung zeigt in klarer Weise wie vorsichtig man sein muss bei der Deutung der nach der Thyreoidectomie auftretenden Symptome. Aus dem Fehlen sichtbarer Krankheits-Erscheinungen darf man nicht schliessen, dass das Thier sich der vollen Gesundheit erfreue, in Wirklichkeit kann doch ein pathologischer Zustand bestehen.

Wie bei strumösen Thieren die Herz- und Blutgefäss-Nerven in Mitleidenschaft gezogen werden, können auch bei Menschen, welche mit Kropf behaftet sind, Störungen der Herzthätigkeit vorkommen, die mit der Struma indirect (nicht durch das mechanische Moment der Vergrösserung) in Zusammenhang stehen. Nicht selten beobachtet man da Herz-Palpitationen, Herzbeklemmungen, Druckgefühl in der Herzgegend, Tremor und in Verbindung damit Schlaflosigkeit, Unruhe, Kopfschmerzen, Ohrensausen, Flimmern vor den Augen u. s. w. Schranz[1]) fand 45 pCt. seiner Kropfkranken zugleich „herzleidend", auch bei kropfigen Schulkindern will er in 23 pCt. der Fälle Erkrankung der Herzen nachgewiesen haben. Wie Wölfler[2]) und Kraus[3]) hervorheben, bedürfen jedoch diese Zahlen einer beträchtlichen Einschränkung. Nach Wölfler sollen die subjectiven Beschwerden der cardialen Störungen aber immerhin bei mindestens 25 pCt. der Kropfkranken zu finden sein, ausserdem zeigen 12 pCt. derselben systolische Geräusche. Wölfler betont besonders die häufigen Herz-Palpitationen bei beginnender Kropf-Entwicklung.

Am genauesten sind Fälle von consecutiver Cardiopathie bei Kropfigen in unserem Sinne von Kraus[4]) beschrieben worden. Dieser Autor spricht geradezu von „Kropfherz" und versteht darunter, „das cardiovasculäre Symptomenbild, welches in Folge gesteigerter, (bezw. abweichender) Function der hyper-

[1]) J. Schranz, Beitrag zur Theorie des Kropfes. Arch. f. klin. Chirurgie Bd. 34, S. 92 (1887).

[2]) A. Wölfler, Chirurgische Behandlung des Kropfes. II. Theil. Berlin. 1890.

[3]) Fr. Kraus, Ueber das Kropfherz. Wien, Klin. Wochenschr. 1899 S. 416.

[4]) a. a. O.

Digitized by Google

plastischen Schilddrüse durch Vermittlung der regulatorischen Apparate des Herzens und der Gefässe zu Stande kommt.“ Die Symptome des Kropfherzens sind erhöhte Herzthätigkeit, beschleunigte Pulsfrequenz mit oder ohne Herzklopfen, rapider, feinschlägiger Tremor, Schweissausbrüche, Glanzaugen, wozu sich in ausgesprochenen Fällen noch Verlagerung des Herzspitzenstosses nach aussen und Verbreiterung der Herzdämpfung gesellen. Letztere beruht meistens nur auf einer Zunahme des diastolischen Volumens, aber nicht einer eigentlichen Herzhypertrophie (des linken Ventrikels), denn diese ist, wie auch Wölfler bemerkt bei der Section nur selten nachzuweisen.

Nach Kraus sollen auch geringfügige Schwellungen der Schilddrüse, speciell die congestiv-hyperämische Turgescenz, wenn dieselbe habituell ist und „bereits sicher jenseits der Grenze zwischen physiologischen und pathologischen Zuständen“ liegt, cardiovasculäre Symptome verursachen. Und dies betont auch Schranz[1]).

Für den ursächlichen Zusammenhang des Kropfes und der Herzstörungen spricht, ausser dem häufigen gleichzeitigen Vorkommen beider Affectionen, das öfters beobachtete gleichzeitige Auftreten beider. Schranz vermochte dasselbe bei 25 Personen nachzuweisen. Noch mehr dafür sprechend ist die im Anschluss an rasche Kropf-Entwicklung, bezw. an die Nachschübe derselben bisweilen beobachtete Exacerbation der Herzsymptome, sowie die theilweise Rückbildung des Kropfherzens nach gelungenen Eingriffen auf die Struma (Kraus).

Dem Kropfherzen begegnet man nur bei einem Theil der Kropfkranken, es ist jedoch nicht unwahrscheinlich, dass die gelinden Störungen häufiger sind, als man gemeinhin annimmt; wird doch immer von Neuem auf die „Basedow-Symptome“ aufmerksam gemacht, die sich im Verlauf des Kropfes einstellen. Nichts desto weniger kommen bei vielen kropfigen Menschen krankhafte Erscheinungen nicht zum Ausdruck. Das liegt wohl an einer individuell verschiedenen Beanlagung. Worauf die beruht, wissen wir nicht. Sie mag sowohl im Herzen selbst, wie auch

[1]) Dilatation und Hypertrophie des rechten Ventrikels allein lässt sich durch die vom Kropf gebotenen mechanischen Hindernisse erklären und kommt für unsere Fälle nicht in Betracht.

Digitized by Google

im verschiedenem Verhalten der einzelnen Individuen der Schilddrüse gegenüber ihren Grund haben. Denn dass ein solches verschiedentliches Verhalten vorkommt, lässt sich nicht wohl bestreiten. Sieht man doch die einen Thiere auf die Exstirpation der Schilddrüse mit ausgesprochener Tetanie reagiren, die anderen derselben Species unter den gleichen Bedingungen dagegen gesund bleiben. Und Aehnliches wurde auch beim Menschen beobachtet, als noch die totale Strumectomie im Gebrauch stand. Aus demselben unbekannten Grunde dürfte aber auch die Struma nicht immer einen manifesten nachtheiligen Einfluss auf das Herznerven-System ausüben.

Ob etwa in diesen Fällen andere, der Thyreoidea durch ihren Bau nahe verwandte Organe, wie die Hypophyse, die Glandulae parathyreoideae, die Glandula carotica, die Steissdrüse und andere ähnliche Gebilde, die Rolle der Schilddrüse theilweise übernehmen, wie das schon behauptet worden ist, steht noch offen.

Was zumal die Hypophyse betrifft, so hat v. Cyon[1]) nachgewiesen, dass sie eine Substanz enthält, welche die tonische Erregung und Erregbarkeit des Herz-Nervensystems in ähnlicher Weise, aber in noch beträchtlicherem Maasse, wie das Thyreoglobulin erhöht. Die gleiche Beobachtung haben auch Howell[2]) Cleghorn[3]) u. A. gemacht. Ausserdem soll diese Substanz die Stickstoff-Ausscheidung in gleichem Sinne wie das Thyreoglobulin beeinflussen.

Ueber letztere Eigenschaft habe ich mir ein eigenes Urtheil zu bilden versucht und zwei Präparate, die mir Herr E. v. Cyon in freundlicher Weise zur Verfügung gestellt hat, von denen das eine von Merck in Darmstadt, das andere von einem Pariser Apotheker hergestellt worden war, untersucht. Letzteres war, nach einer brieflichen Mittheilung von Herrn v. Cyon, derart gewonnen worden, dass die sorgfältig vom umliegenden Gewebe befreiten und in Alkohol aufbewahrten Hypophysen zer-

[1]) E. v. Cyon, Die physiologischen Verrichtungen der Hypophyse. Pflüger's Arch., Bd. 81, S. 267 (1900).

[2]) W. H. Howell, The physiological Effects ot Extracts of the Hypophysis cerebri. Journ. of experim. med. Vol. 3, S. 245 (1898).

[3]) Cleghorn. Americ. Journ. of Physiology. Vol. 3 (1899).

Digitized by Google

stückelt, bei 38° getrocknet und dann zu einem Pulver verrieben wurden. Ueber die Herstellungsweise des Merk'schen Präparats weiss ich nichts.

Diese beiden Präparate fand ich vollständig unwirksam. Ich vermochte an keinem von beiden fördernde Eigenschaften auf den Stickstoffwechsel nachzuweisen, kam also in dieser Beziehung zu dem gleichen Resultat, wie A. Schiff[1]). Im Gegensatz zu diesem Untersucher konnte ich aber auch nicht eine Vermehrung der Phosphor-Ausscheidung constatiren, dieselbe blieb völlig unbeeinflusst.

Nachfolgend sind die Protocolle dieser Versuche wiedergegeben.

Einem ca. 6 kg schweren Hunde wurden, nachdem er sich einige Zeit im N.-Gleichgewicht befand, mehrere Male 1—2 g Hypophysen-Pulver verabreicht. Die N.- und die P_2O_3-Ausscheidung veränderten sich nicht, wie aus nachfolgender Tabelle ersichtlich ist.

Tage	Körpergewicht in g	Urinmenge in ccm	Specif. Gewicht	Ausgeschiedener N. in g	Ausgeschiedene P_2O_3 in g	Bemerkungen
1	5930	620	1013	5,3256	1,5624	—
2	6030	570	1017	5,8236	1,5657	—
3	6060	540	1017	4,9933	1,4762	—
4	6140	510	1017	5,2142	1,7030	—
5	6230	470	1017	5,8570	1,7172	—
6	6250	420	1018	5,1391	1,5703	—
7	6250	460	1017	5,4487	1,3934	—
8	6160	500	1015	5,1385	1,3694	1 g Hypophysen-Pulver aus Paris
9	6170	465	1017	5,2298	1,2246	—
10	6350	240	1019	2,9952	0,6691	—
11	6400	410	1019	5,5005	2,0418	2 g Hypophysen-Pulv. (Merck'sches Präparat)
12	6430	380	1020	4,9962	1,4158	—
13	6430	430	1017	4,6463	1,2934	2 g Hypophysen-Pulv.
14	6400	520	1015	5,4454	1,3416	— [aus Paris

Wie sich die Unwirksamkeit der untersuchten Präparate erklären lässt, gegenüber den Befunden anderer Autoren, ver-

[1]) A. Schiff, Ueber die Beeinflussung des Stoffwechsels durch Hypophysis- und Thyreoidea-Präparate. Zeitschr. f. klin. med. 32, Supplem. 284 (1897).

Digitized by Google

mag ich nicht anzugeben. Einer brieflichen Mittheilung von Herrn v. Cyon zu Folge wird sie öfters beobachtet. Ob die stomachale Application Schuld daran war, habe ich nicht eruiren können. Denn von einer Einspritzung in die Blutbahn habe ich Abstand genommen, da das trockene Pulver sich in Wasser nur unter Zusatz von viel Alkali und bei gleichzeitigem Erwärmen löste, Proceduren, die auf die Wirksamkeit der Präparate nicht ohne Einfluss sind.

Ob vielleicht die Hypophyse auch in ähnlicher Weise erkrankt, wie die Schilddrüse, und dabei ebenso unwirksame Stoffe producirt, wie letztere, mag dahingestellt bleiben. Da eben das Herz- und Blutgefässnerven-System, wie man annimmt, auch durch die übrigen schon erwähnten „Blutgefässdrüsen" beeinflusst wird, so werden dadurch die Verhältnisse sehr complicirt und eine klare Beurtheilung der Dinge in Folge dessen bedeutend erschwert. Die Erscheinungen, welche die Erkrankung eines dieser Organe, wie z. B. der Schilddrüse oder der Hypophyse, hervorruft, werden verschiedene sein, je nach dem Zustande der übrigen, je nach deren Vermögen, für die anderen vicarirend einzutreten. Freilich kommt man mit solchen Erklärungsversuchen auf ein noch dunkles Gebiet, auf welchem einstweilen die Aufstellung von Hypothesen leichter ist, als die Erbringung positiver Thatsachen, da die zum Theil sehr kleinen und verborgenen Gebilde dem Studium nichts weniger als leicht zugänglich sind. Ich habe aber diesen Punkt nicht unerwähnt lassen wollen, um die Aufmerksamkeit der Forscher auf diese ebenso feinen, wie complicirten Einrichtungen des Organismus zu lenken, über die sich einstweilen nur Muthmaassungen aussprechen lassen. Hier hat die experimentelle Physiologie und Pathologie ein noch offenes Feld vor sich.

4. Der physiologische Begriff „Struma".

Wir haben gesehen, dass sich aus der colloiden und aus der parenchymatösen Struma zwei verschiedene Stoffe gewinnen lassen, aus jener ein jodhaltiger, aus dieser einen jodfreier. Beide mal sind es jedoch Producte, die mit Ausnahme des Jod die ganz gleiche Zusammensetzung besitzen, weshalb von einem jodhaltigen und einem jodfreien Thyreoglobulin gesprochen wurde. Beide Körper sind von unmittelbar verschiedener Provenienz,

Digitized by Google

der jodhaltige stammt aus dem in den Follikel-Räumen abgelagerten Colloid, der jodfreie aus den Follikel-Zellen selbst; der erstere stellt ein Secretions-Product dar, der letztere eine Vorstufe desselben, die noch im Innern der secernirenden Zellen vorhanden ist. Colloid-Kröpfe und parenchymatöse Kröpfe sind also in dieser Beziehung verschiedene Dinge. Jener beruht auf einer übermässigen Anhäufung des Secretes im Drüsen-Lumen (ein Secret, das allerdings nicht als normal aufzufassen ist, da es die Eigenschaften des letzteren nicht in so hohem Maasse besitzt), dieser auf einer Wucherung von Drüsen-Zellen, die mit dem Mutterstoff des Secretes reichlich beladen sind.

Trotzdem wäre es nicht richtig, beide Formen streng von einander zu sondern, denn wie Virchow[1]) schon vor Jahren hervorhob, ist bei der Struma gelatinosa die Masse der Follicular-Bildungen auch vermehrt, es findet also auch dort eine eigentliche Hyperplasie statt. Zum Unterschied von dem reinen hyperplastischen Kropf kommt es aber noch zur Ausscheidung von Colloid. In den meisten Kröpfen lassen sich übrigens Stellen von typischem hyperplastischem Character nachweisen neben anderen, wo grosse Mengen Colloid angehäuft sind. Rein parenchymatöse Strumen sind, zumal hier in der Schweiz, viel seltener, als solche mit Colloid-Ausscheidung.

Virchow hat daher die Ansicht ausgesprochen, dass alle Kröpfe, alle die „sogenannten Species nichts Anderes als verschiedene Entwickelungsweisen einer im Wesentlichen identischen Bildung" sind, dass „Struma colloides, fibrosa, cystica, teleangiectodes nur secundäre oder zufällige Veränderungen einer bestimmten Grundform, der Struma parenchymatosa[2]) seu glandulosa darstellen"[3]). Und mit dieser Anschauung lassen sich meine eigenen Befunde mit Leichtigkeit in Einklang bringen. In allen diesen Formen findet man in der That den gleichen Stoff, das gleiche Thyreoglobulin, nur mit dem Unterschied, dass es in dem einen Falle jodfrei, im anderen jodhaltig ist. Jodfrei ist es aber immer, so lange es sich noch im Inneren

[1]) R. Virchow: Geschwülste III.

[2]) Im Original nicht gesperrt gedruckt.

[3]) R. Virchow: Zur Frage der Kropfkachexie. Dieses Archiv. Bd. 144. Suppl. S. 281. (1896).

Digitized by Google

der Zellen befindet, während es jodhaltig nur als ausgeschiedenes Colloid vorkommt.[1])

Im parenchymatösen Kropf, oder richtiger gesagt, im parenchymatösen Stadium des Kropfes wird das Eiweiss-Molecul des Thyreoglobulins in gewöhnlicher Weise in den Follikel-Zellen gebildet, — die absolute Menge desselben ist im Vergleich zu der in den normalen Schilddrüsen vorhandenen nur deshalb eine grössere, weil mehr Follikel-Zellen vorhanden sind, — im colloiden Stadium kommt das in den Zellen angehäufte Product zur Ausscheidung in den Follikel-Raum. Es jodirt sich aber dabei nur theilweise und erreicht daher nicht die Höhe der physiologischen Wirksamkeit des Secretions-Products der normalen Schilddrüse.

Was endlich die Ursachen des Kropfes selbst anbelangt, so liesse sich etwa Folgendes sagen.

Man könnte an einen Mangel an Jod in der Nahrung denken, denn im Anfangsstadium des Kropfes geht anscheinend Alles, — die Wucherung der Zellen ausgenommen —, in gewöhnlicher, normaler Weise vor sich, bis auf die Bindung des Jods. Fehlt letzteres in der Nahrung, dann kann eben keines an das Thyreoglobulin gebunden werden und das jodfreie Product bleibt im Inneren der Follikel-Zellen liegen; denn, wie wir gesehen haben, kommt das jodfreie Product nicht zur Ausscheidung[2]). Für diese Auffassung spräche die Erfahrung, dass der Kropf namentlich im Anfangsstadium auf Jod-Medication zurückgeht. Dagegen erklärt der Jod-Mangel nicht die Wucherung der Follikel-Zellen, die eigentliche Hyperplasie, und diese stellt sicherlich etwas Primäres dar.

Dann könnte man an den Verlust des Jod-Bindungsvermögens denken und die Retention des jodfreien Thyreoglobulins in den Follikel-Zellen dadurch erklären, dass es kein fertiges Secretions-Product darstellt und daher nicht ausgeschieden wird. Demgegenüber ist aber zu bemerken, dass die Schilddrüse die Fähigkeit, Jod zu binden, nicht verloren hat. Das erhellt deutlich aus

[1]) Jodfreies Thyreoglobulin wird, wie wir gesehen haben, auch secernirt, aber nur dann, wenn auch gleichzeitig Jod-Thyreoglobulin zur Ausscheidung kommt.

[2]) Zumal, wenn nicht gleichzeitig Jod-Thyreoglobulin ausgeschieden wird.

Digitized by Google

den Seite 458 schon erwähnten 2 Fällen. Die Patienten, welche in den letzten 30, bezw. 8 Tagen ihres Lebens täglich 1 g Jodkalium zugeführt bekommen hatten, zeigten ein Thyreoglobulin mit einem sonst beim Menschen noch nie beobachteten hohen Jod-Gehalt, nehmlich mit 0,5 pCt., bezw. 0,4 pCt., und dabei handelte es sich um einen ausgesprochenen Colloid-Kropf mit einem Gewicht von etwa 110—120 g. Dieser Kropf hat also das Vermögen, Jod zu binden, nicht verloren, sondern besass wie die normale Schilddrüse die Fähigkeit, Jod in überreichlicher Menge aufzunehmen, sobald letzteres in grosser Quantität in den Organismus eingeführt wird.

Trotzdem muss man annehmen, dass im Anfangsstadium des Kropfes das Jod-Bindungsvermögen der Drüse stark herabgesetzt ist, und dass die stark wuchernden Follikel-Zellen nicht mehr die Fähigkeit besitzen, die in der gewöhnlichen Nahrung vorhandene geringe Menge Jod aufzuspeichern, denn parenchymatöse Kröpfe sind ja jodfrei, und Colloid-Kröpfe enthalten relativ weniger Jod-Thyreoglobulin als gesunde Drüsen. Diese Herabsetzung des Jod-Bindungsvermögens stellt aber, meiner Ansicht nach, nichts Primäres dar, sondern ist als eine secundäre Erscheinung aufzufassen.

Es entspricht in der That wohl eher dem wirklichen Sachverhalt, mit Virchow[1]) anzunehmen, dass ein primärer Reiz die Hyperplasie bedingt. Die Hyperplasie kann dabei die directe Folge der Reizung sein, etwa die Wirkung des so oft besprochenen „Miasma“, oder aber eine indirecte, indem das ursächliche Moment eine Hyperämie hervorruft und diese, wie das überall zu geschehen pflegt, wo eine solche längere Zeit hindurch besteht, Hyperplasie nach sich zieht. Worin nun aber dieser primäre Reiz besteht, das zu entscheiden, würde einstweilen noch schwer fallen. Ob es eine Neurose ist, wie es Schranz[2]) will, eine Lähmung der Vasomotoren, darüber will ich mich nicht aussprechen[3]).

[1]) R. Virchow: Geschwülste III.

[2]) Schranz: a. a. O.

[3]) Stellen wir uns auf den Boden der Schranz'schen Theorie, dann wäre der Kropf als eine Art physiologischer Reaction auf die durch die Nerven-Erkrankungen bedingten Schädlichkeiten aufzufassen, als ein

Digitized by Google

Die Annahme der Herabsetzung des Jod-Bindungsvermögen als Folge-Erscheinung der Hyperämie und Hyperplasie liesse sich leicht erklären, denn es ist nicht von der Hand zu weisen, dass ein hyperämisches und in lebhafter Wucherung begriffenes Gewebe in seinen Functionen erheblich behindert sein kann. Die Fähigkeit, das Jod der Nahrung zu binden, die Anfangs sehr stark herabgesetzt ist, wird auch später, im colloiden Stadium des Kropfes, nicht bis zum normalen Maasse zurückerlangt.

Diese Erklärungsweise berücksichtigt nur die Bildung jodfreier oder jodarmer Thyreoglobulin-Präparate, sie giebt uns aber keinen Aufschluss über die Entstehung des Colloid-Kropfes, d. h. über die so reichliche Anhäufung des Colloids in den Follikel-Räumen. Eine einfache Ueberproduction kann nicht die Ursache davon sein, denn bestände eine solche allein, so würde einfach mehr Colloid in die Lymphbahnen übergehen. Man wird deshalb wohl nicht fehl gehen, wenn man die starke Anschoppung von Colloid auf eine Behinderung im Abfluss zurückführt, und diese dadurch erklärt, dass die starke Wucherung der Follikel-Zellen eine mehr oder weniger ausgesprochene Verlegung der Abflusswege nach sich zieht.

Aus dem Mitgetheilten geht als positives und durch das Experiment gestütztes Resultat hervor, dass es unrichtig ist, den Kropf als eine in gesteigerter Function begriffene Schilddrüse, als eine „Hyperthyrea", zu bezeichnen, wie das von Seiten vieler Autoren geschehen ist; handelt es sich doch nicht um eine Steigerung normaler Processe, — das Secret der Kropf-Follikel ist ja physiologisch weniger wirksam, als das der gesunden Drüse, oder es wird überhaupt kein Secret ausgeschieden (parenchymatöser Kropf). Vielmehr bringt der Kropf eine Herabsetzung der normalen Functionen der Schilddrüse mit sich, er stellt eine Hypothyrea dar.

Wehrmittel, dessen sich der Organismus bedient, um dem Erschlaffungs-Zustand der Vasomotören zu steuern, indem der Kropf, wie wir gesehen haben, ein Thyreoglobulin liefert, das die Erregbarkeit der Vasomotoren erhöht. Freilich soll dieser Aeusserung nur der Werth einer Hypothese beigemessen werden. Sie berücksichtigt nur die Wirkung des Kropf-Thyreoglobulins auf das Gefässnerven-Centrum, nicht aber auf die Stoffwechsel-Vorgänge. Ob diese bei Kröpfigen anders verlaufen, als bei gesunden Individuen, ist noch nicht bekannt.

Digitized by Google

Nicht minder unrichtig ist es, den Basedow-Kropf als eine „Hyperthyrea“ und den Morbus Basedowii als einen Hyperthyreoidismus, eine „Hyperthyreodisation“, oder wie man es nennen mag, kurz als eine Krankheit der eine pathologisch gesteigerte Schildrüsen-Thätigkeit zu Grunde liegt, anzusehen. Denn auch der Basedow-Kropf enthält relativ weniger Jodthyreoglobulin, als die normale Schilddrüse. So fand ich in 2 Fällen nur 0,07 pCt. Jod im Gesammt-Thyreoglobulin. Eine ähnliche Beobachtung machte Gley[1]). Der Jodgehalt des Gesammt-Thyreoglobulins aus Basedow-Kröpfen kommt also dem des Gesammt-Thyreoglobulins anderer Kröpfe gleich.

In einem dritten Falle, eine Patientin mit ausgesprochener Basedow-Krankheit betreffend, an welcher die Patientin zu Grunde ging, fand ich allerdings 0,40 pCt. Jod. Hier wurde aber, wie schon auf Seite 453 erwähnt, eine Woche lang vor dem Tode täglich 1 g Jodkalium zugeführt. Dieser Fall darf daher nicht mit den übrigen beiden in Analogie gebracht werden. Er zeigt uns, wie beiläufig erwähnt werden mag, dass die Basedow-Struma sich stark mit Jod anreichert, wenn grosse Mengen Jod in den Körper eingeführt werden, dass sich dieselbe also auch in dieser Hinsicht wie die übrigen Strumen verhält.

Wie schon auf Seite 453 erwähnt, enthielten meine untersuchten Basedow-Kröpfe Jod in der gleichen Menge, wie andere Kröpfe, verhielten sich also nicht anders, als gewöhnliche (nicht Basedow) Kröpfe. In dem einen exstirpirten Struma-Lappen fand ich 7,6 mg Jod, in dem anderen 5,4 mg Jod. Ihrem Jodgehalt entsprechend enthielten die Kröpfe Colloid, und zwar ziemliche Mengen davon. Damit stimmen die Befunde vieler Histologen (Greenfield[2]), Renaut[3]), Haemig[4]),

[1]) S. Gley: Présence de l'iode dans le goitre exophtalmique. Compte rend. de la société de biolog. 1901. No. 14, p. 399.

[2]) W. S. Greenfield: On some diseases of the thyroid gland. Brit. med. Journ. Dec. 9. 1893 u. Schmidt's Jahrb. 241. p. 137.

[3]) Renaut: Congrès des Aliénistes et neurologistes français. Bordeaux 1895.

[4]) G. Haemig: Anatomische Untersuchungen über Morbus Basedowii Arch. f. klin. Chirurg. 55. Heft 1. (1897).

Digitized by Google

Mendel[1]), Reymond[2]), Putnam[3]), Gley[4]) u. A. m.) nicht überein, nach welchen der Basedow-Kropf nur sehr wenig, in seiner „reinen" Form überhaupt kein Colloid enthält. Denn gerade die Struma der an hochgradigem Morbus Basedowii leidenden und schliesslich daran gestorbenen Patientin war sehr reich an Colloid.[5])

Da ich an der Richtigkeit der Beobachtungen der oben erwähnten Autoren nicht zweifle, so muss man meinen und dieser Autoren Untersuchungen entnehmen, dass der Basedow-Kropf nicht nothwendiger Weise wenig oder gar kein Colloid enthält, dass er vielmehr auch Colloid enthalten kann, mit anderen Worten, dass bei Morbus Basedowii sowohl Colloid-Kröpfe als parenchymatöse Strumen vorkommen.

Die physiologischen Eigenschaften des Basedow-Thyreoglobulins habe ich aus äusseren Gründen nicht feststellen können; es ist aber in Analogie mit den übrigen Befunden nicht anzunehmen, dass demselben nicht die gleiche physiologische Wirksamkeit wie dem Thyreoglobulin aus anderen Kröpfen zukomme.

Aus dem Umstande, dass langdauernde und übermässige Schilddrüsen-Fütterung niemals Basedow-Krankheit hervorruft, sind wir bis zu einem gewissen Grade berechtigt anzunehmen, dass derselbe nicht einen Hyperthyreoidismus darstellt. Nach den erwähnten physiologischen Befunden wäre von einer Hyperthyrea eher das Gegentheil zu erwarten als Basedow-Symptome. Es entspräche daher eher der Wirklichkeit, wenn wir die Ursachen des Morbus Basedowii, wie das schon Gley[6]) gethan hat, in einer Herabsetzung der Schilddrüsenfunction suchten, wozu uns auch die Ergebnisse der chemischen

[1]) E. Mendel: Zur patholog. Anatomie des Morbus Basedowii. Deutsch. med. Wochenschr. XVIII. 1892.

[2]) E. Reymond: Goître exophthalmique, mort au bout de 15 jours. Bullet. de la société anatom. de Paris. 1893. VIII.

[3]) J. Putnam: Notes on two additional cases of thyroidectomia for Graves diseases. Journ. of med. and ment. diseases 19. 1898.

[4]) E. Gley: The pathogeny of exophthalmic goître. Brit. med. Journ. Sept. 21. 1901.

[5]) Wie ausdrücklich hervorgehoben werden soll, hatte diese Patientin vor dem Beginn des Morbus Basedowii keine Struma.

[6]) vergl. [4]).

Digitized by Google

Untersuchung führten. Eine Hypothyrea stellt aber auch die gewöhnliche Struma dar. Nach dieser Auffassung wäre daher der Basedow-Kropf principiell nicht verschieden vom gewöhnlichen Kropf; und in der That beobachtet man bei vielen, nach Möbius[1]) sogar bei allen Kröpfen gelegentlich „Basedow-Symptome" in grösserer oder geringerer Zahl.

Für die Auffassung des Morbus Basedowii als Hypothyreoidismus würden auch die allerdings seltenen Erfolge der Schilddrüsen-Medication und die von vielen Autoren (Walter Edmunds, Lanz u. s. w.) gemachte Beobachtung sprechen, dass nach der operativen Ausschaltung der Schilddrüse, beim acuten Myxoedem, Erscheinungen auftreten, die Aehnlichkeit haben mit denen des Morbus Basedowii. Den von Seiten der Chirurgen hervorgehobenen Erfolgen der Strumectomie bei Basedow-Krankheit, welche mit einem Hypothyreoidismus nicht gut in Einklang zu bringen wären, stehen ebenso viele Misserfolge gegenüber.

Man dürfte gegen unsere Auffassung nicht etwa die oft beobachtete Unwirksamkeit der Schilddrüsen-Medication bei Basedow-Krankheit in's Feld führen, denn die Schilddrüsen-Therapie lässt uns auch bei der acuten thyreopriven Kachexie, der Tetanie, im Stich, und doch wird niemand mehr daran zweifeln, dass die Entfernung der Schilddrüse die Ursache dieser pathologischen Erscheinung ist.

Mit unserer Anschauung liesse sich auch die Zurückführung der Basedow'schen Krankheit auf einen dauernden Erregungszustand des Sympathicus oder auf eine Neurose des Vagus (Herabsetzung seiner Erregbarkeit) in Einklang bringen, doch sind gegen diese Theorie auch Einwände erhoben worden.

Es liesse sich noch Manches für und wider anbringen, doch bewegen wir uns hierbei auf einem noch sehr hypothetischen Boden.

Als gesicherte Thatsache geht aus meinen Untersuchungen hervor, dass die aus Basedow-Kröpfen erhaltenen Thyreoglobulin-Präparate jodärmer sind, als die aus normalen Drüsen. Dadurch

[1]) Möbius: Die Basedow'sche Krankheit. Nothnagels Handbuch d. spec. Pathol. u. Ther. Bd. XXII. II. Theil. S. 8.

Digitized by Google

wird allerdings nicht mehr Licht auf die Aetiologie des Morbus Basedowii verbreitet, denn auch die Thyreoglobulin-Präparate des gewöhnlichen Colloid-Kropfes weisen denselben verminderten Jodgehalt auf. Und hat man auch Basedow-Kröpfe gefunden, die ganz colloidfrei, d. h. also, wie wir jetzt annehmen dürfen, jodfrei sind, so stellen diese wiederum Verhältnisse dar, wie wir sie im gewöhnlichen parenchymatösen Kropf treffen, wo es nicht zum Ausbruch der Basedow'schen Krankheit kommt. Die Schlussfolgerungen Gley's[1]), dass der Schwund des Colloids (als Folge-Erscheinung der Erkrankung der Glandulae parathyreoideae) in ursächlichem Zusammenhang steht mit den Symptomen des Morbus Basedowii, halten somit der Kritik nicht Stand.

Nicht zu verkennen ist, dass es sich beim Basedow-Kropf um qualitative Veränderungen der Secretions-Producte handeln könnte, die durch die bisher üblichen chemischen Untersuchungs-Methoden nicht zum Ausdruck kommen. Dann würde es sich um eine „Dysthyreoidisation" handeln.

Um dies klarzulegen, ist es vor Allem nothwendig, das Thyreoglobulin des Basedow-Kropfes auf seine physiologische Wirksamkeit zu prüfen. Hier müssen auf dem gegebenen Wege weitere Untersuchungen eingreifen.

Diese Erörterungen sind alle vom Standpunkte der zur Zeit immer noch beliebten thyreogenen Theorie des Morbus Basedowii gemacht worden. Wir dürfen uns aber nicht verhehlen, dass die chemische Forschung, wie wir gesehen haben, eher gegen eine solche Auffassung spricht, indem sie jetzt schon wahrscheinlich macht, dass sich aus dem Basedow-Kropf kein besonderer abnormer Bestandtheil, kein besonderes „Basedow-Gift" gewinnen lässt, vielmehr nur Stoffe, wie sie im gewöhnlichen Kropf vorkommen.

Durch meine allerdings noch spärlichen Untersuchungen gewinnt die von Virchow[2]) schon vor Jahren ausgesprochene Vermuthung Boden, dass der Kropf bei Morbus Basedowii nichts Specifisches darstelle, sondern blos secundärer Natur sei, und wie die übrigen Symptome der Basedow'schen Krankheit von einer noch unbekannten Ursache herrühre. Dafür spricht ja auch schon der Umstand, dass sich bei manchem Basedow-

[1]) loc. cit.

[2]) R. Virchow: Geschwülste III.

Digitized by Google

Kranken ein Kropf nicht nachweisen lässt; ferner, dass der Basedow-Kropf viel häufiger parenchymatöse Structur aufweist, d. h. eine im ersten Stadium begriffene Struma darstellt. Die Ursache davon liegt auf der Hand: der Kropf besteht eben erst seit relativ kurzer Zeit.

XXI.

Ueber Adrenalin-Glykosurie und verwandte, durch die Wirkung reducirender Substanzen und anderer Gifte auf die Pankreaszellen hervorgerufene experimentelle Glykosurien.

Von

Dr. med. C. A. Herter,

Professor der pathologischen Chemie am University and Bellevue Hospital Medical College, New-York, ordinirendem Arzt am Stadtkrankenhause,

und

Dr. phil. Alfred J. Wakeman,

Fellow of the Rockefeller Institute for Medical Research.

(Mit Unterstützung des Rockefeller Instituts for Medical Research.)

Im Folgenden übergeben wir der Oeffentlichkeit eine übersichtliche Zusammenstellung einer Reihe von Untersuchungen, die in bälde eine eingehende Besprechung im Journal of Experimental Medicine erfahren werden. Sie verdanken ihren Ursprung zunächst der Thatsache, dass auf die Einspritzung von Adrenalinchlorid in die Bauchhöhle von Hunden regelmässig das Auftreten grösserer Mengen Zuckers erfolgt[1]).

I. Darstellung und chemische Eigenschaften des Adrenalinchlorids.

Bei der Methode zur Darstellung des Adrenalinchlorid brauchen wir uns nicht lange aufzuhalten, da darüber vor

[1]) Herter and Richards, Note on Glycosurie following exp. injection of adrenalin. The Medical Neur. Febr. 1900.

Digitized by Google

Kurzem von Takamine[1]) eingehend berichtet worden ist. Auf einen Punkt soll aber besonders hingewiesen werden. Bei der Darstellung des Adrenalins werden die fein zertheilten Nebennieren bei einer Temperatur von 50—80° C. gegen 5 Stunden ausgewässert, und später eine Stunde lang einer Temperatur von 90—95° C. ausgesetzt. Dies genügt um sicher die meisten, wenn nicht alle, diastatischen Fermente zu zerstören.

Das käufliche Adrenalinchlorid (in einer Concentration von 1 : 1000) reagirt leicht alkalisch gegen Lackmus und Phenolpthalein. Die farblose wässerige Lösung zieht Sauerstoff aus der Luft an, und verändert sich später zu rosaroth, roth und braun. Die kräftige reducirende Thätigkeit zeigt sich durch das Verhalten gegenüber von Salzen. Ein Cubikcentimeter einer 1 : 1000 wässrigen Lösung von käuflichem Adrenalinchlorid, mit 0,5 pCt. Chlornatrium, reducirt 4,2 ccm Fehling'scher Lösung, 100 cm selben wären also 0,21 gr Glukose äquivalent. Das Adrenalinchlorid reducirt übermangansaures Kali in der Kälte, und Dr. Wakeman hat ausgerechnet, dass das Sauerstoffgewicht, welches während der Reduction von 1 ccm der käuflichen Adrenalin-Lösung aus dem Salze aufgenommen wird, 0,000313 gr beträgt[2]).

Bei den zu beschreibenden Untersuchungen wurde das käufliche Adrenalin in wässriger Lösung (1 : 1000) angewandt[3]). Einige Beobachtungen wurden mit einem Adrenalin angestellt, welches mit einer etwas anderen Methode durch Herrn Dr. John J. Abel dargestellt war und uns freundlichst zur Verfügung gestellt wurde. Ein Theil dieses angewandten Adrenalin war frei von leicht gebundenem Ammoniak, und unterschied sich in gewissen unbedeutenden Reactionen von dem käuflichen Adrenalin.

Es giebt nun Bedingungen, die theils den Grad und theils die Dauer der Adrenalin-Glykosurie bestimmen, und auf diese soll zunächst eingegangen werden.

[1]) Journal of the American Medical Assoc. 18. Jan. 1902.

[2]) Hierbei wurde eine Lösung von $KMnO_4$ benutzt, in der 1000 ccm = 0,8467 gr $KMnO_4$.

[3]) Wo nicht anders angegeben, ist die Lösung als „Adrenalin" anzunehmen.

Digitized by Google

II. Art der Einführung.

Subcutane Einspritzungen des Adrenalinchlorids rufen nur gelinde Glykosurien hervor. So wurde z. B. einem 15 kg schweren Hunde 10 ccm Adrenalin unter die Haut gespritzt. Vor der Operation enthielt der Harn 0,48 per cent reducirende Substanz (Pavy's Methode). Die zunächst nach der Einspritzung gesammelte Menge ergab 0,66 per cent, die zweite 0,52 per cent reducirende Substanz. Die Ursache dieser geringen Zucker-Ausscheidung liegt sicher in der Oxydation des Adrenalins vor Eintritt in die Circulation. Grössere Procente Zucker lassen sich, aber nur durch Verwendung grösserer Mengen, erhalten.

Intravenöse Einführung verursacht dagegen eine viel bedeutendere Zucker-Ausscheidung, wenn es sich um Dosen von 0—10 ccm Adrenalin und Hunde von 8—15 kg handelt. Fünf oder sechs Procent Glykose lassen sich dabei nachweisen, manchmal allerdings auch weniger, Begleit-Erscheinung ist eine Blutdruck-Erhöhung, doch wird diese von der Glykosurie überdauert.

Unter ähnlichen Bedingungen lassen sich nun durch Einverleibung von 2—15 ccm Adrenalin in die Bauchhöhle viel höhere Zuckerwerthe erzielen. Bei einem gut gefütterten, mittelgrossen Hunde kann durch 4—5 ccm beinahe immer eine nennenswerthe Glykosurie hervorgebracht werden. Etwas grössere Dosen verursachen beinahe regelmässig innerhalb einer Stunde das Auftreten 3—6 pCt. Zucker im Harn. Der Procentsatz des Zuckers kann bis 10 pCt. steigen, und das Erscheinen desselben unter Umständen bereits 15 Minuten nach der Einführung stattfinden. Auch hierbei findet eine allgemeine Blutdruck-Erhöhung statt, die aber nie so ausgesprochen ist, als man bei intravenöser Injection beobachtet. So ergab sich z. B. bei einem Hunde von 11 kg, nach Einspritzung von 10 ccm Adrenalin, eine Steigerung von 100 mm. Die Erhöhung währte gegen eine Stunde, um dann etwas unter 100 mm zu sinken. Bei intravenöser Verabreichung würde dieselbe Dose gewiss eine Vermehrung von 100 mm auf 130—160 mm Quecksilber verursacht haben. Per os hat Adrenalin keinen Einfluss. Ein gut gefütterter Hund von 13 kg bekam so 10 ccm Adrenalin, keine Glykosurie folgte, eine Beobachtung, die mit früheren über die Wirkung des Nebennieren-Extracts per os gemachten Erfahrungen gut übereinstimmt.

Digitized by Google

Es lässt sich aber eine Glykosurie durch grosse Adrenalin-Dosen per os erreichen. So wurde einem Hunde von 8 kg 20 ccm der Lösung ohne das Glykosurie eingetreten wäre verabreicht, dagegen fand dies bei einem gleich schweren Hunde nach 30 ccm statt. 1 pCt. Zucker liesse sich da nachweisen. Beide Thiere zeigten keine besonderen Symptome.

III. Einfluss der Verdünnung.

Bei der intraperitonaealen Einführung des Adrenalins wird die Zucker-Ausscheidung offenbar durch die Concentration der Lösung beeinflusst. So schied, als Beispiel, ein gut gefütterter Hund von 8 kg, der 10 ccm Adrenalin mit 40 ccm einer 0,85 pCt. Salzlösung erhielt, nur 0,16 pCt. Zucker in 1000 ccm Harn aus, eine viel geringere Menge, als man gewöhnlich nach solcher Dosis sieht. Manchmal bleibt sogar die Glykosurie ganz aus, wie es bei einem Hunde von 6 kg nach Verabreichung von 4 ccm Adrenalin mit 12 ccm einer 0,85 pCt. Salzlösung geschah. Nach 4 Stunden 19 Minuten wurden 30 ccm Harn aufgefangen, die keinen Zucker enthielten.

IV. Einfluss der verabreichten Menge.

Im Allgemeinen richtet sich, mit bestimmten Variationen, die Glykosurie nach der Adrenalin-Dose, aber die genaueren Bedingungen die das Verhältniss beider zu einander bestimmen, sind noch wenig bekannt. Es steht fest, dass geringere Mengen, als gewöhnlich verabreicht werden, Glykosurie hervorufen können. So erschien z. B. bei einem Hunde von 5,5 kg nach Einspritzung von 2 ccm Adrenalin in Verdünnung mit 2 ccm einer 0,85 pCt. Salzlösung, 3,75 pCt. Zucker im Harn. Es ist aber kein Grund vorhanden zu der Annahme, dass, wenn eine gewisse Dosis eine bedeutende Zucker-Ausseidung hervorruft, eine grössere die Zuckermenge proportional vermehrt.

V. Dauer der Glykosurie.

Nach mittelstarken, intraperitonaeal eingespritzten Mengen (z. B. 5—8 ccm bei einem 10 kg schweren Hunde) erstreckt sich die Zucker-Ausscheidung über 24 Stunden. In der Regel ist die Höhe der Glykosurie in wenigen Stunden erreicht, dann fällt sie ziemlich schnell ab, und bald enthält der Harn nur Bruchtheile eines Procents reducirender Substanz.

Digitized by Google

VI. Gesammt-Menge des ausgeschiedenen Zuckers.

Im Ganzen werden unter den oben beschriebenen Bedingungen nicht mehr als wenige Gramm Zucker ausgeschieden. Der sehr bedeutende Procentsatz, der sich manchmal kurz nach der Einspritzung zeigt wird gewöhnlich durch den bald folgenden raschen Fall compensirt.

VII. Natur des Harnzuckers.

Bis jetzt hat eine sorgfältige Untersuchung des nach Adrenalin gefundenen Harnzuckers noch nicht stattgefunden. Man hat aber Grund anzunehmen, dass es sich dabei hauptsächlich, wenn nicht allein, um Glukose handelt. In Fällen, wo die mit der Fehling'schen Reaction erhaltenen Resultate mit denen durch Gährung erhaltenen verglichen wurden, ergab sich stets genaue Uebereinstimmung. Ein Glukosogen lässt sich nur mit Schwierigkeit erhalten. Die darauf hin untersuchten Urine waren rechtsdrehend. Diese Frage bedarf aber noch einer eingehenderen Berücksichtigung, da es sich bei der Adrenalin-Glykosurie möglicher Weise nicht nur um Dextrose allein handelt. Bei unseren Untersuchungen liess sich aber nach der Gährung nie eine Reduction Fehling'scher Lösung erzielen. Dies spricht jedenfalls gegen das Auftreten von Glukosuronsäure nach Adrenalin-Einspritzung.

VIII. Zuckergehalt des Blutes.

Zahlreiche Beobachtungen ergaben, dass bei gut gefütterten Thieren regelmässig eine Blutzucker-Erhöhung stattfindet. Die folgenden, von Dr. A. N. Richards gemachten Versuche bedürfen wohl keiner weiteren Erklärung.

Ein gut gefütterter Hund (7,6 kg.) wurde 12 Stunden vor der Einspritzung von 8 ccm Adrenalin intraperitonaeal gefüttert.

Blut	Menge gr	Zucker pCt.	Gerinnungs-Zeit Minuten	Secunden
Normal	29	0,26	4	00
5 Minuten nach Injection	15	0,36	2	15
10 „ „ „	11,5	0,40	2	00
32 „ „ „	10,7	0,44	2	20
1 Stunde „ „	11,8	0,43	4	10
5 „ „ „	10,8	0,31	3	05
17 „ „ „	27,3	0,10	3	00

Digitized by Google

Obige Resultate können als typisch angesehen werden. Die schnelle, sofort nach der Einspritzung auftretende Vermehrung des Blutzuckers ist bemerkenswerth. Ebenfalls der geringe Zuckergehalt nach Ablauf von 17 Stunden. Die Verminderung der Gerinnungs-Zeit wurde auch anderweitig gefunden, scheint aber nicht mit der Glykosurie zusammenzuhängen. Die eingehenden Versuche werden von Dr. Richards in Bälde veröffentlicht werden.

Das wichtigste Ergebniss der Blut-Untersuchungen ist, dass während der Adrenalin-Glykosurie der Zuckergehalt der Vena hepatica den der Vena porta übersteigt. So fand sich in einem Falle 0,1 pCt. Glukose im Blute der Vena porta, und 0,25 pCt. im Blut der Vena hepatica.

IX. Einfluss des Ernährungs-Zustandes.

Im Allgemeinen ergab sich die grösste Zuckermenge bei gut genährten und kurz vor dem Eingriffe gefütterten Hunden. Es lässt sich aber auah eine bedeutende Adrenalin-Glykosurie bei zwei bis drei Tage hungernden Hunden erzielen. Offenbar hat die Glykogen-Menge der Leber einen grossen Einfluss auf den Grad der Glykosurie. Wir verfügen vorläufig indess noch nicht über genügend Beobachtungen, es scheint aber, als wenn nach einer längeren Hunger-Periode, die mit der Verabreichung von Phlorlugin verbunden wird, die Zucker-Ausscheidung nach Adrenalin nur sehr gering ist. Bei einem 30 kg schweren Hunde, der längere Zeit gefastet hatte und dann noch Phlorlugin erhielt, rief die intraperitonaeale Injection von 10 ccm Adrenalin während der ersten 4 Stunden keine Glykosurie hervor. Die nächsten 20 Stunden zeigten 0,1 pCt. reducirende Substanz.

X. Ueber die anscheinende Toleranz, die durch wiederholte intraperitonaeale Einspritzungen von Adrenalin erreicht wird.

Zu diesem Zwecke wurden an 4 Hunden Versuche angestellt. Drei von diesen waren normal, dem vierten waren vorher Milz und die Hälfte des Pankreas exstirpirt worden. Die Einspritzungen fanden alle Tage mit ansteigenden Dosen statt. Nach ungefähr einem Monat starben zwei der Hunde an zu hohen Adrenalin-Mengen. Die übrig gebliebenen, unter denen sich der vorher

Digitized by Google

operirte Hund befand, blieben gegen 2 Monate in Behandlung. Dabei stellte sich heraus, dass die nach der Einspritzung gewöhnlich sich einstellenden Symptome nachliessen, und dass die Zucker-Auscheidung geringer wurde. Bei dem operirten Hunde verschwand der Zucker trotz grösserer Dosen ganz nach den letzten drei Injectionen. Der Appetit war aber während dieser Periode sehr gering, und es erscheint nicht zweifelhaft, dass die Thiere sich in theilweisen Hunger-Zustande befanden. Darauf beruht wohl grösstentheils das Verschwinden des Zuckers aus dem Harn. Diese Annahme erhielt eine Stütze darin, dass die anderen beiden Hunde nach geringen Dosen Adrenalin, welches in zweiwöchentlichen Intervallen, während welcher die Thiere gut gefüttert wurden, eingespritzt wurde, grosse Mengen Zucker ausschieden; dabei schwindet aber dis Fähigkeit des Adrenalins, Glykosurie hervorzurufen, schon nach ein paar Tagen. Es ist vorläufig nicht klar, warum die der intraperitonaealen Einspritzung folgenden Symptome durch wiederholte Versuche geringer werden. Unsere Experimente schliessen im Allgemeinen eine Toleranz gegenüber der Adrenalin-Wirkung nicht aus. Man bemerkt eine solche ja beim Morphium, und sie ist wahrscheinlich von einer vermehrten Oxydations-Fähigkeit der Zellen abhängig.

XI. Symptome der inttraperitonaealen Einspritzung.

Innerhalb weniger Minuten nach der Injection erbricht das Thier. Nach 20—30 Minuten tritt grosse Aufregung und Ruhelosigkeit ein und dauert für gewöhnlich eine Stunde. Dieser Periode folgt eine grössere Erschlaffung, die bei kleinen Hunden ziemlich bedeutend sein kann. Am Tage nach der Einspritzung ist der Appetit gewöhnlich vollständig verschwunden, am zweiten Tage fängt das Thier wieder an zu fressen, und die Erschöpfung verschwindet. Nach letalen Dosen (10—12 ccm bei Hunden von 6—8 kg.) sind die Symptome ähnlich, aber natürlich stärker ausgesprochen. Es findet wiederholtes Erbrechen mit blutigen Diarrhoeen statt. Die Erschöpfung ist intensiv und der Tod erfolgt gewöhnlich innerhalb 24 Stunden. Die Section ergiebt dann hochgradige Congestion und Blutungen in die Mucosa und Submucosa der Därme, und der Darm hat das Deckepithel in grosser Ausdehnung vollständig abgestossen. Das Pankreas

Digitized by Google

zeigt ebenfalls zahlreiche Hämorrhagien und locale Nekrose, kann aber auch theilweise intact sein.

XII. Glykosurie nach localer Application von Adrenalin.

Im Verlaufe dieser Untersuchungen wurde es bald wünschenswerth, die Localwirkung des Adrenalins zu beobachten, da die grössere Wirksamkeit der intraperitonaealen Einspritzung einen derartigen Modus operandi nahe legte. Zu diesem Zwecke wurde bei einer Anzahl normaler Hunde das Pankreas freigelegt und das Adrenalin direct mit einem Pinsel der Drüse eingestrichen. Es ergab sich, dass hierbei selbst kleine Mengen Glykosurie hervorbrachten, auch solche, die, wenn local mit einem andern Organe in Berührung gebracht, keine oder nicht nennenswerthe Glykosurien verursachen. Gewöhnlich führt die locale Application beim Pankreas in geringer Zeit zu einer tieferen Röthung der so behandelten Theile. Manchmal wird diese Röthung erst nach vorhergehender Blässe bemerkbar. Dies ist selten. Die Glykosurie stellt sich dann prompt nach Anwendung von 1 ccm einer 1 : 1000 Lösung von Adrenalinchlorid ein. Im Allgemeinen lässt sich Zucker innerhalb einer Stunde im Urin nachweisen, ist aber auch schon 10 Minuten nach der Manipulation bemerkt worden. Manchmal können 1—2 Stunden vergehen. Die geringste zur Glykosurie nothwendige Dose ist nicht genau bestimmt worden, es scheint jedoch als wenn bei kleinen, gut gefütterten Hunden weniger als 0,5 ccm Adrenalin (1 : 1000) genügen, um wenigstens einen geringen Grad von Glykosurie hervorzurufen. Die folgenden Versuche können im Allgemeinen als typische angesehen werden, aber die ausgeschiedene Zuckermenge wechselt doch sehr bedeutend, selbst unter anscheinend gleichen Bedingungen. (Körpergewicht, Dose, Zeit und Art der Anwendung.) So wird manchmal wenig, sogar, wenn auch sehr selten, gar kein Zucker ausgeschieden, dann aber wieder ausserordentlich viel. In einem Falle bis 14 pCt.! Bei wiederholter Application nimmt, wie zu erwarten, die Zucker-Ausscheidung ab, ebenso die Harnmenge. Wird das, das Pankreas umgebende Bindegewebe abgezogen, so entfaltet sich die Wirkung besser. Diese Thatsache scheint aber bei der Verschiedenheit der Zucker-Ausscheidung nicht bestimmend mitzuspielen. Darauf wird an anderer Stelle eingegangen werden.

Digitized by Google

1. Bei einem Hunde von 10 kg wurden beide Seiten des Pankreas mit Adrenalin bepinselt (2 ccm einer 1 : 2000 Lösung Adrenalinchlorid). Innerhalb von 10 Minuten enthielt der Harn 5 pCt. Zucker.

2. Hund von 8,4 kg. Pankreas erhielt 1 ccm Adrenalin local applicirt. 2 Stunden 10 Minuten später enthielt der Harn 2,8 pCt. Zucker.

3. Hund von 5,6 kg. Pankreas wurde mit 2 ccm Adrenalin bepinselt. 3 Stunden danach 0,4 ccm Harn, reducirt stark.

XIII. Controll-Experimente.

Nun galt es zunächst zu ermitteln, ob Berührung anderer Organe mit Adrenalin gleichfalls Glykosurie erzeugt. Die folgenden Versuche geben darüber Aufschluss:

1. Hund, 10 kg, bekommt auf die freigelegte Milz 2 ccm Adrenalin (2 : 1000) aufgepinselt. Während der zweiten 15 Minuten zeigt der Harn geringe Reduction. (Ganz geringer Niederschlag auf dem Kasseroll-Boden.) Andere Proben negativ.

2. Hund, 11 kg, erhält Zucker zum Futter. 2½ ccm Adrenalin wurden direct in die Lebersubstanz eingespritzt. Eine geringe Menge Harn nach 3 Stunden zeigt 0,7 pCt. Zucker. Andere Proben negativ.

3. Hund, 10 kg, 2 ccm Adrenalin mit 2 ccm Wasser werden in die Vena mesenterica eingespritzt. 1¾ Stunden danach enthält der Urin 0,2 pCt. Zucker.

4. Hund, 7,5 kg. 3 ccm Adrenalin und 3 ccm Wasser ebenfalls in die Vena mesenterica injicirt. Nach 1 Stunde und 10 Minuten 1,11 pCt. Zucker.

5. Hund, 9 kg. 2 ccm Adrenalin werden direct auf die Leber gepinselt. 1½ Stunde nachher Harn negativ.

6. Hund, 8 kg. 2,5 ccm Adrenalin mit 2,5 ccm Wasser in die Vena mesenterica eingespritzt. 1 Stunde 20 Minuten danach Urin enthält weniger als 0,5 pCt. Zucker.

7. Hund. 1 ccm Adrenalin direct auf die Pia mater aufgetragen. Urin nachher negativ.

Diese und andere Beobachtungen ergeben, dass die locale Berührung des Adrenalins mit dem Pankreas ganz bedeutend wirksamer ist, als gleiche Behandlung der Leber, Milz oder des Gehirns[1]). Hierbei ist es besonders beachtenswerth, dass, obgleich bei letzteren Organen viel grössere Mengen Adrenalin verbraucht wurden, der Procentsatz Zucker im Harn gering war. Auch erscheint es wahrscheinlich, dass, wenn das Adrenalin schnell in die Vena mesenterica eingeführt wird, eine gewisse

[1]) Bestreichung der Nieren liefert gewöhnlich mehr Zucker als andere Organe, aber nie so viel, wie beim Pankreas.

Digitized by Google

Menge desselben wahrscheinlich das Pankreas noch wirksam erreicht. Dasselbe lässt sich natürlich auch umgekehrt bei der directen Berührung des Pankreas annehmen; auch da kann ja eine gewisse Substanzmenge noch in andere Körpertheile gelangen. Da man nun aber das Pankreas, ohne Glykosurie hervorzubringen, nicht aus dem Körper entfernen kann, so ist die Frage der Wirkung des Adrenalins auf andere als Pankreaszellen nicht ganz sicher zu bejahen oder zu verneinen. Es steht aber wohl fest, dass die Pankreaszellen besonders wirksam in der Hervorbringung der Glykosurie sind. Der Unterschied in der Wirkung des Adrenalins bei Berührung des Pankreas und anderer Gewebe ist so bedeutend, dass man wohl die Adrenalin-Glykosurie als essentiell pankreatische hinstellen kann.

Die viel auffallendere Glykosurie nach intraperitonaealer Einspritzung scheint demnach auf der Leichtigkeit, mit der das Adrenalin zum Pankreas gelangt, zu beruhen. Injectionen gefärbter Flüssigkeiten unterstützen diese Annahme. Untersuchungen, auf welche hier nicht eingegangen werden kann, haben ferner gezeigt, dass, wenn das Pankreas verhältnissmässig unzugänglich gemacht wird, intravenöse und intraperitonaeale Einführungen von Adrenalin eine viel geringere Glykosurie hervorbringen. Hierbei wollen wir noch einer anderen Serie von Control-Experimenten gedenken, um den Einfluss mechanischer, chemischer und thermischer Schädlichkeiten festzustellen. Es ergab sich, dass selbst bedeutende derartige Insulte wie kneifen, brennen, stechen, längere electrische Behandlung (Kathode 30—50 Milliampermeter), Aufträufeln von Wasser (60—100° C.) keine Glykosurie hervorriefen.

XIV. Art der Wirkung des Adrenalins auf das Pankreas.

Bei der bekannten gefässverengenden Wirkung des Adrenalins, lag es nahe, auch darin die Ursache seiner Wirkung auf das Pankreas zu suchen. Zwei Beobachtungen scheinen aber zunächst dagegen zu sprechen: der localen Berührung folgt arterielle Hyperämie, viel seltener Blässe, und andererseits fand sich nach intravenöser Einspritzung des Adrenalins meist kein Farbenwechsel des Pankreas, der auf vasculäre Veränderungen besonders in den

Digitized by Google

afferenten Gefässen zu schliessen erlaubte. Weitere Untersuchungen haben ferner dargethan, dass Substanzen, die eine sehr bedeutende Congestion des Pankreas hervorrufen, durchaus nicht Glykosurie erzeugend sind. Auch beim umgekehrten Verhältniss, nehmlich bei Hervorbringung grosser Blässe durch Aufpinseln einer 3 pCt. Cocain-Lösung, ist keine Glykosurie bemerkbar. Dagegen giebt es Substanzen, wie Amylnitrit, die eine allgemeine Gefäss-Erweiterung verursachen, welche beim Aufpinseln auf das Pankreas ausgesprochene Glykosurie hervorrufen. Es ist also unmöglich, irgend welches bestimmtes Verhältniss zwischen vasculären Zuständen der Drüse und der Glykosurie festzustellen. Dasselbe gilt vom Blutdruck. Wird Adrenalin mit einer genügenden Menge Nitroglycerin in die Bauchhöhle eingespritzt, um den Blutdruck subnormal zu halten, so hat dies keinen Einfluss auf die Zucker-Ausscheidung. Man kann deshalb wohl annehmen, dass, wenn vasculäre Veränderungen im Pankreas überhaupt einen Einfluss auf die Ausscheidung haben, dieser nur eine Nebenbedeutung besitzen kann. — Ehe wir weiter auf die Art der Wirkung des Adrenalins eingehen, wollen wir noch kurz einer Beobachtung gedenken, welche angestellt wurde, um den Einfluss der Injection des Blutes aus der V. pancreatico duodenalis auf der Höhe der Adrenalin-Glykosurie in den Bauchkreislauf eines normalen Thieres, zu ersehen. Hierbei fand sich, dass selbst grössere Mengen dieses Blutes nur geringe Glykosurien verursachen. Weitere Experimente wurden unterlassen, da sie keine Aussicht auf Lösung der Frage, ob diese Glykosurie durch vermehrten Blutzucker des eingespritzten Blutes oder durch Wirkung noch unveränderten Adrenalins verursacht wird, gaben.

XV. Wirkung verdünnter Lösungen von Cyankali auf die Pankreas-Zellen.

Durch Herrn Professor Jacques Loeb wurden wir auf die wichtige Arbeit von Geppert über Blausäure-Vergiftung aufmerksam gemacht. Diese Mittheilung war von grossem Werthe, da sie uns zum ersten Male zu einem besseren Verständniss nicht nur der Adrenalin-Glykosurie, sondern auch anderer Formen von Glykosurie und Diabetes verhalf. Schon Claude Bernard wusste, dass mit Blausäure vergiftete Thiere helleres, bis arteriell

Digitized by Google

rothes Blut in den Venen haben, und die Erklärung dieser Thatsache hat Geppert in seiner classischen Arbeit gegeben. Er zeigte, dass bei der Blausäure-Vergiftung das venöse Blut viel weniger Kohlensäure, aber bedeutend mehr Sauerstoff enthielt, so dass es dem arteriellen Blute immer näher kommt. Dabei ist der vom Organismus verwandte Sauerstoff stark vermindert. Geppert hat nun herausgefunden, dass diese Anomalie des Gas-Austausches durch die Giftwirkung der Blausäure auf das Zell-Protoplasma bedingt ist. Es wird also von den Zellen weniger Sauerstoff als in der Norm aufgenommen. Es erschien nun nicht unwahrscheinlich, dass die vorher besprochenen Glykosurien auf Abnormitäten der Oxydations-Fähigkeit der Pankreas-Zellen beruhen, und die zur Lösung dieser Frage ausgeführten Experimente haben diese Annahme unterstützt. Ein typisches Experiment folgt: Hund von 7,5 kg, Harn normal. 0,5 ccm einer $\frac{N}{1000}$ KCN-Lösung wird mit dem Pankreas in Berührung gebracht, das sich dabei hellroth färbt. Nach 30 Min. reducirt der Urin stark Fehlings'sche Lösung. Nach einer Stunde Nichts mehr nachzuweisen. Darauf folgt eine nochmalige Application von 2 ccm derselben Lösung auf die Drüsen-Oberfläche, und gleichzeitig wird 1 ccm langsam in die Drüse eingespritzt. Nach einer Stunde enthielt der Harn 2,1 pCt. Glucose; zwei Stunden nachher 0,85 pCt., und nach drei Stunden geringe Reduction.

Controll-Experimente.

Solche Resultate mussten natürlich scharf controllirt werden. Dies wurde durch folgende Versuche gethan:

1. Hund, 17 kg, eine Darmschlinge wurde mehrere Male mit einer $\frac{N}{1000}$ KCN-Lösung bestrichen (1—2 ccm), dann noch 2 ccm derselben Lösung in die subperitoaneale Lage des Darms eingespritzt. Harn negativ.

2. Hund, 10 kg, 3 ccm $\frac{N}{1000}$ KCN-Lösung langsam in die Vena mesenterica injicirt. Eine Stunde zehn Minuten nachher ist der Harn absolut negativ.

Daraus folgt, dass die Absorption geringer Mengen Blausäure durch die Pankreas-Zellen eine kurzdauernde Glykosurie hervorruft. Nun war es weiterhin wünschenswerth, Versuche mit anderen, stark reducirenden Substanzen anzustellen, da die An-

Digitized by Google

wendung derselben vielleicht ebenso, wie das Cyankali, die Oxydations-Fähigkeit der Pankreas-Zellen verändern könnte. Auf diese Experimente kann hier nur kurz eingegangen werden:

XVI. Einfluss reducirender Substanzen auf das Pankreas.

1. Schweflige Säure (SO_2). Verwendung von 0,5 ccm einer gesättigten wässrigen Lösung bei einem Hunde von 7 kg rief eine Blässe und anscheinende Eiweiss-Gerinnung bei der Berührung mit dem Pankreas hervor. Vor der Operation Harn negativ, nachher (45 Min. später) 2 pCt. Zucker.

2. Schwefelammoniak $(NH_4)_2S$. Bei einem 5,5 kg schweren Hunde wurde das Pankreas mit 0,5 ccm einer Lösung, die durch Hindurchleiten von Schwefelwasserstoff durch Ammoniaklösung (0,96 spec. Gew.) dargestellt worden war, bestrichen. Eine Stunde nachher zeigt der Urin geringe Reduction, drei Stunden danach gegen 1 pCt. Bei einem anderen Experiment war die Glykosurie weniger stark.

3. Schwefelwasserstoff. Das Pankreas wurde einem gelinden Strahl der Substanz ungefähr 15 Minuten ausgesetzt. Der Hund wog 10 kg. Nach 2 Stunden geringe Reduction im Harn.

4. Leuchtgas. Dasselbe Experiment wurde mit Leuchtgas bei einem 19 kg schweren Hunde vorgenommen. Hier wurde das Pankreas der Wirkung 1 Stunde lang ausgesetzt. Der Harn enthielt nachher 1,7 pCt. reducirender Substanz.

5. Kohlenmonoxyd (CO). 20 l., auf Körpertemperatur erhitzt, wurden einem 7,8 kg schweren Hunde 1 Stunde lang gegen das Pankreas gerichtet. Der Urin enthielt darauf eine geringe Menge reducirender Substanz.

6. Benzylalcohol ($C_6H_5CH_2 . OH$). 2 ccm davon wurden bei einem 12 kg schweren Hunde angewendet. Nach 3 Stunden enthielt der Harn 3,57 pCt. Zucker. Die Farbe der Drüse verdunkelte sich dabei, anscheinend aber keine Gerinnung.

7. Pyrogallol und verwandte Phenole. Die bekannte Affinität des Pyrogallols (1-2-4 trihydroxyphenol) gegenüber Sauerstoff liessen die Behandlung mit dieser Substanz als von Interesse erscheinen. Dabei ergab sich folgendes:

a) Hund, 6,4 kg, Pankreas mit 1 ccm einer 1 : 6 verdünnten Pyrogallol-Lösung gepinselt. 3¾ Stunden nachher enthielten 30 ccm Urin 8 pCt. Zucker.

b) Hund, 6 kg, 2 ccm einer 1 : 5 starken Pyrogallol-Lösung auf das Pankreas aufgetragen. 2 Stunden danach enthielt der Harn 2,3 pCt. Zucker. Phloroglucin, (symmetrisches Trihydroxyphenol) Hydrochinon und Pyracetidin riefen sehr viel geringer Glykosurien hervor.

8. Salicylsaures Natron. Wenn in hoher Concentration angewandt, ruft dieses Salz starke Glykosurie hervor. Hierauf wird an anderer Stelle ausführlich eingegangen werden.

Digitized by Google

9. Pyridin, Piperidin und Quinalin. Die mit Pyridin und Piperidin angestellten Beobachtungen beanspruchen besonderes Interesse. Abel hat nehmlich nachgewiesen, dass eine dem Conium nahestehende Substanz in dem Blutdruck-erhöhendem Princip der Nebennieren vorhanden ist, und dieses Alkaloid enthielt eine Pyridinbase. Pyridin reducirt übermangansaures Kali in alkalischer, aber nicht in neutraler Lösung, und man wird von ihm auch keine besondere Wirkung in der Hervorbringung der Glykosurie erwarten. Es wurde denn auch bei 3 Hunden, denen eine 10 pCt. wässrige Lösung von Pyridin auf das Pankreas gepinselt wurde, nur eine sehr geringe Glykosurie nachgewiesen. Piperidin (Hexahydropyridin) hat nach seiner chemischen Constitution eine viel grössere Reductions-Fähigkeit.

3 Hunde, bei denen wässrige Lösungen von Piperidin (1 : 10 oder schwächer) in directe Berührung mit dem Pankreas gebracht wurde, zeigten denn auch eine grosse Zuckermenge im Harn — in einem Falle bis 11,7 pCt. Bei einem anderen Hunde wurde dagegen nach Piperidin-Anwendung keine Glykosurie beobachtet. Dass dies nicht an einer zu geringen verbrauchten Menge lag, wurde durch Application grösserer, als sonst üblicher Quantitäten bewiesen. Es trat trotzdem kein Zucker auf. Die Erklärung dieser vereinzelten Beobachtung ist noch unklar. In zwei Fällen, wo der Blutzucker bestimmt wurde, fand sich bei der Piperidin-Glykosurie keine Vermehrung desselben.

Es mag also hier noch die Niere mit im Spiele sein. Chinolin scheint in seiner Wirkung zwischen Pyridin und Piperidin zu stehen.[1])

XVII. Die Beziehung der Adrenalin-Glykosurie zur Reductions-Fähigkeit des Adrenalin-Chlorids.

Die oben beschriebenen Beobachtungen legten es nun nahe, die durch Adrenalin bedingte Glykosurie in directe Beziehung zur Reductions-Fähigkeit desselben zu setzen. Es war leicht, nachzuweisen, dass Oxydation des Adrenalins ausserhalb des Körpers, ein Process, der dessen Reductions-Kraft zerstört und die Vulpian'sche Reaction (mit Eisen-Chlorid) zum Verschwinden bringt, auch die Fähigkeit, Glykosurie zu erzeugen, vernichtet.

[1]) Auch Chinin und Atropin verursachen in richtiger Stärke eine Glykosurie. Diphtherie - Toxin und Tetanus-Toxin sind gleichfalls angewendet worden. Das erstere rief bei Auftragung auf das Pankreas Glykosurie hervor, das letztere aber nicht. Auf diese Versuche, sowie andere mit Schlangengift und anderen Alkaloiden angestellte, näher einzugehen, müssen wir uns hier versagen. Davon in einer späteren Mittheilung.

Digitized by Google

Zahlreiche Versuche, in denen so verändertes Adrenalin intraperitonaeal injicirt wurde, haben dies zur Genüge demonstrirt. Das Adrenalin war vorher durch übermangansaures Kali oder Chlorgas oxydirt worden. Die chemische Natur des so veränderten Adrenalins steht noch nicht fest. Heftiges Schütteln mit vielem neutralem Sauerstoff 1 und 2 Stunden lang riefen in dem so behandelten Adrenalin Röthung hervor, vernichteten aber nicht die Eisenchlorid-Reduction oder die Fähigkeit, Glykosurie hervorzurufen.

XVIII. Controll-Versuche mit nicht reducirenden Substanzen.

Die wichtigsten Controll-Versuche, die obige Beobachtungen betreffen, werden in Folgendem kurz wieder gegeben.

1. Hund, 7 kg. 2 ccm einer 13,5 pCt. Eisenchlorid-Lösung auf das Pankreas gestrichen. Dieses erbleicht durch Gerinnung. Urin nach 1 Stunde und 3 Stunden negativ.

2. Hund, 9 kg. Eine 5 pCt. Salz-Lösung von Körperwärme wurde gegen 20 Minuten über das Pankreas gespült. Im Ganzen wurden 280 ccm gebraucht. 1 Stunde später gaben 30 ccm Harn weniger als 0,1 pCt. reducirende Substanz nach längerem Kochen. 5 ccm dieses Harns reducirten Fehling'sche Lösung nicht. Nach 5 Stunden zweifelhafte Reduction.

3. Hund, 9 kg. 10 pCt. Lösung von Aetznatron wurde auf das Pankreas gepinselt (1 ccm verwendet). Nach 1 Stunde geringe Reduction, $2\frac{1}{2}$ Stunden noch keine Reduction, nach 4 und 5 Stunden keine Reduction.

4. Hund, 8 kg. 1 ccm einer 10 pCt. Salzsäure-Lösung auf das Pankreas aufgetragen. 1, 3 und 5 Stunden nachher keine Reduction im Harn. Der Versuch wiederholt, ergab dasselbe.

5. Hund, 7,5 kg. Pankreas wird mit 3 ccm Bromwasser bestrichen. Nach 1 Stunde geringe Reduction (Spur). Später aufgefangener Harn negativ.

6. Hund, 8 kg. Pankreas mit 3,6 ccm Chlorwasser in Berührung gebracht. Harn zunächst negativ. Zweite Portion möglicher Weise geringe Reduction. Später negativ.

7. Hund, 9 kg. Pankreas mit 2 ccm frischem Wasserstoffsuperoxyd behandelt.

8. Hund, 11 kg. Pankreas mit einer 10 pCt. Chromsäure-Lösung bestrichen. Keine Symptome. Harn negativ.

9. Hund, 7,4 kg. 2 ccm einer gesättigten $KClO_3$-Lösung werden dem Pankreas applicirt. Nach $2\frac{1}{2}$ Stunde ist im Harn Nichts zu finden.

10. Hund, 9 kg. 2 ccm einer 2 pCt. HNO_3-Lösung dem Pankreas applicirt. Harn nach 2 Stunden negativ.

Digitized by Google

Diese Control-Versuche zeigen klar, dass Application keineswegs in differenter Stoffe keine Glykosurie verursachte. Manche der so angewandten Substanzen besitzen weder reducirende, noch oxydirende Eigenschaften, sind aber direct dem Protoplasma schädlich. Das ist besonders bei der Salzsäure und dem Eisenchlorid in der Gerinnung des Zellmaterials bemerkbar. Auch von der 5 pCt. Salz-Lösung muss man annehmen, dass sie die normalen osmotischen Verhältnisse innerhalb der Pankreas-Zellen stört. Andere angewandte Stoffe besitzen eine grössere Oxydationskraft, aber auch bei ihnen fehlte die Glykosurie. Die einzige oxydirende Substanz, nach deren Anwendung eine stärkere Glykosurie auftrat, war Pikrinsäure in gesättigter wässriger Lösung. Mit der Benutzung von Nitrobenzin und anderer Nitro-Verbindungen sind wir noch beschäftigt.

XIX. Die Beziehung der experimentellen pankreatischen Glykosurie zur Oxydations-Fähigkeit der Pankreas-Zellen.

Es kann nach den oben angeführten Ergebnissen wohl keinem Zweifel unterliegen, dass ein enges Verhältniss zwischen der Reductions-Fähigkeit einer Substanz und dem Auftreten der Glykosurie besteht. Ebenso fest steht es, dass wenigstens eine gering reducirende Substanz, nehmlich Blausäure, ebenfalls Glykosurie verursacht. Bis jetzt ist Pikrinsäure die einzige oxydirende Substanz, die das Gleiche thut. Wahrscheinlich giebt es noch andere. Soweit die Frage sich bis jetzt übersehen lässt, hat sich ergeben, dass reducirende Substanzen viel sicherer Glykosurie erzeugen, als man es bei Anwendung anderer Mittel beobachtet. Dabei ist diese Eigenschaft aber durchaus nicht der Reductions-Fähigkeit, wie sie sich in vitro zeigt, proportional. Eine Adrenalinchlorid-Lösung von gegebener Reductions-Kraft bringt eine grössere Glykosurie, als eine gleich stark reducirende Chinolin-Lösung, hervor. Dagegen lässt sich bei chemisch nahe verwandten Substanzen im Allgemeinen ein gewisses Verhältniss zwischen Reductions-Thätigkeit und Glykosurie-Erzeugung feststellen. Das ist z. B. bei der Pyridin- und Phenol-Gruppe der Fall. — Nun fragt es sich aber, wie soll man die Wirkung der reducirenden Substanzen mit der Glykosurie in Verbindung bringen? Dabei denkt man zunächst wieder an die Wirkung der Blausäure, die durch Vergiftung der Zellen wirkt, so dass sie den Sauerstoff nicht mehr aufnehmen können. Man kann sich

Digitized by Google

also vorstellen, dass reducirende Substanzen durch Sauerstoff-Entziehung ihre Wirksamkeit entfalten. Die Menge Sauerstoff, die so entzogen wird, lässt sich berechnen. Sie ist so gering, selbst bei Anwendung eines starke Glykosurie hervorbringenden Mittels, dass man von vornherein bezweifeln muss, dass das Auftreten des Zuckers davon abhängig ist. Ausserdem wissen wir ja, dass stark reducirende Substanzen (Natrium thiosulphat) nur geringe Glykosurien hervorbringen, und dass Blausäure, die nicht reducirt, auch Glykosurie verursacht.[1]) Wir sind deshalb geneigt, die Glykosurie nicht auf die Reductions-Fähigkeit, sondern auf die toxische Wirkung zurückzuführen. Die toxische Wirkung steht allerdings der Reductions-Fähigkeit sehr nahe, und es ist möglich, dass in gewissen Fällen (wie z. B. beim Kohlenmonoxyd) der Sauerstoff-Entziehung genügt, um die Zell-Thätigkeit hinreichend zu beeinflussen. Die inneren Bedingungen dieser veränderten Zell-Thätigkeit bleiben uns aber vorläufig noch unbekannt. Unzweifelhaft ist, wie beim Cyankalium, die Oxydations-Fähigkeit der Zellen häufig durch directe Vergiftung gestört. Auf Besprechung weiterer Hypothesen wollen wir uns hier nicht einlassen.

XX. Ueber Glykosurie nach Application auf einen Theil des Pankreas.

Die vorher besprochenen Versuche zeigten, dass die einer Application gewöhnlich folgende Röthung der Drüse oberflächlich und umschrieben ist. Diese Beobachtung ergab die Frage, ob die Wirkung des Adrenalins nur eine streng locale ist, oder ob Diffussion desselben, ähnlich wie nach intravenöser Einspritzung, durch die ganze Drüsensubstanz stattfindet. Zur Untersuchung dieses Punktes wurden folgende Experimente angestellt. Das Pankreas wurde rechtwinklig zur Axe durchgeschnitten und die Incision bis durch das anliegende Duodenum geführt. Nach Unterbindung der Gefässe wurde Adrenalinchlorid nur auf einen der Theile aufgetragen, wobei eine Berührung des andern Theils sorgfältig vermieden wurde. Es wurde ausserdem Cyankali und Pyrogallol benutzt. Dabei ergab sich:

[1]) Auch fluorsaures Natrium scheint zu dieser Classe zu gehören.

Digitized by Google

1. Hund, 4,5 kg, Pankreas in zwei Theile getheilt, $\frac{1}{3}$ Milz-Ende und $\frac{2}{3}$ Kopf-Ende. Das Milz-Ende wurde mit 1—1½ ccm Adrenalinchlorid (1 : 500) bepinselt. 1½ Stunde nachher enthielten 13,5 Harn 10 pCt. Zucker.

2. Hund- 7,4 kg, Pankreas wird in $\frac{1}{3}$ Kopf-Ende und $\frac{2}{3}$ Milz-Ende getheilt. Das Kopf-Ende wird mit 1 ccm Adrenalinchlorid bepinselt (1 : 500). 1½ Stunde nachher, 8½ ccm Harn enthalten 3—4 pCt. Zucker.

3. Hund, 9,5 kg, Pankreas in 2 beinahe gleichgrosse Hälften geschnitten. Milz-Ende wird mit 1 ccm $\frac{N}{1000}$ KCN Lösung bestrichen, auch 1 ccm derselben Lösung bestrichen, auch 1 ccm derselben Lösung in denselben Theil langsam eingespritzt. 30 Minuten nachher enthielt der Harn 6 pCt. Zucker.

4. Hund, 7,4 kg, Pankreas wird in ein $\frac{1}{3}$ grosses Kopf-Ende und ein $\frac{2}{3}$ grosses Milz-Ende zerschnitten. Das Milz-Ende wird mit 1½ ccm $\frac{N}{1000}$ KCH-Lösung bestrichen. 2 Stunden später enthielten 5 ccm Harn gegen 1,5 pCt. Zucker.

5. Hund, 10,1 kg, Pankreas in $\frac{1}{3}$ Kopf-Ende und $\frac{2}{3}$ Schwanz-Ende getheilt. Kopf-Ende mit 1 ccm Pyrogallol-Lösung (1—5) (nicht alkalisch gemacht) bepinselt. 1¾ Stunde nachher zeigen 4 ccm Harn geringe Reduction. 2 ccm des Urins mit 10 ccm Fehling'scher Lösung geben einen gelben Niederschlag auf dem Kasserol-Boden.

Wie sollen wir nun diese Experimente auffassen? Was das Pankreas betrifft, so muss die Glykosurie entweder auf Resorption durch das direct afficirte Ende, oder einer noch dazu kommenden Resorption von Seiten des nicht bestrichenen Theiles beruhen. Im ersteren Falle müssen wir annehmen, dass nicht genug Substanz ins Blut gelangt, um das andere Stück zu erreichen, im zweiten Falle muss dies eben stattfinden. Es wäre dies etwas den nach theilweiser oder grösserer Entfernung des Pankreas beim Hunde auftretenden Erscheinungen Analoges. Ist die letzte Ansicht aber nicht correct, dann handelte es sich um etwas ganz Anderes als was nach totaler Exstirpation der Drüse stattfindet, nehmlich nur um eine Localwirkung. Diese Anschauung drängt sich aber unwillkürlich auf, und zwar durch die Thatsache, den die Glykosurie nach Application auf weniger als die Hälfte des Organs auftritt, während Exstirpation der Hälfte des Pankreas beim Hunde nur selten Zucker im Harn hervorruft. Sckwierigkeiten in der Anordnung und Ausführung der Versuche haben es zunächst unmöglich gemacht, darauf weiter einzugehen.

Digitized by Google

Controll-Experimente haben aber gezeigt, dass viel grössere Dosen Cyankali, als hier benutzt wurden, (4 bis 6 mal oder noch grösser) in die Circulation eingeführt werden können, ohne Glykosurie zu erzeugen. Es erscheint auch hier noch sehr zweifelhaft, ob irgend welche Menge der aufgetragenen Substanz den nicht applicirten Theil des Pankreas erreicht. Zahlreiche mit Adrenalin angestellte Versuche haben nun denselben Eindruck hinterlassen. Wir sehen also in dieser Form der Glykosurie eine von der dem Extirpationsversuche folgenden verschiedene. Der temporäre Verlauf zeigt, dass sich dabei die Pankreaszellen vollständig wieder erholen können. Es lässt sich wohl annehmen, dass der Zustand auf einer Suspension der Zellthätigkeit beruht. Wie schon erwähnt, fand sich eine schnelle Umwandlung von Glykogen zu Zucker in der Leber, und diese wird unzweifelhaft vom Pankreas aus geregelt. Ob es sich hier aber um einen vom Sympathicus ausgehenden Reiz oder directe Wirkung von vom Pankreas gebildeten Substanzen handelt, ist zunächst noch unklar.

Es ist jedenfalls vorstellbar, dass Cyankali und Adrenalin die Wirkung eines pankreatischen Enzyms hemmen, welches normaler Weise die Thätigkeit von Substanzen in der Umwandlung von Glykogen zu Zucker in grösseren Mengen hindert. Diese so frei wirkenden Substanzen können möglicher Weise dann noch die Nerven-Endigungen im Pankreas reizen und so durch den Sympathicus auch noch vermehrten Blutfluss zur Leber hervorbringen.

Wir wollen aber hier auf derartige, wenn auch interessante Speculationen nicht weiter eingehen.

XXI. Beziehnung der menschlichen Glykosurie zur experimentellen, durch reducirende Substanzen und andere Gifte hervorgerufenen Glykosurie.

Es erscheint uns von Interesse, die Frage kurz zu berühren, welchen Werth die Resultate dieser Untersuchung für die Beurtheilung des menschlichen Diabetes und der Glykosurie besitzen. Im Allgemeinen haben unsere Beobachtungen ja dargethan, dass eine Reihe von Substanzen bei directer Berührung mit dem Pankreas Glykosurie, wahrscheinlich durch Beeinträch-

Digitized by Google

tigung der Oxytations-Fähigkeit der Pankreaszellen bewirken. Können nun sich Fälle menschlicher Glykosurien auf einen ebensolchen Zustand beruhen? Unzweifelhaft kann man so das Auftreten von Zucker nach epileptischen Krämpfen, nach Kohlengas-Vergiftung erklären. Was die typische menschliche Zuckerharnuhr betrifft, so sind da die Verhältnisse schwieriger zu übersehen. Es giebt aber auch hier einen Anhaltspunkt. Schon seit längerer Zeit wissen die Physiologen, dass leicht oxydirbare, reducirende Verbindungen fortwährend im Körper gebildet werden und die Verbrennung dieser Substanzen ist eine der Haupt-Thätigkeiten des lebenden Protoplasmas. Wir kennen bereits die von der Nebenniere gebildete reducirende Substanz, deren Thätigkeit zur Erhaltung des vasculären Tonus von fundamentaler Bedeutung ist.[1]) Es ist nicht unwahrscheinlich, dass andere Arten von Zellen andere reducirende Verbindungen bilden, wobei wir Dextrose vernachlässigen wollen. Das diese Substanzen enthaltende Blut strömt nun durch alle Körpertheile, das Pankreas natürlich mit eingeschlossen. Stellen wir uns nun einmal eine Störung im Verhältnisse der Oxydations-Fähigkeit der Pankreaszellen zur Production der in anderen Körpertheilen gebildeten Substanzen vor, so kann man einsehen, wie ein solcher Functionswechsel durch eine noch unbekannte Art und Weise die normale Verbrennung des Zuckers stört, der dann im Harn auftritt.

Trifft diese Vorstellung das Richtige, so hängt das Auftreten der Glykosurie von zwei Veränderungen ab, nehmlich auf der einnn Seite Bildung toxischer reducirender Substanzen, auf der anderen, pankreatischen Oxydations-Thätigkeit. So wird Ueberproduction reducirender Substanz (wie bei Krankheiten der Nebenniere) einer Verminderung der Oxydations-Fähigkeit des Pankreas gleichkommen. In den meisten Fällen von Diabetes sind unzweifelhaft beide Faktoren thätig, die Ansicht lässt aber

[1]) Die Reductions-Fähigkeit der Nebenniere wird durch folgende Demonstration schön gezeigt. Injicirt man einem Hunde Alizarinblau, so findet man die Pigmentkörner in den Organen, die wenig oder keine reducirende Fähigkeit besitzen. Dagegen findet sich die Farbe nie in stark reducirenden Zellen, also Muskel, Lungen und Nebenniere. Die letztere besonders bietet einen starken Contrast zum umgehenden Gewebe.

Digitized by Google

auch Diabetes mit verhältnissmässig geringen Drüsen-Veränderungen zu. Auch ist bereits festgestellt worden, dass das Blut von Diabetischen manchmal eine Menge reducirender Substanzen enthielt, die nicht Zucker ist. Weitere ausgedehnte sorgfältige Versuche müssen zur Entscheidung dieser Fragen angestellt werden.

XXII. Histologische Veränderungen in Pankreas.

Die zu diesem Zwecke angestellten Untersuchungen ergaben, dass keine histologischen Veränderungen nothwendig mit der Adrenalin-Glykosurie verbunden sind. Stücke vor und nach dem Eingriffe wurden mit einander verglichen. Das in Oblmacher'sche Flüssigkeit und Formalin fixirte Gewebe zeigte bei gewöhnlicher Methode der Färbung keine Veränderungen. Nach letalen intraperitonaealen Dosen Adrenalin kann das Pankreas Sitz zahlreicher localer Nekrosen sein, und die Langerhans'schen Zellgruppen sind häufig mit involvirt. Wir bringen derartige Veränderungen aber in kein ursächliches Verhältniss zur Glykosurie[2]).

Es ist bemerkenswerth, dass die Glykosurie der Application verschiedener Substanzen auf einen Theil des Pankreas, der relativ wenig Langerhans'sche Zellgruppen enthielt (Kopf-Ende beim Hunde) gleichfalls folgt. Es lässt sich aber nicht feststellen, ob die Berührung des Schwanz-Endes, das bedeutend reicher an solchen Zellgruppen ist, starke Glykosurie verursacht. Vielleicht kann dieser Frage durch eine grosse Anzahl Untersuchungen näher getreten werden. Wir haben 13 Versuche ohne nennenswerthen Unterschied angestellt. Vielleicht müsste dabei die Nahrung noch vorher berücksichtigt werden.

XXIII. Ueber die physiologische Bedeutung der in diesen Versuchen angewendeten Methode.

Wir haben oben gezeigt, dass verschiedene Substanzen bei directer Berührung mit dem Pankreas, eben wahrscheinlich durch Berücksichtigung der Oxydations-Fähigkeit der Zellen, Glykosurie hervorrufen. Diese Thatsachen beraubt das Adren-

[2]) Dr. E. K. Dunham und Dr. Alice C. Bronn haben die histologischen Untersuchungen freundlichst ausgeführt.

Digitized by Google

alin irgend welcher in dieser Beziehung specifischen Bedeutung, die man im Anfange unserer Betrachtungen ihm vielleicht zu geben geneigt war. Die Adrenalin-Glykosurie muss vielmehr als typisches Exempel der durch die Wirkung reducirender Substanzen hervorgebrachten, nicht als besondere Form einer Glykosurie betrachtet werden. Wir müssen aber nach unseren Untersuchungen alle Formen prankreatischer Glykosurie als Oxydations-Störungen dieses Organs auffassen, und wahrscheinlich wird die Application der oben angewandten Substanzen auf andern Zellgruppen gleichartige Veränderungen der Oxydation herbeibringen. So erscheint es denn, dass wir hierin eine Methode besitzen, welche mir wohl noch wichtige Aufschlüsse über den Stoffwechsel der Nieren, der Muskeln und des Nervensystems geben mag. Beim Pankreas ist uns die Beeinträchtigung sofort durch das wichtige Symptom der Glykosurie gegeben, bei anderen Organen mag die Wirkung, ohne zunächst so tiefgreifende Erscheinungen, aber mit gleicher Präcision eintreten. Die Niere z. B. kann, was die Oxydation betrifft, auf einer Seite ohne stark mechanische Insulte Functions-unfähig gemacht werden, trotzdem brauchte ihre Fähigkeit der Diffission und Filtration gar nicht gestört zu werden. Die Anwendung dieser Methode mag also wohl noch neues Licht auf die Bildung von Harnsäure Hippursäure, Glykuronsäure zu werfen im Stande sein. Unzweifelhaft giebt es andere Substanzen wie das Phloroglucin, die bei Berührung mit den Nieren Glykosurie verursachen. Auch das Adrenalin mag so bei intravenöser Einspritzung zum Theil mit auf die Nieren wirken. Darüber wird gleichfalls später berichtet werden. Wir wünschten vorläufig nur einen kurzen Ueberblick über die Probleme der Oxydation und Reduction im Körper zu geben, wie er sich bei der Untersuchung der Adrenalin-Glykosurie entwickelte.

Anmerkung 1. Die in diesen Versuchen verwandten Hunde wurden alle nach vorhergehender 24 stündiger Fütterung mit rohem Fleisch operirt. Alle waren gut genährt. Vor jedem Versuch wurde das Thier katheterisirt, die Blase vollständig entleert, und der Harn auf Zucker untersucht. Die Thiere waren mit Aether anästhesirt, und wurden so bald wie möglich nach der Operation freigegeben. Morphium und andere das Auftreten von reducirenden Substanzen im Harne bedingenden Mittel, wurden nie verabreicht.

Digitized by Google

Anmerkung 2. Man wird vielleicht die Ansicht nicht unterdrücken können, dass manche von den angewandten reducirenden Substanzen unverändert in den Harn übergingen und auf diese Weise die Resultate beeinträchtigten. In der Anwendung des Adrenaligten und Piperidin wurden so unbedeutende Mengen verbraucht, dass sie selbst bei völligem Auftreten im Harn den Zuckergehalt nicht materiell beeinflussen konnten. Beim Kohlenmonoxyd ist das ganz ausser Frage. Natriumfluorid reducirt nicht ausserhalb des Körpers, und Cyankali nur sehr wenig. Nach Pyrogallol erscheint ein gährbarer Zucker im Harn. Man kann also wohl, besonders auf Grund der Controll-Versuche, diesen Einwand als nicht stichhaltig ansehen.

XXII.

Ueber den Ort der Wärmebildung in dem durch Gehirnstich erzeugten Fieber.

(Aus der speciell-physiologischen Abtheilung des physiologischen Instituts zu Berlin.)

Von

Dr. Eduard Aronsohn in Ems-Nizza.

In meinem Aufsatze „Das Wesen des Fiebers“ (D. Med. Wochenschr. 1902, No. 5) habe ich auch kurz auf die Ergebnisse meiner neuesten Untersuchungen über den Ort der Wärmebildung hingewiesen, ohne näher auf die Versuchs-Anordnung und Begründung der angestellten Experimente eingehen zu können. Diese hier darzulegen und die wichtigeren Protocolle mitzutheilen, ist der Zweck nachfolgender Zeilen.

I. Die Muskeln.

Wenn man auch auf dem Standpunkte steht, dass überall, wo im Körper Stoffumsatz und Lebens-Processe vor sich gehen, Wärme frei wird, so sprechen doch viele gewichtige Gründe und Erfahrungen dafür, dass das weitaus grösste Quantum der Wärme, die in Fieber-Processen erscheint, von den Muskeln producirt wird. Denn ein Blick in die reichlich angehäufte Literatur der Muskel-Physiologie zeigt uns als Endsatz aller Forschungen, dass schon im normalen Leben das Muskelgewebe, welches quantitativ auch am reichlichsten von allen Körpergeweben ver-

Digitized by Google

treten ist, der Hauptort der Verbrennungen, beziehungsweise der producirten Wärme ist. Einerseits ist die motorische Leistung der Muskeln direct mit ihrer thermischen Leistung verknüpft, und andererseits bleibt selbst in der vollkommensten Körperruhe noch immer eine grosse Zahl von automatisch thätigen Muskeln übrig, wie die Athmungs-Musculatur, der Herzmuskel, die sich contrahirenden glatten Muskeln der Blutgefässe und Eingeweide und die sonstigen in einem Tonus begriffenen Muskeln, welche insgesammt eine erhebliche Wärmemenge zu bilden im Stande sind. Die stofflichen Umsetzungen und die Wärmebildung dauern auch im ruhenden Körpermuskel fort und erhalten eine continuirliche Anregung vom centralen Nervensystem aus (Colasanti[1]). Es ist ferner festgestellt worden, dass selbst dann, wenn auch kein Nahrungsstoff zum Muskel dringt, z. B. am vom Organismus losgelösten Muskel, doch noch moleculare intramusculäre Umlagerungen vor sich gehen. Ja, Béclard zeigte, dass, wenn man den Muskel durch Fixirung seiner Enden daran hindert, sich zu verkürzen, während der Reizung das Maximum der Erwärmung erfolgt, und zwar nach Fick um so schneller, ja schneller die Reize auf einander folgen. Durch Einbetten von feinen Thermonadeln ist auch der Grad der Wärmebildung im Muskel bestimmt worden; nach Heidenhain[2]) wird mit jeder Zuckung 0,001—0,005° C. Wärme erzeugt und Helmholtz[3]) fand im ausgeschnittenen, 2—3 Minuten lang tetanisirten Froschmuskel eine Temperatur-Steigerung von 0,14—0,18°. Becquerel und Breschet constatirten, dass die Muskeln sich 5 Minuten nach der Contraction — ohne Intervention des Blutes — um 0,5—1,0° erwärmten (Hermann's Handbuch der Physiologie IV, 2, S. 386).

Ziemssen und Landois haben beim Menschen an den electrisch zur Contraction gebrachten Muskeln die Wärmebildung durch die Haut wahrnehmen können. Das aus dem thätigen Muskel abfliessende Venenblut wird wärmer, bei energischer Action selbst um 0,6° wärmer als das Arterienblut (Meade

[1]) Colasanti, Pflüger's Archiv Bd. 16.

[2]) Heidenhain, Mechanische Leistung, Wärme-Entwicklung und Stoffumsatz. Leipzig 1864.

[3]) v. Helmholtz, Arch. f. Anat. u. Physiologie 1848, S. 144.

Digitized by Google

Smith). Heidenhain und Körner[1]) haben die Temperatur des Blutes im linken Herzen thermo-elektrisch verglichen mit der Temperatur zwischen den grossen Adductoren des Oberschenkels und fanden sie im Muskel höher, als im linken Herzen, auch meint Heidenhain, dass die Wärme-Production in den Muskeln im Fieberzustand weit lebhafter sei, als im gesunden Zustande. A. Fick[2]) sieht sich aus seinen Versuchen zu der Annahme gedrängt, dass der Verbrennungs-Process der eingeführten Nahrungsstoffe, soweit die Verwandtschaft des eingeathmeten Sauerstoffs positive chemische Arbeit leistet, fast ausschliesslich in der Muskelsubstanz verläuft; bei höherer Temperatur zeige der Muskel auch grösseren Stoffumsatz, und zwar zur Erzeugung grösserer Wärmemenge, ohne dass die Arbeitsleistung steige. Im Tetanus und Starrkrampf können Temperaturen von 44—45° erzeugt werden (Leyden, Wunderlich, Richet, Landois). Auch Röhrig und Zuntz[3]) kommen auf Grund ihrer Arbeiten über die Wärme-Production zu der Ueberzeugung, dass das Muskelsystem die Quelle derselben sei.

Auf eine für unsere Betrachtung recht wichtige Wärmequelle macht Marey aufmerksam, nehmlich auf das Herz, dessen ganze lebendige Arbeit durch die Widerstände, welche sich dem Blutstrom entgegenstellen, in Wärme übergeht. Im Fieber steigt ziemlich proportional dem Anstieg der Temperatur auch die Zahl der Herzsystolen um etwa 20—50 Schläge in der Minute, woraus ein nicht geringer Zuwachs an Wärme resultirt. Und wie die Musculatur des Herzens in stärkere Action beim Beginn des Fiebers tritt, so ändert auch die ganze Gefäss-Musculatur ihren Tonus und betheiligt sich höchst wahrscheinlich auch noch mit einem gewissen, bisher nicht bestimmten Quotienten an der Wärmebildung. Wurde aber der Herzschlag vermindert z. B. durch 1½ stündige Reizung des peripherischen Vagus-Endes bei Kaninchen (Landois und Ammon)[4]), so sank die Temperatur des

[1]) R. Heidenhain, Pflüger's Archiv Bd. 3, S. 562.

[2]) A. Fick, Ueber die Wärme-Entwicklung bei der Muskelzuckung, Pflüger's Archiv Bd. 16, S. 87.

[3]) Röhrig u. Zuntz, Pflüger's Archiv Bd. 4, S. 57. 1871.

[4]) Landois und Ammon, Landois' Lehrbuch der Physiologie IV. Aufl. 1885. S. 413.

Digitized by Google

Mastdarmes im Mittel von 39° auf 34,5°. Dass nicht das Blut das Herz, sondern das Herz das Blut erwärmt, wiesen H. Jacobson, sowie Albert und Stricker nach. Mit J. Sachs[1]) zusammen machte ich 1885 bei zwei Kaninchen, die durch den Wärmestich fieberten, einige thermo-elektrische Messungen in den Muskeln, und wie die damals veröffentlichten Protocolle erweisen und ich es noch in meinem letzten Aufsatze über das Wesen des Fiebers ausgeführt habe, war die Temperatur in den Muskeln wesentlich höher, als im Rectum.

Diese hohen Fiebertemperaturen waren erzielt worden durch einen Einstich in den medialen Rand des Corpus striatum im hinteren Theile der in den Seitenventrikel hervortretenden Wölbung, dicht an der Stelle, wo Nothnagel seinen Nodulus cursorius gefunden hatte. Dass nur diese Stelle die wirksame ist und keine andere in der Nachbarschaft, — auch nicht der Thalamus opticus und Kleinhirn, — hat ausser vielen andern Autoren besonders noch Hale White[2]) nachgewiesen. Warum U. Mosso[3]) diese Stelle nicht finden konnte, will ich hier nicht weiter erörtern; er wird sie hoffentlich jetzt, nachdem so viel Autoren diese Stelle bezeichnet haben, finden. In jenem Theile des Corpus striatum aber vereinigen sich nach Edinger die büschelförmig von der Hirnrinde eintretenden Fasern zu einem Strange, der dann im Fusse des Hirnschenkels verläuft, die untere Pyramiden-Kreuzung bildet, in die graue Substanz des Rückenmarkes eintritt und dieselbe wieder verlässt, um als motorische Fasern mit den vorderen Wurzeln die Peripherie zu gewinnen. Dies ist die Bahn für die willkürlichen Bewegungen (Meynert). Nach den anatomisch-histologischen Erfahrungen sind es also die Muskeln, die durch nervöse Faserzüge in directer Verbindung mit dem Wärmecentrum stehen.

Sind nun auch die physiologischen und pathologischen Erfahrungen, die man über diese Bahn gesammelt hat, nicht sehr gross, so geht doch aus ihnen klar hervor, dass die beschriebenen Faserzüge sowohl motorische, als auch trophische Functionen für Muskeln und Haut erfüllen. Nur die eine Thatsache will ich

[1]) Aronsohn und Sachs, Pflüger's Archiv Bd. 37. 1885.
[2]) H. White, Brit. med. Journ. 18. 7. 1891.
[3]) U. Mosso, Archiv f. exper. Pathologie und Pharmakologie 1890.

Digitized by Google

hervorheben, dass viele Autoren, z. B. Haën, Earle, Schmitz, Bärensprung[1]) häufig beobachtet haben, dass Theile, welche durch centrale Läsionen im Gehirn oder peripherische Schädigungen der motorischen Nerven gelähmt waren, bedeutend an Wärme verloren, bis zu 10° R., z. B. bei einer Quetschung des Armgeflechtes, wo die Temperatur-Differenz zwischen der gesunden und gelähmten Hand 9,3° R. betrug; die Blutzufuhr zu den gelähmten Theilen war nicht oder nicht sichtlich vermindert. Gelähmte Theile bleiben im Wachsthum zurück, die Nägel hören auf zu wachsen, gelähmte Theile schwitzen nicht. M. Bechterew beobachtete bei Dementia paralytica 2 Tage vor dem Tode im Anus 27,5° C. Baginsky und Lehmann[2]) haben nach Verletzung des Corpus striatum vorübergehend eine grosse Schwäche der contralateralen Extremitäten (Verlust des Muskelgefühls) beschrieben. Beim Menschen hat man nach Zerstörung der Corpora striata: Decubitus acutus auf der gelähmten Seite, Anomalien der Nägel, Haare, Haut, acute Entzündung der Gelenke, später Contracturen der gelähmten Muskeln, Hemiplegie, Hemianästhesie und auch Temperatur-Steigerung beobachtet.

Die Reizung dieser Fasern in ihrem Central-Vereinigungspunkte, im Streifenhügel, muss also einen grösseren Stoffumsatz und grössere Wärmebildung im Muskel selbst hervorrufen, und zwar in dem Masse, dass sie eine Fiebertemperatur und den im Fieber stattfindenden grösseren Stoffumsatz genügend erklären. Es müsste aber auch eine Ausschaltung dieser Nerven, namentlich in ihrem Angriffspunkte auf die Muskeln, mit einem geringeren Stoffumsatz und einer geringeren Wärmebildung Hand in Hand gehen.

Beide Reihen von Versuchen habe ich angestellt, und die erste, in Pflüger's Archiv 1885 mitgetheilt, ist nicht allein von physiologischer Seite[3]), sondern auch von pathologisch-anatomischer Seite vielfach bestätigt worden; die zweite, die Ausschaltungs-Methode habe ich im October 1901 ausgeführt und will nun über dieselbe ausführlich berichten.

Man kann bekanntlich die Verbindung der Muskeln mit

[1]) Bärensprung, Müller's Archiv 1852, S. 277.
[2]) Baginsky und Lehmann, Arch. f. (An. u.) Physiol. 1886, S. 184.
[3]) Sawadowski, Centralblatt f. medic. Wiss. No. 10. S. 181. 1888.

Digitized by Google

dem Central-Nervensystem nicht allein durch Rückenmarks-Durchschneidung aufheben, sondern auch, indem man dem zu untersuchenden Thiere Curare in bestimmten Dosen einverleibt. Curare lähmt die intramusculären Enden der motorischen Nerven, während die Muskeln selbst reizbar bleiben „ohne dass der Kreislauf und die übrigen Functionen des Körpers, abgesehen von der willkürlichen Bewegung, merklich leiden" (Zuntz, Ueber die Benutzung curarisirter Thiere). Es sind auch schon von G. Valentin[1]) directe Temperatur-Messungen der Muskeln bei Curare-Vergiftung vorgenommen worden mit dem Resultate, dass wenn die Reizbarkeits-Erscheinungen sich gänzlich verloren hatten, die vergiftete Muskelmasse zuerst um 0,03° C., dann bis um 0,9° C. kälter war, als die nicht vergiftete. Röhrig und Zuntz[2]) machten noch die wichtige Entdeckung, dass die Energie der Oxydations-Processe curarisirter Thiere eine ungeheure Abnahme erfahre, und Riegel[3]) hat bei Hunden und Katzen einen stetigen nahezu gleichmässigen Abfall der Temperatur nach Einverleibung von Curare vom Beginn der Muskelparalyse an beobachtet, selbst dann, wenn durch Einhüllung der Versuchsthiere in möglichst dicke Lagen von Watte die Wärmeabgabe nach aussen vermindert wurde.

Ebenso hat Riegel an Hunden und Katzen die Wirkung des Curare auch auf den durch Injection septischer Stoffe fiebernden Organismus ausgedehnt mit dem gleichen Resultate.

Was die Anwendung des Curare in meinen Versuchen betrifft, so erwies sich nur die 1 procent. Auflösung als ein sehr insidiöses Gift; denn oft trat schon nach kleinen Dosen und in Momenten, wo keinerlei beunruhigende Symptome einen nahen Exitus erwarten liessen, plötzlich der Tod ein. Namentlich nach Injection in die Ohrvene war die Wirkung eine so foudroyante, dass bald die künstliche Athmung nothwendig wurde. Darum bediente ich mich mehr der subcutanen Injectionen, bei denen es manchmal umgekehrt wiederholter Injectionen bedurfte, um Paresen oder gar Paralysen hervorzubringen.

[1]) G. Valentin, Pflüger's Archiv 1868. S. 490.
[2]) Röhrig und Zuntz a. a. O.
[3]) Riegel, Centralblatt f. medic. Wiss. 1871. No. 26. S. 401.

Digitized by Google

Bevor ich auf den Einfluss des Curare auf die Fieber-Temperaturen eingehe, will ich kurz die sonstigen Wahrnehmungen über Curare-Wirkung registriren:

1. es wird subcutan nur langsam resorbirt,
2. die Pupillen erweitern sich,
3. die Bulbi treten öfters hervor,
4. erzeugt manchmal eine enorme Fresslust,
5. verstärkte Peristaltik,
6. keine vermehrte Speichel-Absonderung, kein Schleimrasseln in der Trachea,
7. Hautreize und akustische Eindrücke wirken auf das curarisirte Thier stärker, als auf ein normales,
8. Veränderungen im Blutkreislaufe konnten nicht wahrgenommen werden.

Da sowohl Fesselung eines Thieres, sowie künstliche Athmung die Körpertemperatur erniedrigt, so habe ich die Thiere nicht aufgebunden, sondern die Einspritzungen in die Ohrvenen oder subcutan bei freier Haltung des Thieres, meist wenn es noch in seinem Kasten mit seinen Gefährten zusammensass, ausgeführt und mich bemüht, durch vorsichtige Einverleibung von mässigen Dosen die künstliche Athmung zu umgehen. Bei allen nachfolgends zu erwähnenden Versuchen hat also die Athmungs-Musculatur weiter fortgearbeitet, während die übrige Körper-Musculatur soweit gelähmt wurde, dass das Thier sich platt auf dem Tische ausstreckte oder hülflos auf eine Seite sich legte. Hierbei hielt ich das Thier mit Tüchern ziemlich bedeckt. Die Temperatur im Laboratorium wer etwa 16—18°. Sämmtliche Versuche ohne Ausnahme zeigten nun, dass die Temperatur heruntergeht proportional der Intensität der Lähmung. Bei Einspritzung in die Ohrvene begann die Temperatur sofort zu fallen entsprechend der schnellen Resorption, bei Einspritzungen unter die Haut fiel die Temperatur langsamer, weil manchmal die Dosis und die Resorption eine ungenügende war.

Nach Curare-Lähmung fällt nicht nur das durch Wärmestich erzeugte Fieber, sondern auch das auf irgend eine andere Weise entstehende Fieber. Ein sehr

Digitized by Google

schönes Beispiel letzterer Art veranschaulicht folgendes Protocoll, wo man in der ersten Phase die Wirkung einer Blutverdünnung mit nachfolgendem Wärmestich und Temperatur-Steigerung sieht, in zweiter Phase das stetige Herabgehen der Temperatur von der durch den Wärmestich bedingten Höhe von 41,25° auf 34,8° durch wiederholte subcutane Curare-Injectionen, — und in dritter Phase, nach 4tägigem fieberfreiem Intervall, als die Temperatur aus unbekannter Ursache wieder bis auf 41° angestiegen war, durch Curare-Gaben, die nur eine Parese erzielten, eine Herabdrückung auf 37,85° erzielt wurde. Auch bei diesen niedrigen Temperaturen machte noch das Thier 48—30 Respirationen in der Minute.

Versuch No. 1.

Kaninchen I. Gewicht 1600 g. 8.—11. October.

Blutverdünnung { Entziehung von 50 ccm Blut, Infusion von 50 ccm Ringer'scher Lösung; Wärmestich; spontanes Fieber; Curare.

Tag, Stunde, Min.	Rect.-Temp. in C.-Graden	Bemerkungen
8. October, Z. T. 15,5° C.		
31	—	K. wird aufgebunden, 50 ccm Blut aus der Carotis abgelassen und 50 ccm Ringer'sche Lösung in die Vena jugul. infundirt
9. October, Z. T. 15,0° C.		
11.8	39,3	
11.18		Wärmestich
1.55	39,7	
10. October,		
10.5	40,1	Wärmestich an derselben Stelle, mit Glasstab
11.57	41,1	
12.36	41,25	
a) 12.39—52		Curare 2,0 ccm subcutan
1.10	40,8	Curare-Wirkung nicht bemerkbar
b) 1.12		Curare 1,0 ccm subcutan
1.26	40,65	K. vollkommen unverändert, läuft nach dem Messen davon
c) 1.29		Curare 0,5 subcutan
1.50	40,35	nach der letzten Einspritzung war das Thier ruhig sitzen geblieben und bleibt nach dem Messen liegen
2.0	39,9	macht mit dem Kopfe Versuche, sich zu erheben, bleibt aber liegen
2.15	39,15	

Digitized by Google

Tag, Stunde, Min.	Rect.-Temp. in C.-Graden	Bemerkungen
2.25	38,6	Resp. 56 in der Minute
2.35	38,1	
2.45	37,8	„ 48 „ „ „
3.0	37,4	„ 48 „ „ „
3.15	37,1	„ 44 „ „ „
3.30	36,9	
4.30	37,8	
4.45	35,3	
5.0	35,5	
5.25	36,3	
5.35	36,5	
5.45	36,8	
6.0	37,3	
6.15	37,7	
6.45	37,9	Resp. 44; das Thier ist wieder frisch und munter und frisst mit grösstem Appetit
11. October,		
12.10	39,55	
12. October,		
10.0	39,95	
13. October,		
—	—	
14. October,		
11.14	**41,0**	
11.15		Curare 1,8 ccm subcutan; Thier frisst und läuft herum
11.25—30		Curare 0,5 ccm; sitzt ruhig da, legt sich, kein Exophthalmus
11.30		
11.40	40,55	Resp. 56, Herzschläge 180
11.44	40,25	
11.45	39,75	
11.55	39,6	„ 50
12.10	39,15	
12.20	38,9	„ 40
12.35	38,4	
12.50	38,2	„ 32
1.5	37,85	„ 30; fängt an, Aufrichtungs-Versuche mit dem Kopf zu machen
1.35		
1.45		Thier wird in den Kasten gesetzt, beginnt sofort zu fressen
1.53		
2.7	37,85	
6.0	40,4	
7.0	40,6	
15. October,		
11.0	39,6	
		am anderen Morgen todt aufgefunden.

Digitized by Google

Versuch No. 2.

Kaninchen G. Gewicht 1700 g. 8.—9. October 1901.
Curare subcutan, nach Wärmestich, bei freier Athmung und freier Haltung.

Tag, Stunde, Min.	Rect.-Temp. in C.-Graden	Bemerkungen
8. October,		
11.15	39.85	
11.25		Wärmestich; sofort tonische und klonische Krämpfe und Episthotonus; Kopf ganz nach links herumgedreht
12.35		hat sich ganz erholt und frisst
12.55	40,0	
5.10	40,7	
a) 5.11		Curare 1 Spritze
5.45		steht noch ruhig da
5.47		Curare ½ Spritze
6.0	40,5	war bisher unverändert, bleibt aber nach dem Messen ruhig liegen
6.17	39,9	macht beim Messen Abwehr-Bewegungen; Resp. 50.
6.37	38,9	macht wieder beim Messen heftige Abwehr-Bewegungen, bleibt darauf ruhig auf linker Seite liegen
7.7	38,2	Abwehr-Bewegungen; versucht, sich aufzurichten, bleibt aber liegen
7.27	38,2	lag bis jetzt da, nach dem Messen setzt es sich hin und steht forsch da
9. October,		
11.26	41,2	

Ich lasse nun S. 511 ein Paradigma eines ganz typisch verlaufenen Versuches folgen, wo an einem normalen Kaninchen zuerst der Wärmestich gemacht wurde und dann, als die Temperatur schon auf eine beträchtliche Höhe angestiegen und noch die Tendenz zum weiteren Ansteigen vorhanden war, plötzlich subcutan 1½ ccm Curare eingespritzt wurden. Die Temperatur fiel in 1½ Stunden von 40,7° auf 38,2°.

Resultat:

1. Curare erniedrigt die Temperatur eines fiebernden Thieres um etwa 2° schon in der ersten Stunde, oder um 0,3° für je 10 Minuten, selbst wenn das Thier nur in einen paretischen, noch nicht paralytischen Zustand gekommen war.

2. Curare erniedrigt die Temperatur eines nicht fiebernden Thieres um etwa 0,5° in der ersten Stunde und um 0,09 in je

Digitized by Google

Versuch No. 3. Kaninchen M. Curare subcutan:
a) nach Wärmestich bei freier Athmung und Haltung,
b) bei Normal-Temperatur, „ „ „ „ mit folgendem Wärmestich.

Tag, Stunde, Min.	Rectum-Temp. in C.-Graden	Bemerkungen
11. October,		
11.54	39,8	
12.10	—	Wärme-Stich
2.20	40,5	
12. October,		
10.37	40,9	
10.42—50		Curare
11.6	40,6	hingelegt, bleibt es liegen, sträubt sich aber sehr
11.16	40,4	Resp. 46, kann beinahe stehen
11.26	39,8	
11.36	39,4	Resp. 46, liegt ruhig da
11.56	38,7	bewegt die Beine
12.16	38,7	beim Messen erhebt es sich und läuft wie ein normales Kaninchen umher
4.30	40,8	
5.30	40,9	
13. October,		
10.30	39,9	
11.30	39,8	
15. October,		
10.45	39,8	frisst
16. October,		
10.58	39,85	
11.0—36	—	Curare 2,0 + 0,7 + 0,7
11.44	39,95	Thier hingelegt, bleibt liegen
12.4	39,65	Resp. 48
12.6	—	Curare 0,5
12.24	39,45	Resp. 48
12.56	39,3	Resp. 46
1.8	—	Curare 0,7, liegt ruhig
1.28	39,25	Kaninchen hingesetzt, bleibt sitzen, und wieder hinhingelegt, bleibt liegen
1.55	—	2 Wärmestiche mit Piqûre-Nadel
1.57	38,9	das Thier sucht sich vergeblich aufzurichten
1.6	—	Curare 1,0
2.32	38,6	hingesetzt, bleibt es sitzen
2.44	—	Curare 0,8 ccm
2.55	38,6	Resp. 48
4.0	40,1	wird vom Laboratoriums-Diener sitzend gefunden
5.0	40,2	
6.0	40,7	
6.30	41,0	
7.0	41,2	
7.30	41,2	wird am anderen Morgen todt aufgefunden. Section. Die drei Wärmestiche sind an der Hirnrinde, deutlich von einander zu unterscheiden, laufen im Corpus striat. zusammen und treffen die richtige Stelle.

Digitized by Google

10 Minuten, wenn das Thier in einen nicht vollkommen paralytischen Zustand versetzt war.

3. So lange das Curare wirkt, kann eine Fieber-Temperatur nicht zur Geltung kommen.

4. Sowie die Wirkung des Curare-Giftes aufhört, tritt die durch den Wärmestich erzeugte und durch das Curare aufgehaltene Fieberwärme hervor.

Wenn die Temperatursteigerung nur die Folge der Thätigkeit der Muskeln ist, so muss die Wärmebildung auch bei einem normalen, nicht fiebernden Thiere leiden, wenn die Muskeln von ihren Nerven durch Curare getrennt sind. Dass dem thatsächlich so ist, ist aus dem nachstehenden und dem vorstehenden (Versuch vom 16. October) Protocoll zu ersehen.

Versuch No. 4.

Kaninchen E. Gewicht 1560 g. 14.—19. October.

Die Herabsetzung der Temperatur durch Curare bei einem normalen Kaninchen.

Tag, Stunde, Min.	Rect.-Temp. in C.-Graden	Bemerkungen
14. October,		
11.18	38,4	
11.21		Curare 1,8
11.30		„ 0,5; frisst, springt in den auf dem Tische stehenden Kasten
11.40		Curare 0,5; spaziert noch herum
11.45		Resp. 64; kein Exophthalmus
12.0	38,6	legt sich hin
12.15	37,9	Resp. 42; starke Darm-Peristaltik
12.30	37,6	„ 42; „ „
12.45	37,2	„ „
1.0	36,8	„ „
1.15	36,65	
1.30	36,4	„ 38
1.50	36,3	„ 44; in diesem Moment erhebt es sich und lässt Urin, kann aber noch nicht gehen; nach dem Ausdrücken des Urins aus der Blase hingelegt, bleibt es wie erschöpft liegen
2.6	36,2	nach dem Messen setzt sich das Kaninchen wieder
6.0	39,6	Messung des Dieners
7.0	39,0	„ „ „
15. October, 9.55	39,3	
b) 10.0		Curare 2,0
10.5		„ 1,0

Digitized by Google

Tag, Stunde, Min.	Rect.-Temp. in C.-Graden	Bemerkungen
10.10		springt vom Tisch in den auf dem Tisch stehenden Kasten
10.20		legt sich
10.30	39,05	Resp. 60
10.40	38,85	
10.55	38,4	
11.10	37,8	Resp. 56; liegt ruhig da
11.25	37,5	
11.40	37,3	„ 54
		das Thier lag bis jetzt ruhig da
11.55	37,1	Resp. 44; mit Rücksicht darauf, dass am vorhergehenden Tage die Curare-Betäubung nur
12.0		2 Stunden lang angedauert hatte, wird dem Kaninchen jetzt noch 0,5 Curare eingespritzt
12.15	36,85	Resp. 42
12.35	36,4	
12.55	36,25	„ 40; kein Exophtalmus
1.15	35,8	kein verstärkter Puls
1.18		Curare 0,5
1.25	35,6	Resp. 52
1.35	35,45	„ 46
1.55	35,25	„ 46
2.25	34,7	
2.45	34,7	richtet sich auf
3.20	35,6	
3.40	36,0	
4.0	36,5	
4.20	36,9	
4.40	37,3	
5.0	38,0	
5.20	38,9	
5.40	39,2	
6.0	39,4	
12.36	39,7	
9.25	39,65	
		das Thier wird in den nächsten Tagen zu weiteren Versuchen benutzt

Als Schluss dieser Versuchsreihe will ich hier noch ein Protocoll von einem fiebernden Kaninchen mittheilen, bei dem Curare und eine Zeit lang künstliche Athmung angewandt wurde. Die Temperatur ging, obgleich die künstliche Athmung nur 45 Min. gemacht wurde, bis auf 34,0° herunter. Im Ganzen sank die Temperatur von 41,4 auf 34,0° innerhalb zwei Stunden. Sowie die Curare-Wirkung aufhörte, erhob sich die Temperatur

Digitized by Google

bis zu ihrer früheren Höhe in gleichem Zeitabschnitt, und zwar auch in fast demselben proportionalen Verhältnisse von 0,7° für je 10 Minuten.

Bei diesem Thiere, wie später bei M., sehen wir die ebenso interessante, als wichtige Erscheinung auftreten, dass die Fieber-Temperatur sinkt, so lange das Curare wirkt, und zwar in diesem Fall um etwa 7½° in etwa 2 Stunden; sobald das Curare zu wirken aufhört, erhebt sich die Temperatur bis zu ihrer früheren Höhe in gleicher Zeit, und zwar in fast denselben proportionalen Verhältnissen pro 10 Minuten beim Anstieg, wie beim Abstieg, d. h. um etwa 0,7° für je 10 Minuten.

Versuch No. 5 vom 4.—6. October 1901.
Kaninchen E. Gewicht 1300 g. Curare subcutan.

Tag, Stunde, Min.	Rect.-Temp. in C.-Graden	Bemerkungen
4. October,		
1.20	39,7	
1.25		Wärmestich rechts
2.0	39.55	
3.0	40.3	
6.15	40.4	
5. October,		
12.18	**41,4**	
a) 12.21		Curare-Lösung ½ Spritze subcutan
12.30		
12.35		Kaninchen legt sich mit dem Vorderkörper platt auf den Tisch, zwei Minuten später auch mit dem
12.37		Hinterkörper und kann sich nicht mehr erheben
12.46	40.65	
12.56	39,7	Kaninchen liegt ausgestreckt da, athmet ziemlich ruhig, hat noch Schwanz-Reflex, Zuckungen
b) 12.59		Tracheotomie und Einleitung der künstlichen Athmung nothwendig
1.6	38,65	
1.16	37,9	
1.26	37,4	Reflexe vorhanden
1.36	36,8	
1.46	36,6	1.45, Thier kann jetzt selbstständig athmen, künstliche Athmung sistirt
c) 1.56	36,4	
2.6	36,0	
2.16	35,7	
2.30	**34,0**	!
3.30	**38,6**	!! das Thier hat sich vollkommen erholt
5.18	**41**,15	!!

Digitized by Google

Tag, Stunde, Min.	Rect.-Temp. in C.-Graden	Bemerkungen
5.34		Curare 1 Spritze
5.14	41,05	keinerlei Lähmungs-Erscheinungen sichtbar
5.48		Curare ½ Spritze
5.58	40,9	Kaninchen legt sich auf den Bauch, ist beim Messen unbeweglich, athmet ruhig
6.8	40,6	kann den Kopf bewegen; die Beine sind nicht total gelähmt, sondern nur paretisch
6.18	40,0	
6.28	39,8	Athmung ausgiebig
6.38	39,6	die Erholung beginnt sichtbar
6.48	39,2	Kaninchen liegt zwar noch auf dem Bauche, kann sich aber beinah aufrichten
6.58	39,2	setzt sich!
Sonntag, den 6. October,		
9.55	39,5	
11.30	39,6	
Montag, den 7. October,		
10.0	39,9	
10.35		Wärmestich an derselben Stelle
11.50	40.7	
1.20	40.55	
5.25	40.8	
Donnerstag, 8. October, Z.-Temp. 15.5		
10.5	41,15	Tracheotomie, Einlegung der Gad'schen Metall-Canüle und Einleitung der künstlichen Athmung; Tod an Erstickung 11.35.
		Section: Die Einstiche haben den vorderen Rand des Corp. striat. gut getroffen, nur um einige Millimeter zu weit nach vorn.

Das Gesammt-Resultat aus allen diesen Versuchen ist aus den folgenden drei Tabellen (S. 516 u. 517) zu ersehen.

Auf Grund der mitgetheilten Versuchs-Protocolle und der bisher bekannten Thatsachen lässt sich über den Einfluss der Curare auf den fiebernden Organismus Folgendes sagen: Die Curare-Vergiftung bewirkt eine bedeutende Herabsetzung sowohl der normalen, als auch der durch den Wärmestich gesteigerten Temperatur.

Ein durch Curare seiner Muskel-Innervation beraubtes Thier kann durch den Wärmestich nicht in einen Fieber-Zustand

Digitized by Google

Tabelle I.

Die Herabsetzung der Fieber-Temperatur durch Curare bei freier Athmung und freier Haltung

a) bei geringer Lähmung (Parese).

Versuch No.	Curare ccm	Temperaturen vor der Injection	Temperaturen nach der Injection	Differenz in Graden	Differenz in Minuten für die Dauer der Beobachtung	Temperatur-Abfall pro 10 Min.
1a	1,0	41,2	40,2	1,0	26	0,39
b	1,0	41,2	40,8	0,4	10	0,4
c	0,3	40,0	40,6	0,2	10	0,2
Fa	1,0	41,2	40,95	0,25	10	0,25
b	1,9	40,6	39,7	0,9	76	0,12
10c	1,0	40,75	40,45	0,3	20	0,15
16a	1,5	40,9	40,3	0,6	76	0,08
b	2,0	42,0	41,2	0,8	42	0,2
Ia	2,0	41,25	40,8	0,45	18	0,25
a+b	3,0	41,25	40,65	0,6	34	0,19
Ed	1,5	41,15	39,2	1,95	—	0,32
M	2,5	40,9	38,7	2,2	70	0,30
				für je 10 Minuten	im Durchschnitt	0,23
					Maximum	0,4
					Minimum	0,12

gebracht werden, so lange die Curare-Wirkung besteht; hört dieselbe auf, so steigt die Temperatur sofort an. Die Temperatur-Herabsetzung beim normalen Thiere (N) ist im Durchschnitt (D) 0,17° in 10 Minuten, im Maximum (Ma) 0,23° und im Minimum (Mi) 0,1°; die Temperatur-Herabsetzung beim fiebernden (F) und durch Curare möglichst vollkommen gelähmten Thiere ist im Durchschnitt (D) 0,53°, im Maximum (Ma) 1,1° und im Minimum (Mi) 0,22° für je 10 Minuten. Also

$$DN : DF = 0{,}17 : 0{,}53,$$
$$MaN : MaF = 0{,}23 : 1{,}1,$$
$$MiN : MiF = 0{,}1 : 0{,}22.$$

Daraus geht hervor, dass durch Ausschalten der Muskeln das fiebernde Thier sehr viel mehr Wärme einbüsst, als das nicht fiebernde; es sind also die Muskeln, welche das Plus an Wärme jenem Thier zugeführt haben, bei welchem durch irgend ein Agens das Wärme-Centrum am Corpus striatum gereizt worden ist.

Wird Curare einem Thier gegeben, so beobachtet man zuweilen, dass, sobald die Wirkung aufhört, die Temperatur sogar

Digitized by Google

Tabelle II.

Die Herabsetzung der Fieber-Temperatur durch Curare bei freier Athmung und freier Haltung.

b) bei vollkommener Lähmung (Paralyse).

Versuch No.	Curare ccm	Temperat. vor der Injection	Temperat. nach der Injection	Differenz in Grad.	Differenz in Minuten f. d. Dauer der Beob.	Temp.-Abfall pro 10 Min.	Bemerkungen
A	2,25	41,3	39,7	1,6	32	0,5	
1d	2,8	42,1	39,6	2,5	65	0,4	
Ga	1,5	40,7	38,2	2,5	115	0,22	
b	2,1	41,2	40,1	1,1	29	0,4	
Jc	3,5	40,65	34,8	5,85	180	0,32	es ist hier die Zeit mit 30 Minuten angenommen, weil das Thier 10 Minuten nach der Inject. noch gefressen und eine um 0,1° höhere Temp. hatte.
d	2,3	41,0	37,85	3,13	124	0,26	
5	1,5	40,8	38,4	2,4	30	0,8	
11	1,0	41,2	40,6	0,6	11	0,55	
4a	0,5	41,1	40,1	1,9	9	1,1	intravenöse Injection
Fc	0,5	40,5	39,2	1,3	24	0,54	
Ea	1,0	41,4	39,7	1,7	21	0,8	45 Minuten künstliche Athmung, der Temp.-Abfall beträgt auch in dieser Zeit nur 0,6 in 10 Minuten.
E a+b+c	1,0	41,4	34,0	7,4	115	0,64	

Tabelle III.

Die Herabsetzung der gewöhnlichen Körper-Temperatur durch Curare bei freier Athmung, freier Haltung und vollkommener Lähmung.

Versuch No.	Curare ccm	Temperat. vor der Injection	Temperat. nach der Injection	Differenz in Grad.	Differenz in Minuten f. d. Dauer der Beob.	Temp.-Abfall pro 10 Min.	Bemerkungen
La	3,4	39,55	37,9	1,65	70	0,23	
Ea	2,8	38,4	36,2	2,2	141	0,16	
b	3,0+0,5	39,3	34,7	4,6	240—245	0,19	
c	+0,5	39,65	37,9	1,75	172	1,1	Versuch bis zum Wärmestich
für je 10 Minuten				im Durchschnitt		0,17	
				„ Maximum		0,23	
				„ Minimum		0,1	

über die Anfangs-Temperatur hinaus ansteigt. Zum Beispiel 11.45 Uhr Curare-Injection bei 39,55° C Rectum-Temperatur, 1.20 Uhr tiefster Stand mit 37,9°, und um 4.0 Uhr schon 40,3° (höchster Anstieg).

Digitized by Google

Da Thiere, wie genügend bekannt, durch protrahirtes Hungern einen beträchtlichen Theil ihrer Muskelmasse einbüssen (bis zum Hungertode etwa ein Drittel der ursprünglich vorhandenen), so lag die Frage nahe, ob hungernde Thiere durch den Wärmestich in einen Fieberzustand versetzt werden können.

Dass durch chemisch pyrogene Substanzen bei hungernden Thieren schwer oder gar nicht sich Fieber erzeugen lässt, hat neuerdings Krehl[1]) sichergestellt. Meine an sechs hungernden Thieren, bei denen der Wärmestich ausgeführt wurde, gemachten Erfahrungen ergaben das gleiche Resultat.

Als Beweise theile ich zwei Protocolle mit (s. folg. S.). Die Thiere, die etwa 30 pCt. ihres Körpergewichts verloren hatten, konnten durch den Wärmestich nicht in einen Fieberzustand versetzt werden, ja die Temperatur fiel gleichmässig weiter. Ein anderes Kaninchen hatte in 6 Hungertagen nur 14 pCt. seines Körpergewichts verloren; bei diesem stieg nach dem Wärmestich die Temperatur noch an, allerdings nur um 0,7—1,0°.

II. Das Blut.

Nach den mitgetheilten Erfahrungen war kaum noch daran zu denken, dass die durch den Wärmestich erzeugte Fieberwärme wo anders als im Muskel gebildet werde. Immerhin erschien es von Werth, eine Untersuchung anzustellen, ob nicht vom Blute her, das so grosse physikalische und chemische Veränderungen beim Fieber zeigt, auch die Production der Fieberwärme ausgeht, wie es schon vielfach angenommen wurde. Ein einwandfreies Resultat meinte ich dadurch erhalten zu können, dass ich das Blut aus dem Thierkörper möglichst ausschaltete, den Verlust durch eine indifferente, auf Blut-Temperatur erwärmte Salzlösung (0,73 procent. Kochsalzlösung) oder eine Ringer'sche Lösung ersetzte und dann die Wirkung des Wärmestiches beobachtete. Wie sehr ich bestrebt war, das grösstmöglichste Quantum Blut zu eliminiren, geht daraus hervor, dass eine Anzahl Thiere die Operation gar nicht überlebte. Den Einstich in's Wärmecentrum machte ich erst dann, wenn sich das Thier von der Operation soweit erholt hatte, dass die durch die Fesselung und

[1]) Krehl, Unsere gegenwärtigen Kenntnisse über die Beziehungen der Wärme-Production im Fieber. Congress für innere Medicin, 1898.

Digitized by Google

Hungerthier α. Gewicht 1350 g. Wärme-Stich. 12.—22. October.

Tag, Stunde, Minute	Rect.-Temp. in C.-Graden	Bemerkungen
Sonnabend, 12. October		
12.25	39,0	Gewicht 1350 g, Hunger-Periode beginnt, Trepanation
Mittwoch, 16. October		
1.30	38,9	Gewicht 1060 g
Donnerstag, 17. October		
Z.T. 19° 9.15	38,3	Gewicht 950 g
9.34		2 Einstiche
11.50	37,3	
1.10	37,2	
2.35	37,3	erhält jetzt, da es sehr schlapp und elend aussieht, etwas Wasser zu trinken
4.0	37,4	
6.0	36,2	
8.0	36,2	
		erhält jetzt Nahrung
Freitag, 18. October		
11.50	38,1	
Sonnabend, 19. October		
11.25	39,35	Gewicht 1030 g
12.30	39,4	
Montag, 21. October		Gewicht 1150 g

Hunger-Kaninchen γ. Gewicht 1350 g. Wärmestich. 12.—16. October.

Tag, Stunde, Minute	Rect.-Temp. in C.-Graden	Bemerkungen
Sonnabend, 12. October		
12.0	38,95	Gewicht 1350 g; von da ab wird dem Kaninchen jede Nahrung vorenthalten
Dienstag, 15. October	38,7	
Mittwoch, 16. October		Gewicht 970 g
11.10	37,7	
11.24		3 Einstiche und hintereinander
1.32	35,8	
4.0	36,5	
5.0	35,1	
		6.0 gestorben; Section: alle Stiche haben das corp. striat. an richtiger Stelle getroffen, am besten der hinterste von den dreien.

Digitized by Google

Operation heruntergegangene Temperatur zur Norm zurückgekehrt war. Das Blut, etwa 70—100 ccm, wurde stets aus der Carotis entnommen und die Salzlösung stets in die Vena jugularis aus einer Bürette unter geringem Druck in langsamem Strom eingelassen.

Zwei von den gut gelungenen Versuchen lasse ich hier folgen.

Versuch No. 1.

Kaninchen. Gewicht 1650 g. 2.—3. October.

Blutverdünnung { Entziehung von 70 ccm Blut, / Infusion von 70 ccm Ringer-Lösung; } Wärmestich; Curare intravenös bei freier Athmung.

Tag, Stunde, Min.	Rect.-Temp. in C.-Graden	Bemerkungen
2. October,	38,9	
10.0		wird aufgebunden
10.14	38,8	Infusion beginnt; wird nach etwa 30 Min. abgebunden
12.0	39,3	
1.0	39,45	
1.17		Wärmestich
6.45	41,3	
9.32	41,1	
10.24	41,1	
10.29		Curare 0,2 in die Ohrvene; Thier legt sich sofort
10.35	40,7	
10.45	40,6	Thier hat sich bereits erholt
11.5	40,0	vollkommen erholt, sitzt da
11.38	41,6	
12.40	41,4	
12.52		Curare 0,15 in die Ohrvene; Wirkung nicht zu erkennen
1.2	41,2	
1.9		Curare 0,2 in die Ohrvene; sofort todt
		Section: der Stich hat das Corpus striat. an richtiger Stelle gut getroffen.

Bei dem ersten Protocolle findet sich die Temperatur bei der ersten Messung nach dem Wärmestich, die zufällig erst nach 5½ Stunden gemacht werden konnte, schon auf 41,3°; in der gleichen Höhe finde ich sie noch am nächsten Vormittage, und da hiermit der Zweck des Versuches: zu wissen, ob nach starken Blutverdünnungen durch den Wärmestisch Fieber erzeugt werden kann, in bejahendem Sinne entschieden ist, so benutzte ich

Digitized by Google

das Fieber, um die Wirkung von Curare zu studiren. Hierbei starb das Thier.

Als Protokoll II wähle ich ein Thier, das, aus dem Stall gebracht, eine Temperatur von 40,4° zeigte; durch die Operation, wobei das Thier lange aufgebunden lag, 70 ccm Blut verlor und 80 ccm Salzlösung infundirt erhält, sinkt dieselbe stark und

Versuch 2.

Kaninchen. Gewicht 1600 g. 3.—4. October.

Blutverdünnung { Entziehung von 70 ccm Blut, Infusion von 80 ccm Ringer'scher Lösung; Wärmestich; Curare.

Tag, Stunde, Min.	Rect.-Temp. in C.-Graden	Bemerkungen
3. October,	40,4	wird sofort aufgebunden, 70 ccm Blut entnommen,
9.15		80 ccm Ringer'sche Lösung infundirt
10.52	36,9	
11.52	37,4	
1.30	38,9	
4.0	40,1	
6.0	40,15	
6.40		Wärmestich
7.15	39,9	
8.10	40,5	
9.55	40,7	Messungen durch den Diener
11.0	40,9	
4. October,	41,2	
12.0		
12.35		Curare 0,5 subcutan
12.46		„ 0,5 „
12.52		legt sich
12.57	40,6	liegt auf der linken Seite
1.3		plötzlicher Tod.
		Section: der Einstich verläuft scharf am medialen Rande des C. striat. vorbei. Das Thier starb durch Curare-Vergiftung; die zeitige Einleitung der künstlichen Athmung war verpasst worden.

steigt in den nächsten 8 Stunden wieder zur früheren Höhe an; erst jetzt mache ich den Einstich, der, wie die Section zeigte, nur mässig gelungen war, und wir sahen das Fieber, wie in so vielen anderen einfachen Fieberversuchen, ansteigen; auch bei diesem Kaninchen benutzte ich das Fieber zu einem Curare-Versuch.

Digitized by Google

Diesen beiden durch Wärmestich erzeugten Fieber-Temperaturen sei noch ein dritter Blutverdünnungs-Versuch angereiht, bei dem das Fieber ohne Wärmestich, aus unbekannten Gründen auftrat. Dieses Fieber, das vielleicht ein Infectionsfieber war, verlief genau so, wie das nach dem Wärmestich auftretende.

Versuch 3.

Kaninchen A. Gewicht 1600 g. 4.—5. October.

Blutverdünnung { Entziehung von 81 ccm Blut; Kochsalz-Infusion 90 ccm; spontanes Fieber (Infections-Fieber?), Curare.

Tag, Stunde, Min.	Rect.-Temp. in C.-Graden	Bemerkungen
4. October,	40,3	
8.30		wird aufgebunden
8.45	37,7	81 ccm Blut entnommen
9.55		90 ccm Kochsalz-Lösung infundirt
10.20		abgenommen und gemessen
10.32	35,8	
12.22	37,7	
1.52	39,25	
3.0	39,5	
7.15	39,65	
5. October,		
9.40	40,4	
12.49	41,3	
12.52		
1.46		plötzlicher Exitus nach fortgesetzten Curare-Dosen

Nun muss man in Betracht ziehen, dass schon gewöhnlich während der Fieberzeit eine Abnahme der rothen Blutkörperchen bis fast zur Hälfte und ein Wiederansteigen ihrer Zahl nach Aufhören des Fiebers eintritt[1]). Wo diese Blutkörperchen bleiben, ist nicht festgestellt. Aber mögen sie auf einmal ausgeschieden oder, wie auch behauptet wird, in den Gefässen irgendwo stecken bleiben, jedenfalls kann diese Inactivität der rothen Blutkörperchen nicht die Annahme stützen, dass vielleicht das Blut durch sein stärkeres Rollen durch die Adern, durch die Reibung der Blutkörperchen an einander und an den Wandungen die Wärme-Production im Fieber hervorbringe. Für die

[1]) Boeckmann, D. Arch. f. klin. Med. Bd. 29. S. 481.

Digitized by Google

von mir angestellten Versuche der Blutverdünnung vor Erzeugung des Fiebers ist noch die Frage von Wichtigkeit, in welcher Zeit sich das Blut regenerirt. Eine Antwort auf diese Frage hat Buntzen gegeben, nehmlich dass die Regeneration der rothen Blutkörperchen nach Blutverlusten von 1,1—4,4 pCt. des Körpergewichts (d. i. $\frac{1}{8}$—$\frac{1}{2}$ des Gesammtblutes) in 7—34 Tagen erfolgt; schon im Laufe der ersten 48 Stunden bemerklich, steigt die Vermehrung der rothen Blutkörperchen ziemlich regelmässig an. Es ist ja natürlich, dass bei Blutverlusten bei einem an sich intacten Thierkörper die vis regeneratrix der Natur bald und kräftig einsetzen wird.

Wenn es sich bei den Blutverdünnungs-Versuchen herausgestellt hat, dass eine solche Blutverdünnung den Anstieg der Temperatur beim Fieber-Processe nicht hindert, so ist das an sich ja beachtenswerth; aber, was die Höhe des Anstieges anbetrifft, noch um so mehr, als immerhin die Einleitung einer grossen Menge Kochsalz-Lösung in das Blutgefäss-System und der beträchtliche Ausfall von Sauerstoff-Trägern auch für die Muskeln als Wärme-bildende Organe nicht gleichgiltig sein kann; denn leitet man ganz sauerstofffreies Blut durch die Muskeln, so sterben sie ebenso schnell ab, als wenn gar keine künstliche Durchströmung stattfand. Zu erwähnen wäre noch, dass nach U. Mosso[1]) ein Hund, der ungefähr die Hälfte seines Blutes oder auch nur $\frac{4}{10}$ desselben verliert, eine Temperatur-Steigerung aufweist, welche sich in den folgenden Tagen wie eine Febris continua einstellt und mitunter 40 ° erreicht. Diese Beobachtung, dass selbst beim Darniederliegen der Circulation und hochgradiger Anämie noch Fieber-Temperatur unter hier nicht zu discutirenden Umständen eintreten kann, ist eine weitere Stütze meiner Versuche.

Jedenfalls haben wir zu registriren, dass Fieber-Temperatur auftritt

1. durch den Wärmestich bei einer künstlichen Blutverdünnung,

2. spontan aus unbekannten Ursachen (vielleicht infectiös) bei küntlicher Blutverdünnung,

3. bei einfacher starker Blutentziehung (U. Mosso).

[1]) U. Mosso, a. a. O. S. 333.

Digitized by Google

Diese Resultate lassen den Schluss zu: dass in dem Blutgefäss-Systeme nicht die Quelle für die Wärme-Steigerung beim Fieber zu suchen ist.

III. Drüsen.

Wenn man nach den bisherigen Auseinandersetzungen wird zugeben müssen, dass die Haupt-Bildungsstätte der Fieberwärme in den Muskeln, — Körper- wie Visceralmuskeln —, zu suchen ist, so bleibt doch noch die Frage zu erörtern, ob die Muskeln die einzigen Producenten des Wärme-Ueberschusses im Fieber sind oder nur die Haupt-Bildner und ob sie zum Theil in dieser Function von anderen Organen, namentlich den Drüsen unterstützt werden.

Nach den bisherigen Erfahrungen ist eine Entscheidung nicht möglich.

A priori sollte man nehmlich annehmen, dass die Drüsen im Fieber kein Plus von Wärme produciren, denn die Drüsen produciren nur während ihrer Secretion Wärme und im Fieberzustande liegt die Secretion aller Drüsen mehr oder weniger darnieder. Nun behauptet Krehl[1]) speciell für die Leber, dass diese Drüse sich an der Wärme-Bildung im Fieber betheilige, nachdem er am fiebernden und hungernden Thier die Temperatur der Leber mit der des Blutes in der linken Herzkammer verglichen hat und erstere immer wesentlich höher gefunden hat. Auf die Versuche selbst geht Krehl an dieser Stelle nicht ein und doch wäre es sehr interessant, diese zu kennen, da es an sich schon lange (Cl. Bernard) bekannt ist, dass das Blut der Venae hepaticae 39,7°, das Blut im linken Herzen 38,6°, also auch jenes um die beträchtliche Höhe von 0,9° höher ist.

Dazu kommt, dass Ito[2]), der im Berner physiologischen Institut den Ort der Wärme-Bildung im Fieber gesucht hat, die Leber gerade an der Wärme-Bildung unbetheiligt fand, dagegen vermuthet, dass „wahrscheinlich das gereizte Wärmecentrum zunächst die Thätigkeit des Pankreas und vielleicht auch der Duodenal-Drüsen erhöhe“. Wie aber Ito die Leber nicht mehr Wärme im Fieber erzeugen sah, so schliessen Krehl und

[1]) Krehl a. a. O., S. 232.

[2]) Ito, Zeitschrift für Biologie 1899. Bd. 38.

Digitized by Google

Kratsch[1]) gerade das Pankreas von der Wärme-Bildung im Fieber aus, während sie diese Eigenschaft den Muskeln, der Leber, Milz und Nieren zuschrieben.

Auf welchen einwandsfreien Protocollen baut nun Ito seine Vermuthungen auf, welche Differenzen wurden zwischen den gleichzeitigen Messungen der Duodenal- und Rectal-Temperatur (5 cm oberhalb des Afters) beobachtet, und in welchem Einklang stehen die erhaltenen Differenzen, die Ito für wesentlich erachtete, mit Messungen, die 7 cm oberhalb des Afters vorgenommen sind?

Ito's Versuche gingen darauf hinaus, zu prüfen, ob die Temperatur im Darm in der Nähe des Pankreas nach dem Wärmestich höher sei, als die gleichzeitige Temperatur des Rectums. Er fand sie in der Nähe des Pankreas wohl erhöht, aber leider hat er nicht, wie man annehmen sollte, die Temperatur 7 cm hoch über der Anal-Oeffnung gemessen, sondern nur 5 cm hoch, weil er merkwürdiger Weise beobachtet hatte, dass 5 cm und 7 cm tiefe Stellen im Rectum die gleiche Temperatur haben (a. a. O. S. 87). Das ist sicher nicht richtig. Folgende Tabellen, die ich nach Mesungen bei 10 mir hinter einander vorgelegten Thieren machte, veranschaulicht den Unterschied.

No.	Rectal-Temperatur		Differenz
	5 cm oberhalb der Anal-Oeffnung	7 cm oberhalb der Anal-Oeffnung	
1	39,4° C.	39,8° C.	0,4
2	38,6	39,3	0,7
3	39,4	39,8	0,4
4	39,7	40,0	0,3
5	39,35	39,8	0,35
6	39,4	39,75	0,35
7	39,2	39,5	0,3
8	39,2	39,7	0,5
9	38,85	39,25	0.4
10	38,1	38,7	0,6
		Durchschnitt:	0,43
		Maximum:	0,7
		Minimum:	0,3

Ausser diesen hier notirten Messungen habe ich mich noch sehr viel Male in gleicher Weise überzeugen können und habe immer dasselbe Resultat gefunden: dass in Folge Hinaufschiebens

[1]) Krehl und Kratsch, Arch. für exper. Path. Bd. 41. S. 185.

Digitized by Google

des Thermometers in das Rectum des Kaninchen von 5 cm auf 7 cm jede beliebige, in der Grenze von 0,1° bis 0,7° C. wechselnde Temperatur erzielt werden kann. Und gerade in diesen Grenzen liegen Ito's Wärme-Differenzen.

Ich habe sowohl in meiner früheren Arbeit über Fieber-Temperaturen nach dem Wärmestich, als auch bei meinen diesmaligen Untersuchungen 7 cm hoch das Thermometer eingeführt, bei einigen grossen Thieren sogar 8 cm hoch und R. Gottlieb[1]) sogar 12 cm hoch, indem er auch wahrgenommen hat, dass „in verschiedenen Tiefen des Rectum verschiedene Temperaturen herrschen". A. Högyes[2]) hatte diese Verhältnisse schon vor 20 Jahren dargelegt und spricht sich auch dahin aus, dass oft der Unterschied zwischen der im Beckentheile und Bauchhöhlen-Theile des Mastdarms gefundenen Temperatur 0,5° beträgt.

Die Differenz zwischen Duodenal- und Rectal-Temperatur nach dem Wärmestich in Ito's bezüglichen Versuchen ist im Durchschnitt nach meinen Berechnungen

Versuch XIX: 0,24°; XX: 0,2°; XXI: 0,13°; XXII: 0,21°; XXIII: 0,14°; XXV: 0,4°; XXXI: 0,5; XXXII: 0,36°.

Es kommt noch ferner ein Umstand hinzu, der Ito erst recht stutzig gegen seine eigene Schlussfolgerung machen sollte. In Versuch XXV nehmlich ist die Duodenal-Temperatur vor dem Einstich um 0,7° höher, als im Rectum, und nach dem Einstich verringert sich diese Differenz continuirlich bis auf 0,2°, und zwar ist gerade diese geringste Differenz zu einer Zeit zu bemerken, wo die Rectal-Temperatur sich einigermaassen über die Normal-Temperatur erhebt. Inwiefern übrigens Ito den Versuch XXXI als einen Fieberversuch anführen will, ist nicht recht ersichtlich, da die höchste Rectal-Temperatur 39,1° betrug, d. h. nur um 0,3° höher, als vor dem Einstich, und schon zwei Stunden nach dem Einstich die Temperatur unter der normalen war, die Magen- und Darm-Temperatur nur eine Erhöhung um 0,15° zeigten und schliesslich der Einstich auch gar nicht das Corpus striatum an richtiger Stelle getroffen hatte.

[1]) Gottlieb, Ueber die Wirkungsweise Temperatur-herabsetzender Mittel. Arch. f. exper. Path. und Pharmat. No. 26. S. 424.

[2]) A. Högyes, Mastdarm - Temperatur - Bestimmungen bei Thieren. Ebenda Bd. 13. 1881.

Digitized by Google

Ito: No. XIX. Versuch vom 23.—29. Juni 1898.

Datum, Zimmer-Temperatur	Zeit der Beobachtung Stunde u. Min.	Temperatur im Rectum	Temp. im Duoden.	Differenz
23. Juni, 22° C	Vormittags			
	10.27	39,6		
	10.57	Operation		
	11.28	38,2		
	11.35		38,1	— 0,1
	Nachmittags			
	7.5	39,45		
	7.15		39,4	— 0,05
25. „ 22° C	Mittags			
	12.27	39,8		
	12.29		39,9	+ 0,1
29. „ 19° C	Vormittags			
	10.22			
	10.27		39,8	+ 0,0
	10.29	39,8		
	10.40	3 Wärme-Stiche		
	10.48		39,4	+ 0,0
	10.52	39,4		
	11.7		39,2	+ 0,1
	11.10	39,1		
	11.26		39,65	+ 0,3
	11.29	39,35		
	11.41		39,8	+ 0,25
	11.43	39,55		
	11.45			
	Mittags			
	12.3		40,0	+ 0,1
	12.6	39,9		
	12.23		40,65	+ 0,25
	12.25	40,4		
	12.42		40,7	+ 0,05
	12.45	40,65		
	Nachmittags			
	1.0		40,8	+ 0,15
	1.3	40,65		
	1.35		41,0	+ 0,35
	1.38	40,65		
	2.7		41,0	+ 0,4
	2.9	40,7		
	2.26		41,25	+ 0,4
	2.28	40,85		
	2.51		41,3	+ 0,5
	2.53	40,8		
	3.17		39,8	+ 0,3
	3.19	39,5		
Durchschnitts-Differenz zwischen Mastdarm- und Duodenum-Temperatur nach dem Einstich				0,24° C

Digitized by Google

Ito: No. XXV. Versuch vom 14.—18. Juli 1898.

Datum, Zimmer-Temperatur	Zeit der Beobachtung Stunde u. Min.	Temperatur im Rectum	Temp. im Duoden.	Differenz
14. Juli, 22° C	5.8	39,0		
	5.30	Operation		
	5.32	38,0		
	5.43	38,15		
	6.0	38,7		
15. „ 23° C	3.22	38,65		
16. „ 23° C	2.3			
	2.8	38,5	Operation	
	2.34			
	2.39	36,9		
	2.41			
17. „ 21° C	11.19			
	11.23	38,4		
18. „ 22° C	2.7		39,1	+ 0,7
	2.10	38,4		
	2.18			
	2.27	Wärmestich		
	2.32			
	2.35		39,1	+ 0,65
	2.37	38,45		
	2.39			
	2.48			
	2.50		38,85	+ 0,5
	2.52	38,35		
	3.2			
	3.5		38,9	+ 0,3
	3.7	38,6		
	3.14			
	3.17		39,1	+ 0,4
	3.19	38,7		
	3.25			
	3.28		39,2	+ 0,35
	3.30	38,85		
	3.38			
	3.40		39,2	+ 0,25
	3.43	38,95		
	3.46			
	3.51			
	3.54		39,2	+ 0,2
	3.56	39,0		
28° C	4.6			
	4.8		39,35	+ 0,35
	4.11	39,0		
	4.20			
	4.22		39,4	+ 0,3
	4.25	39,1		
	4.35		39,4	+ 0,4
	4.37	39,0		

Digitized by Google

Datum, Zimmer-Temperatur	Zeit der Beobachtung, Stunde u. Min.	Temperatur im Rectum	Temp. im Duoden.	Differenz
	4.40			
	4.50		39,5	+ 0,4
	4.52			
	4.55	39,1		
	5.7		39,7	+ 0,55
	5.9			
	5.12	39,15		
	5.27		39,7	+ 0,5
	5.29			
	5.31	39,2		
	5.33			
18. Juli 27,5° C	5.49		39,9	+ 0,5
	5.51			
	5.53	39,4		
	6.10		40,1	+ 0,55
	6.12			
	6.15	39,55		
	6.28		40,1	+ 0,4
	6.30			
	6.33	39,7		
	6.44		40,2	+ 0,4
	6.46			
	6.49	39,8		
	6.53			
	7.5		40,3	+ 0,45
	7.8			
	7.12	39,85		
	7.25			
	7.27		40,25	+ 0,45
	7.30	39,8		
	Durchschnitts-Differenz zwischen der Rectal- und Duodenal-Temperatur nach dem Wärmestich			+ 0,4

Ich habe zwei seiner besten Protocolle hierher gesetzt und die jedesmaligen, in Betracht kommenden Temperatur-Differenzen in der letzten Colonne beigefügt. Man wird nunmehr ersehen, dass, wenn es schon an sich recht unwahrscheinlich war, dass gerade das Pankreas als einzige grosse Drüse die ausserordentlich wichtige Rolle eines Wärme-Erzeugers im Fieber spielen sollte, die Versuche von Ito diese Vermuthung noch unwahrscheinlicher gemacht haben.

Indess schienen Ito's Resultate eine nicht zu unterschätzende Stütze dureh Versuche zu gewinnen, welche Lépine[1]) in Lyon

[1]) Lépine, Archives de médicine expérimentale 1899. S. 743.

Digitized by Google

angestellt hatte. Meiner Meinung nach genügen sie aber durchaus nicht, um die Frage im bejahenden Sinne zu lösen; ja im Gegentheil, aus nachfolgender Prüfung wird man ersehen können, dass man eher den Schluss ziehen darf, dass das Pankreas für die Erhöhung der Körper-Temperatur im Fieber kaum in Betracht kommt.

Lépine experimentirte nur an Hunden und maass nicht wie Ito die Temperatur des Duodenums, sondern die der Oberfläche des Pankreas, indem er vermittelst eines aseptischen Kautschukblattes das Thermometer an das Pankreas anlegte und mit Pincetten so befestigte, dass aus der Bauchwunde nur das Ende der Pincette und der Stiel des Thermometers heraussahen. Dass bei einer solchen Operationsweise sich leicht am Pankreas Entzündungs-Zustände ausbilden konnten, ist von selbst einleuchtend.

So verlief sein erster Versuch in folgender Weise:

Lépine, Versuch 1. Hund 26 Kilo.

	Rectum-Temperatur	Pankreas-Temperatur
9—9,30	39,2	39,1—39,2

Piqûre links.

Die Thermometer werden jetzt herausgezogen, Abdomen genäht. Um 2 Uhr werden die Thermometer wieder eingesetzt:

2	39,6	39,8
2,15	39,65	40,0
2,30	39,7	40,05
2,45	39,8	40,1
3	39,8	40,1

Um 2 Uhr wird die Respiration exspiratorisch laut wie ein Blasebalg, und um 3 Uhr hört die Respiration plötzlich auf. Tod. Alle Organe waren sehr congestionirt.

Man sieht sofort, dass die Messungen herrühren von einem todtkranken Thiere eine Stunde vor seinem Tode, und dass die Theile, deren Temperatur-Stand gerade der Prüfung unterlagen, also die ganze Pankreas-Gegend („alle Organe“) sehr congestionirt, d. h. entzündet waren. Bekanntlich aber haben entzündete Organe eine um etwa 0,3° höhere Temperatur, als nicht entzündete Organe.

In Versuch II ist das Corpus striatum gar nicht getroffen, sondern der Stich geht hinten am Thalamus opticus vorbei. Der

Digitized by Google

Hund hatte Convulsionen der Augen, einen jagenden, schwachen Puls, eine rechtseitige Hemiplegie, eine so grosse Schwäche des Hintertheils, dass er sich auf den Beinen nicht halten konnte und, was die Hauptsache, die Temperatur betrifft, so war sie in der ersten Beobachtungszeit Vormittag von 9,30—10,45 am Pankreas in maximo um 0,35°, in minimo um 0,15° höher, als im Rectum, und in der zweiten Beobachtungszeit, Nachmittag von 3,45—4,45, am Pankreas in maximo um 0,4°, in minimo 0 tiefer als im Rectum.

Im dritten Versuch handelt es sich wieder um ein Thier, das durch einen falschen, das Corpus striatum nicht treffenden, aber acute hämorrhagische Meningitis verursachenden Gehirnstich todtkrank geworden und 10 Stunden nach jenem unglücklichen Stich gestorben ist. Bei diesem Hunde, bei dem Fieber-Temperaturen eigentlich gar nicht in die Erscheinung traten, wurde auch die Leber-Temperatur gemessen, und in der ganzen Beobachtungszeit von 8,45—10,45 und von 9,45—10,15 fand sich die Temperatur etwa um 0,2° (39,9° : 39,7°) höher am Pankreas, sonst gleich oder weniger; an der Leber ebenfalls kein Unterschied, bis auf die eine Messung um 9,30, wo die Rectum-Temperatur 39,1°, die Leber-Temperatur 39,2° und die Pankreas-Temperatur 39,1° betrug.

Hiermit schliesst diese Serie von Versuchen ab!

Wäre es nun richtig, würde die Fieber-Temperatur vom Pankreas geliefert werden, so müsste auch bei jeder Art von Fieber das Pankreas vor allen anderen Organen die erhöhte Temperatur angeben. Keineswegs! Lépine selbst injicirte in einer zweiten Serie von Versuchen ½ ccm per kg sterilisirte Typhusbacillen-Cultur und constatirte, dass die Rectum-Temperatur immer höher war, als die Pankreas-Temperatur, und zwar im Maximum um 0,8°—1,0°, im Mittel um 0,5°; ganz dasselbe Resultat erhielt Lépine in seiner 3. Serie, wo er Temperatur-Steigerungen durch subcutane Injectionen von 0,2 Cocain hervorbrachte.

Und nun der Schluss von Lépine's kleinem Aufsatz: Dieser beginnt mit den Worten „die vorstehenden Experimente sind, wie man sieht, sehr klar. In den drei mitgetheilten Fällen von Hirnstich war die Temperatur des Pankreas, während einer be-

Digitized by Google

stimmten Zeit wenigstens, höher als im Rectum". Unter diesen Textworten stehen aber in einer Fussnote folgende Worte: „Dieses Resultat ist nicht constant (auch im Text gesperrt); in 2 Fällen, welche ich für unnöthig hielt wiederzugeben, habe ich dieses Phänomen nicht beobachten können, d. h. während der ganzen Zeit der Beobachtung hat die Temperatur im Rectum die des Pankreas überschritten".

Es kann kaum noch deutlicher, als hier geschehen, demonstrirt werden, dass das Pankreas an der Temperatur-Bildung im Fieber unbetheiligt ist.

Als sicheres Ergebniss aller Studien über den Ort der Wärme-Bildung im Fieber können folgende Sätze gelten.

1. Die erhöhte Körper-Temperatur im natürlichen, wie im künstlich erzeugten Fieber wird von dem Muskelgewebe, und zwar vornehmlich von den Skelet-, vielleicht auch von den Eingeweide-Muskeln producirt.

2. Das Blut nimmt keinen directen Antheil an der Wärme-Bildung.

3. Ob die Drüsen im Fieber mehr Wärme erzeugen und in diesem Sinne als Hülfsorgane für die Muskeln anzusehen sind, ist bisher nicht sicher erwiesen.

XXIII.

Kleine Mittheilung.

Ueber die Benda'sche Reaction auf Fett-Nekrosen.

(Aus der Patholog.-anatom. Anstalt des Städt. Krankenhauses am Urban. Prosector: Prof. Dr. Benda.)

Von

Dr. W. Liepmann,

Volontär-Arzt an der Kgl. Universitäts-Frauenklinik zu Halle a. S.

Im 161. Bande von diesem Archiv publicirte Benda eine Methode, mittels derer es in überraschender Weise gelingt, makroskopisch und

Digitized by Google

mikroskopisch (an Gefrierschnitten) Fett-Nekrosen nachzuweisen. Benda bediente sich zuerst der Weigert'schen Glia-Beize, fand aber bald, dass das wirksame Agens der Beize allein die Kupfersalz-Lösung (Kupferacetat) war. Im Jahre 1901 hob dann R. Hahn in dem ärztlichen Verein von Hamburg (am 12. Februar 1901) hervor, dass die wesentlichen Vorzüge der Benda'schen Reaction auf Fett-Nekrosen gegenüber der Osmium-, Sudan- und Scharlach-Färbung darin bestehen, dass es erstens gelingt, die normalen von den nekrotischen Fettzellen zu scheiden, und zweitens, dass diese Methode schon gut makroskopisch erkennbare Resultate zeitigt. Als dritter Vortheil ist noch, wie aus meinem zweiten Versuche ersichtlich ist, die Schnelligkeit zu bemerken, mit der die Methode arbeitet.

Ich habe nun in der letzten Zeit fast alle Bauch-Speicheldrüsen unseres grossen Sections-Materials nach dieser Methode untersucht und dabei sehr häufig auch in solchen Fällen, wo makroskopisch keine Fett-Nekrosen nachweisbar waren, mittels der Benda'schen Methode solche nachweisen können. So kam mir denn der Gedanke, ob in vielen der Fälle nicht etwa cadaveröse Veränderungen im Fettgewebe die Ursache der Reaction gewesen seien. Ich folgte daher gern einer Anregung des Herrn Prof. Benda, ob und in wie weit die postmortale Erweichung im Stande wäre, die typische Reaction hervorzurufen.

Bevor ich meine Versuche anführe, noch kurz einige Worte über die Anwendung der Benda'schen Methode. Nachdem die zu untersuchenden Stücke der Bauch-Speicheldrüse 24 Stunden in 10 pCt. Formalin gehärtet sind, werden Querschnitte von etwa $\frac{1}{2}$ cm Dicke durch das ganze Pankreas nebst dem umgebenden Fettgewebe gelegt; diese bringt man weitere 24 Stunden in die Weigert'sche Glia-Beize und lässt sie bei Zimmertemperatur stehen. Ein 24stündiger Aufenthalt im Brutofen, wie es Benda zuerst (dieses Archiv, Bd. 161, S. 194) angab, erwies sich als überflüssig. Die normalen Partien zeigen nun selbst nach Wochenlangem Verweilen in der Beize nur eine graugrüne Farbe, während die Stellen, wo sich Fett-Nekrosen finden, „wie mit Grünspan, oder besser noch wie mit Patina" überzogen aussehen. Diese charakteristische Färbung geht auch in die Tiefe, was man sich an Schnitten durch die gefärbten Stücke leicht zur Ansicht bringen kann. Auch über die Art, wie chemisch die Kuperacetat-Lösung auf die fettnekrotischen Partien wirkt, geben uns die Benda'schen Untersuchungen Aufschluss. Benda stellte Versuche mit den 3 hauptsächlich in Betracht kommenden Fettsäuren, der Palmitin-, Stearin- und Oelsäure, an. Mit allen dreien gelang es ihm, fettsaure Kupfer-Verbindungen herzustellen. Während er aber bei der Palmitin- und Stearinsäure hierzu Siedetemperatur oder längere Einwirkung einer Temperatur von 40° gebrauchte, gelang es ihm bei der flüssigen Oelsäure, momentan, bei Zimmertemperatur, nach einfachem Schütteln eine Verbindung herzustellen. Er selbst kommt hiernach zu dem Schluss: „Ich glaube mich durch Vergleiche berechtigt, aus der von mir beobachteten Kupfer-Reaction der Fettgewebs-

Digitized by Google

Nekrosen auf einen bedeutenden Antheil von Oelsäure innerhalb der nekrotischen Fettzellen neben den beiden anderen genannten festen Säuren schliessen zu dürfen."

In meinen Versuchen bediente ich mich dreier Bauch-Speicheldrüsen (inzwischen habe ich an einer Reihe weiterer Untersuchungen dieses bestätigt gefunden), die von 3 an demselben Tage zur Section gekommenen Fällen stammten. Die Zeit, die die Leichen bis zur Section lagen, die pathologisch-anatomische Haupt-Diagnose, die von Herrn Prof. Benda persönlich gestellt wurde, sowie die wesentlichsten Personalien sind aus der folgenden Tabelle ersichtlich.

	Name	Hauptdiagnose	Pankreas-Befund	Todes-stunde	Sections-stunde	Bes. Bem.
1	Müller	Parenchym. Nephritis.	Makroskopisch keine Veränderungen.	6. März 10.40 V.	7. März 1.30 N.	26.50 St. post. mortem.
2	May	Appendicitis Pneumon. fibrin.	Adipos. pankreat. Fett-Nekrosen.	6. März 7.30 N.	7. März 1.30 N.	18.20 St. post. mortem.
3	Liebe-henschel	Lungenphthise, tubercul. eitrige Pleuritis.	Makroskopisch keine Veränderungen.	7. März 1 N.	7. März 1.30 N.	12.30 St. post. mortem.

Danach verfuhr ich so, dass ich von jeder Bauchspeichel-Drüse je vier Schnitte in querer Richtung etwa von $\frac{1}{2}$ cm Dicke anlegte und dieselben gleichzeitig in den Brutschrank (Temp. zwischen 37 und 38° C) brachte. Ein fünfter Schnitt kam zur Controlle sofort in 10procentiges Formalin. Nach 30 Minuten entnahm ich von Pancreas 1, 2 und 3 den ersten Schnitt und legte ihn ebenfalls in 10procentiges Formalin, nach 1 Std. 16 Min. den zweiten, nach 2 Stunden den dritten und schliesslich nach 19 Stunden und 34 Minuten den vierten Schnitt. Es stellte sich nun heraus, dass bei 1 und 3 weder bei den unmittelbar nach der Section in Formalin eingelegten Stücken, noch bei denen, die die der Brutschrank-Wärme ausgesetzt waren, auch nur die geringste Reaction auf Fett-Nekrosen zu sehen war. Anders bei Fall II. Hier hatte schon die makroskopische Betrachtung pathologische Veränderung am pankreatischen Fettgewebe constatirt. Dieselben waren an den sofort eingelegten Stücken in schönster Weise deutlich gemacht: Scharf heben sich die „wie mit Patina" überzogenen blaugrünen Stellen der Fett-Nekrosen von dem übrigen Gewebe ab. Absolut den gleichen, jedenfalls aber keinen intensiveren Effect sah man an den vier successive dem Brutofen entnommenen Stücken.

Digitized by Google

	7. März			8. März	
Fall No. I	2.10	2.56	3.40	9.14	eingelegt in den Brutschrank von 37—38° C. am 7. März um 1 Uhr 40 Min.
	—	—	—	—	
II	2.10	2.56	3.40	9.14	
	+	+	+	+	
III	2.10	2.56	3.40	9.14	
	—	—	—	—	
Nummer des Schnittes	1	2	3	4	

Dieser Versuch beweist also:

1. Nach dem Tode tritt eine Umwandlung des Fettes in Fettsäuren, insbesondere in Oelsäure, wie sie bei der typischen Fettgewebs-Nekrose statthat, nicht ein.

2. Ergiebt die Benda'sche Methode der Kupferung der Fettgewebs-Necrosen eine positive Reaction, so ist damit erwiesen, dass es sich nicht um post mortem entstandene Erscheinungen handelt, sondern um Fett-Nekrosen, die intra vitam aufgetreten sind.

Um mich nun noch über die Schnelligkeit, mit der die Methode zum Ziele führt, zu orientiren, legte ich in 10procentiges Formalin in vorher beschriebener Weise gehärtete Stücke eines Falles von typischer Fettgewebs-Nekrose des Pankreas und einer Nierenkapsel in eine Schale mit der Glia-Beize und stellte diese in den Brutschrank von 37°. Schon nach $^3/_4$ Stunden, besser allerdings nach 1 Stunde, zeigte sich die charakteristische Färbung der nekrotischen Partien.

Somit dürfte diese Methode berufen sein, eine wesentliche Rolle beim Studium der Fett-Nekrosen zu spielen.

Ich dehnte dann meine Versuche noch weiter aus, indem ich versuchte, durch irgend eine Bakterien-Art post mortem am Pankreas-Fettgewebe ähnliche Veränderungen zu erzeugen, wie sie bei den Fett-Nekroen auftreten. Ich nahm zu diesem Zwecke Bauchspeichel-Drüsen, die normal erschienen, prüfte stets eine Controll-Scheibe nach der Benda'schen Methode, während ich aus dem übrigen Pankreas-Gewebe sterile Stücke zu gewinnen suchte, die ich beimpfte, und zwar kamen folgende Arten zur Verwendung: Bac. typus, coli, subtilis, prodigiosus, Staphylokokken und Streptokokken; eine Controll-Scheibe wurde unbeimpft in den Brutschrank gestellt, alle Scheiben 24 Stunden dort stehen gelassen. Nachher wurden die Scheiben in gewohnter Weise 24 Stunden in 10procentiges Formalin gelegt und 24 Stunden nach Benda mit Kupfer-Acetat. behandelt. In keinem der von mir untersuchten Fälle konnte ich auch nur die geringsten Veränderungen des Fettgewebes nachweisen.

In nächster Zeit gedenke ich noch die Wirkung der Pankreas-Fermente auf das abgestorbene Pankreas-Fettgewebe zu prüfen.

Digitized by Google

Digitized by Google

Digitized by Google

Digitized by Google

Digitized by Google

Date Due

Dec 2 '47

3 5558 002 453 997

v.169,1902. 3023

Archiv für path. anat. ...

DATE | ISSUED TO

Mar28'33 ble

Dec 2'47

Call No. v.169,1902.

Accession No. 3023

VIRCHOWS ARCHIV

THE ARCHIBALD CHURCH LIBRARY

NORTHWESTERN UNIVERSITY MEDICAL SCHOOL
CHICAGO -:- ILLINOIS
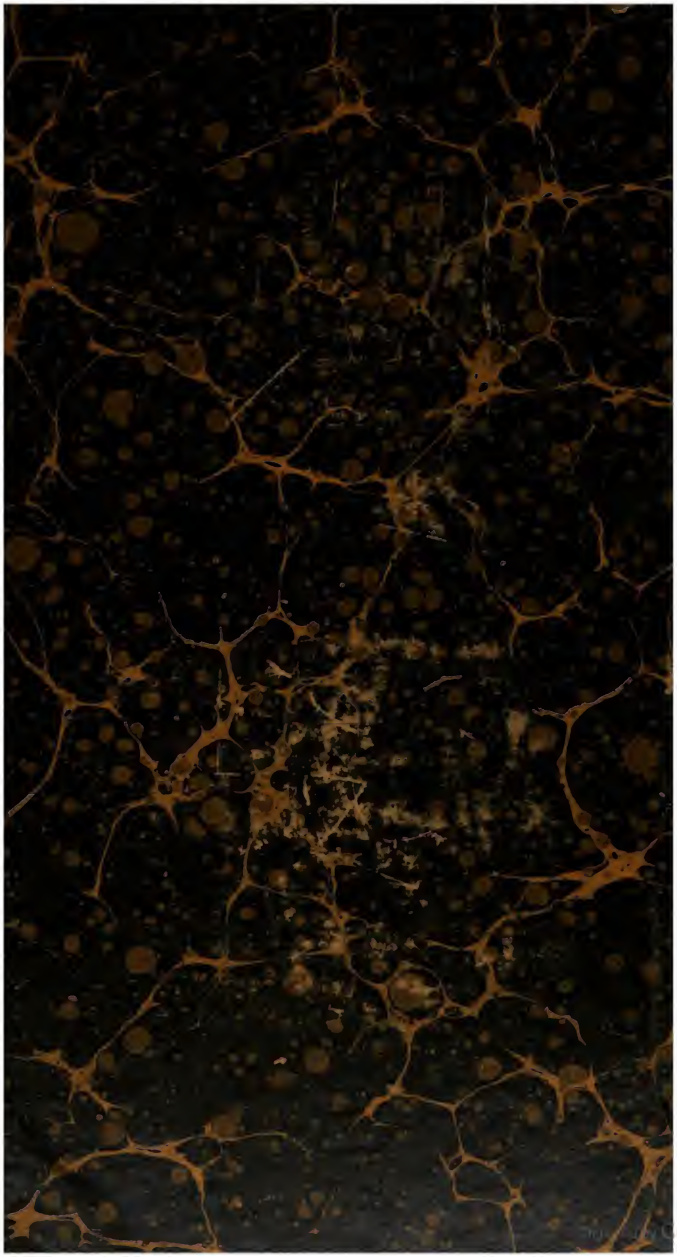
Digitized by Google